ΠΡΟΗΜΕΤΙΚΟΙ ΠΑΜΦΟΝΙΕΣ

ΤΩΝ ΒΙΒΛΙΟΘΗΚΩΝ ΤΟΥ ΠΑΝΕΠΙΣΤΗΜΙΟΥ

[illegible]

[illegible] ΣΤΑΣΤΙΚΑ

ΠΑΝΕΠΙΣΤΗΜΙΟ ΙΩΑΝΝΙΝΩΝ
ΙΑΤΡΙΚΗ ΣΧΟΛΗ
ΧΕΙΡΟΥΡΓΙΚΟΣ ΤΟΜΕΑΣ
ΟΡΘΟΠΑΙΔΙΚΗ ΚΛΙΝΙΚΗ

ΔΙΕΥΘΥΝΤΗΣ: ΚΑΘΗΓΗΤΗΣ ΘΕΟΔΩΡΟΣ ΞΕΝΑΚΗΣ

ΠΡΟΓΝΩΣΤΙΚΟΙ ΠΑΡΑΓΟΝΤΕΣ ΤΩΝ ΟΣΤΕΟΣΑΡΚΩΜΑΤΩΝ ΤΟΥ ΓΟΝΑΤΟΣ

ΑΘΑΝΑΣΙΟΣ Φ. ΦΟΥΚΑΣ
ΟΡΘΟΠΑΙΔΙΚΟΣ ΧΕΙΡΟΥΡΓΟΣ

ΔΙΔΑΚΤΟΡΙΚΗ ΔΙΑΤΡΙΒΗ

ΙΩΑΝΝΙΝΑ 2005

Η έγκριση της διδακτορικής διατριβής από την Ιατρική σχολή του Πανεπιστημίου Ιωαννίνων δεν υποδηλώνει αποδοχή των γνωμών του συγγραφέα. (Ν 5343/32, άρθρο 202, παράγραφος 2).

ΗΜΕΡΟΜΗΝΙΑ ΑΙΤΗΣΕΩΣ: 18-10-1999

ΗΜΕΡΟΜΗΝΙΑ ΟΡΙΣΜΟΥ ΤΡΙΜΕΛΟΥΣ ΣΥΜΒΟΥΛΕΥΤΙΚΗΣ ΕΠΙΤΡΟΠΗΣ:

ΣΥΝΕΔΡΙΑΣΗ ΑΡΙΘΜ. 399^{α}/29-2-2000

ΜΕΛΗ ΤΡΙΜΕΛΟΥΣ ΣΥΜΒΟΥΛΕΥΤΙΚΗΣ ΕΠΙΤΡΟΠΗΣ:

1. Σουκάκος Παναγιώτης, Καθηγητής Ορθοπαιδικής Ιατρικής Σχολής Παν/μίου Ιωαννίνων, επιβλέπων
2. Μπερής Αλέξανδρος Αναπληρωτής Καθηγητής Ιατρικής Σχολής Παν/μίου Ιωαννίνων, μέλος
3. Γεωργούλης Αναστάσιος, Επίκουρος Καθηγητής Ιατρικής Σχολής Παν/μίου Ιωαννίνων , μέλος

ΗΜΕΡΟΜΗΝΙΑ ΑΝΑΣΥΣΤΑΣΗΣ ΟΡΙΣΜΟΥ ΤΡΙΜΕΛΟΥΣ ΣΥΜΒΟΥΛΕΥΤΙΚΗΣ ΕΠΙΤΡΟΠΗΣ: ΣΥΝΕΔΡΙΑΣΗ ΑΡΙΘΜ. 497^{α}/1-4-2003

1. Μπερής Αλέξανδρος Καθηγητής Ορθοπαιδικής Ιατρικής Σχολής Παν/μίου Ιωαννίνων, επιβλέπων
2. Σουκάκος Παναγιώτης, Καθηγητής Ορθοπαιδικής Ιατρικής Σχολής Παν/μίου Αθηνών, μέλος
3. Γεωργούλης Αναστάσιος, Αναπληρωτής Καθηγητής Ιατρικής Σχολής Παν/μίου Ιωαννίνων , μέλος

ΗΜΕΡΟΜΗΝΙΑ ΟΡΙΣΜΟΥ ΘΕΜΑΤΟΣ: 6-10-2000

ΟΡΙΣΜΟΣ 7ΜΕΛΟΥΣ ΕΞΕΤΑΣΤΙΚΗΣ ΕΠΙΤΡΟΠΗΣ συν.αριθμ. 557^{α}/24-5-2005:

1. Αγνάντη Νίκη, Καθηγήτρια Παθολογικής Ανατομίας
2. Μπερής Αλέξανδρος Καθηγητής Ιατρικής Σχολής Παν/μίου Ιωαννίνων,
3. Ξενάκης Θεόδωρος Καθηγητής Ορθοπαιδικής Ιατρικής Σχολής Παν/μίου Ιωαννίνων
4. Σουκάκος Παναγιώτης, Καθηγητής Ορθοπαιδικής Ιατρικής Σχολής Παν/μίου Αθηνών,
5. Γεωργούλης Αναστάσιος, Αναπληρωτής Καθηγητής Ορθοπαιδικής Ιατρικής Σχολής Παν/μίου Ιωαννίνων
6. Μητσιώνης Γρηγόριος, Επίκουρος Καθηγητής Ορθοπαιδικής Ιατρικής Σχολής Παν/μίου Ιωαννίνω
7. Κορομπίλιας Αναστάσιος, Λέκτορας Ορθοπαιδικής Παν/μίου Ιωαννίνων

ΗΜΕΡΟΜΗΝΙΑ ΚΑΤΑΘΕΣΗΣ ΤΗΣ ΔΙΔΑΚΤΟΡΙΚΗΣ ΔΙΑΤΡΙΒΗΣ: 19-9-2005

ΒΑΘΜΟΣ ΜΕ ΤΟΝ ΟΠΟΙΟ ΕΓΙΝΕΑΠΟΔΕΚΤΗ Η ΔΙΑΤΡΙΒΗ: ΑΡΙΣΤΑ

ΠΡΟΕΔΡΟΣ ΙΑΤΡΙΚΗΣ ΣΧΟΛΗΣ: Επαμεινώνδας Τσιάνος Καθηγητής Παθολογίας

ΓΡΑΜΜΑΤΕΑΣ ΤΗΣ ΣΧΟΛΗΣ: Ευαγγελία Τσαγγαλά

ΙΩΑΝΝΙΝΑ Τ.Θ. 451 10 ΠΑΝΕΠΙΣΤΗΜΙΟΥΠΟΛΗ ΤΗΛΕΦΩΝΑ 0651 – 97198, 97199, 97201 – FAX: 0651 - 97019

Αφιερώνεται στους γονείς μου Φώτιο και Ασπασία

ΠΡΟΛΟΓΟΣ

Το οστεοσάρκωμα αποτελεί μία κλινική οντότητα που προσβάλλει συνήθως παιδιά και νέους ενήλικες. Η αιτιολογία της νόσου παραμένει άγνωστη και γι' αυτό ένας σημαντικός αριθμός ασθενών δεν επιβιώνει παρ'όλες τις προόδους που έχουν παρατηρηθεί τα τελευταία τριάντα χρόνια.

Η σπανιότητα και ποικιλομορφία αυτών των όγκων δημιουργεί δυσκολίες τόσο στη διάγνωση όσο στη θεραπεία και αποκατάσταση.

Η διάγνωσή τους απαιτεί τη συνεργασία έμπειρων ορθοπαιδικών χειρουργών, ακτινολόγων και παθολογοανατόμων.

Η θεραπεία τους απαιτεί στενή συνεργασία μεταξύ των κλινικών ογκολόγων και των ορθοπαιδικών χειρουργών για να επιτευχθεί ίαση της νόσου και να προληφθούν ή να αντιμετωπιστούν οι πιθανές επιπλοκές. Απαιτείται επίσης η συνεισφορά ειδικευμένου νοσηλευτικού προσωπικού, έμπειρων φυσιοθεραπευτών, εργοθεραπευτών, ψυχολόγων και κοινωνικών λειτουργών για την αποκατάσταση των αρρώστων, που βρίσκονται συνήθως σε τρυφερή ηλικία, καθώς και των οικογενειών τους.

Η αντιμετώπιση των οστεοσαρκωμάτων, στις προηγμένες οικονομικά χώρες του πλανήτη μας, γίνεται πλέον σε ειδικά κέντρα. Η εξέλιξη αυτή είχε σαν αποτέλεσμα τη συσσώρευση εμπειρίας στην αντιμετώπιση της νόσου και την ανάπτυξη σύγχρονων θεραπειών και προηγμένων μεθόδων αποκατάστασης.

Η χημειοθεραπεία είχε σαν αποτέλεσμα την θεαματική αύξηση του ποσοστού ίασης των αρρώστων απο 20% σε περίπου 55%-60%. Το αποτέλεσμα αυτό είχε αμφισβητηθεί από αρκετούς. Η δημιουργία όμως οργανωμένων μονάδων επέτρεψε τη πραγματοποίηση τυχαιοποιημένων προοπτικών μελετών και την επιβεβαίωση του ρόλου της χημειοθεραπείας.

Οι χειρουργικές τεχνικές βιοψίας, εξαίρεσης των όγκων και αποκατάστασης των άκρων έχουν επίσης βελτιωθεί, επιτρέποντας λιγότερους ακρωτηριασμούς και καλύτερα λειτουργικά αποτελέσματα.

Οι τεχνικές αυτές απαιτούν προσεκτικό σχεδιασμό και εκτέλεση, επειδή η ανάπτυξη επιπλοκών μπορεί να επιφέρει την απώλεια ενός μέλους ή της ζωής ενός αρρώστου, που βρισκεται συνήθως στην παιδική ή εφηβική ηλικία.

Ο ακρωτηριασμός που επιτυγχάνει ριζική εκτομή, αποτελεί την καλύτερη μέθοδο τοπικού ελέγχου της νόσου, αλλά θα πρέπει να διενεργείται όταν άλλες μέθοδοι έχουν απορριφθεί σαν ακατάλληλες.

Έχει βρεθεί ότι, μετά από ευρεία εκτομή τα ποσοστά τοπικής υποτροπής είναι υψηλότερα, αλλά τα ποσοστά ανάπτυξης μεταστατικής νόσου και μακροχρόνιας επιβίωσης είναι παρόμοια σε σύγκριση με τα αποτελέσματα που προκύπτουν μετά ριζική εκτομή του όγκου.

Η συχνότερα επιχειρούμενη μέθοδος τοπικού ελέγχου είναι η ευρεία εκτομή του όγκου, που ακολουθείται από κάποιου είδους αποκατάσταση του άκρου.

Η αποκατάσταση των οστικών και αρθρικών ελλειμμάτων γίνεται με τη χρήση ενδοπροθέσεως, οστεοαρθρικού αλλομοσχεύματος ή αρθρόδεσης. Τα αγγειούμενα οστικά μοσχεύματα έχουν επίσης χρησιμοποιηθεί με επιτυχία για την αποκατάσταση ελλειμμάτων κυρίως του άνω άκρου, καθώς και για τη βιολογική ενίσχυση αρθροδέσεων στο κάτω άκρο.

Η κάλυψη των δερματικών ελλειμμάτων γίνεται κυρίως με τη χρήση τοπικών ή ελεύθερων μυϊκών κρημνών σε συνδυασμό με δερματικά μοσχεύματα.

Η αποκατάσταση, η θεραπεία και η πρόγνωση των οστεοσαρκωμάτων των άκρων αποτελούν αντικείμενο εντατικής έρευνας.

Η δημιουργία των κέντρων μυοσκελετικής ογκολογίας έχει επιτρέψει την οργανωμένη μελέτη αυτών των σχετικά σπάνιων όγκων, ώστε να είναι δυνατή η εξαγωγή στατιστικά ασφαλών συμπερασμάτων σχετικά με τη πρόγνωση και αντιμετώπισή τους.

Οι πρόσφατες πρόοδοι που έχουν επιτελεσθεί στην ογκολογία, έχουν ανοίξει πολλές προοπτικές έρευνας σε νέους τομείς όπως οι μηχανισμοί αύξησης και διασποράς των όγκων.

Φαρμακευτικές ουσίες που αναστέλλουν αυτούς τους μηχανισμούς, έχουν ήδη αρχίσει να δοκιμάζονται σε πολυκεντρικές τυχαιοποιημένες προοπτικές μελέτες.

Η παρούσα διατριβή ασχολείται με τη μελέτη των προγνωστικών παραγόντων των μη μεταστατικών οστεοσαρκωμάτων του γόνατος, όσον αφορά την επιβίωση των ασθενών. Μελετήθηκαν παράγοντες που σχετίζονται με τη χειρουργική θεραπεία, τα κλινικά χαρακτηριστικά και τη χημειοθεραπεία. Επιπλέον μελετήθηκαν παράγοντες που έχουν βρεθεί ότι συμβάλλουν στην ανάπτυξη και μεταστατική διασπορά άλλων κακοήθων όγκων. Αυτοί οι παράγοντες ονομάζονται μεταλλοπρωτεϊνάσες της εξωκυττάριας θεμέλιας ουσίας..

Η μελέτη αυτή άρχισε το Φεβρουάριο του 1996 στο Βασιλικό Ορθοπαιδικό Νοσοκομείο του Μπίρμινχαμ στο Ηνωμένο Βασίλειο. Η θητεία μου σ' αυτό το νοσοκομείο διήρκεσε δύο χρόνια. Επί έξ μήνες είχα τη τύχη να εργαστώ, ώς έμμισθος ειδικευόμενος ιατρός στη μονάδα της Ορθοπαιδικής Ογκολογίας.

Σ' αυτό το σημείο, θα ήθελα να ευχαριστήσω ιδιαίτερα τον Καθηγητή της Ορθοπαιδικής κ. Παναγιώτη Ν. Σουκάκο, για τη συμβουλή, παρότρυνση και συστατική του επιστολή, ώστε να μεταβώ στο Ηνωμένο Βασίλειο και να εργαστώ σε οργανωμένη μονάδα Ορθοπαιδικής Ογκολογίας.

Επίσης θα ήθελα να εκφράσω τις θερμές μου ευχαριστίες,στούς καθηγητές της Ορθοπαιδικής του Πανεπιστημίου Ιωαννίνων κκ. Αλέξανδρο Μπερή, Θεόδωρο Ξενάκη και Αλέξανδρο Τουλιάτο, οι οποίοι μαζί με τον κ. Παναγιώτη Σουκάκο μου εμφύσησαν την αγάπη και το μεράκι για τη ορθοπαιδική χειρουργική επιστήμη, κατά τη περίοδο της φοιτητικής μου εκπαίδευσης στην Ιατρική Σχολή του Πανεπιστημίου Ιωαννίνων από το 1985 έως το 1991.

Ο ενθουσιασμός, η γνώση, η εργατικότητα, η συνέπεια και η αγάπη τους για την Ορθοπαιδική ήταν διάχυτη, τόσο κατά τη διάρκεια των διαλέξεων και των εργαστηρίων μικροχειρουργικής, όσο και κατά τη διάρκεια της διδασκαλίας στα εξωτερικά ιατρεία, τους θαλάμους και τα χειρουργεία.

Οι εμπειρίες αυτές αποτέλεσαν πολύτιμο εφόδιο αλλά και έμπνευση, για τη περαιτέρω μου πρόοδο και εξέλιξη στην ορθοπαιδική χειρουργική τέχνη και επιστήμη.

Επιθυμώ ακόμη να τους ευχαριστήσω θερμά και ιδιαίτερα τους Καθηγητές κκ Παναγιώτη Σουκάκο, Αλέξανδρο Μπερή και Αναστάσιο Γεωργούλη για την αμέριστη υποστήριξή τους, ώστε να μου ανατεθεί η παρούσα διατριβή.

Θέλω να εκφράσω επίσης τη βαθύτατη εκτίμησή μου προς το Διευθυντή της Χειρουργικής Κλινικής του Αχιλλοπουλείου Νοσοκομείου Βόλου κ. Ιωάννη Βαρδούλη. Η συνέπειά του, ο ενθουσιασμός του, η εργατικότητά του και η έμφυτη ικανότητά του να διδάσκει μου προσέφεραν στέρεες βάσεις για να ξεκινήσω τη χειρουργική μου σταδιοδρομία.

Θέλω επίσης να ευχαριστήσω ιδιαίτερα το συνάδελφο κ. Στέργιο Μετσοβίτη, επιμελητή στο Ιπποκράτειο Νοσοκομείο της Θεσσαλονίκης. Η συστατική του επιστολή και η προσωπική του γνωριμία με τον Robert J Grimer, ήταν καταλυτική και αποφασιστική για τη μετάβασή μου στο Ηνωμένο Βασίλειο.

Επιθυμώ να εκφράσω την ευγνωμοσύνη και βαθύτατο σεβασμό μου πρός τον κ. Robert J Grimer, Consultant Orthopaedic Oncologist-Clinical Director, που υπήρξε ο άνθρωπος που με βοήθησε να ξεκινήσω και με στήριξε για να ολοκληρώσω την μακρόχρονη ορθοπαιδική μου εκπαίδευσή στο Ηνωμένο Βασίλειο. Η συμβολή και υποστήριξη του για να ολοκληρωθεί η παρούσα εργασία ήταν αμέριστη και καταλυτική. Η επιστημονική του κατάρτιση και τεχνική επιδεξιότητα σε συνδυασμό με την ακατάπαυστη εργατικότητά του, αποτέλεσαν λαμπρό παράδειγμα πρός μίμηση και συνέβαλαν καταλυτικά, ώστε να εμβαθύνω τις γνώσεις μου στην Ορθοπαιδική Ογκολογία.

Επιθυμώ επίσης να ευχαριστήσω θερμά τους κκ. Simon Carter και Roger Tillman-Consultant Orthopaedic Oncologists, για την ειλικρινή υποστήριξη και συνεισφορά τους, στην εκπαίδευσή μου στο αντικείμενο της Ορθοπαιδικής Ογκολογίας.

Θα ήθελα επίσης να ευχαριστήσω θερμά και βαθύτατα τη Neeta Deshmukh-Consultant Histopathologist. Η διατριβή αυτή δε θα μπορούσε ποτέ να ολοκληρωθεί χωρίς τον ενθουσιασμό της, την εργατικότητά της και την επιμονή της στο παθολογοανατομικό εργαστήριο. Η ιδέα για να ξεκινήσουμε τη μελέτη των μεταλλοπρωτεϊνασών ανήκει στη Neeta.

Θέλω επίσης να ευχαριστήσω τον κ. Chas Mangham-Consultant Musculoskeletal Histopathologist-Clinical Director, που είχε την ιδέα για να δημιουργηθεί μία κλινική βάση

δεδομένων, ώστε να μπορέσουν να συγκριθούν τα κλινικά, με τα παθολογοανατομικά ευρήματα σε ένα καλά καθορισμένο πληθυσμό ασθενών.

Επιθυμώ να εκφράσω τις θερμές μου ευχαριστίες και ευγνωμοσύνη στην κυρία Pauline Hibell, γραμματέα της μονάδος ορθοπαιδικής ογκολογίας που με βοήθησε στην ταξινόμηση του υλικού και δακτυλογράφηση της βάσης δεδομένων και επίσης τις κυρίες Σιώλου και Καλογερά, γραμματείς του Καθηγητή κ. Παναγιώτη Σουκάκου για τη βοήθειά τους, ώστε να πραγματοποιηθεί η παρούσα διατριβή.

Θα ήθελα επίσης να ευχαριστήσω θερμά την κυρία Αθηνά Κούντρια, φιλόλογο καθηγήτρια για τις διορθώσεις και υποδείξεις της, όσον αφορά τη συγγραφή του κειμένου.

Τέλος θα ήθελα να εκφράσω τις ευχαριστίες μου στη γραμματεία της Ιατρικής Σχολής του Πανεπιστημίου Ιωαννίνων, για τις υπηρεσίες που μου προσέφεραν κατά τη διάρκεια της φοιτητικής μου σταδιοδρομίας και κατά τη διεκπεραίωση της παρούσας διατριβής.

ΠΕΡΙΕΧΟΜΕΝΑ

Σελιδα

ΓΕΝΙΚΟ ΜΕΡΟΣ

ΕΙΣΑΓΩΓΗ

Η θεραπεία του οστεοσαρκώματος παραμένει μια μεγάλη πρόκληση. Παρά τις προόδους στη χειρουργική αντιμετώπιση και τη χημειοθεραπεία κατά τη διάρκεια των τελευταίων είκοσι πέντε ετών, ένας σημαντικός αριθμός ασθενών δεν επιβιώνει μετά την διάγνωση της νόσου.

Ταξινόμηση και ορισμοί

Το οστεοσάρκωμα είναι ένας πρωτοπαθής κακοήθης όγκος που προέρχεται από μεσεγχυματικά κύτταρα. Τα κακοήθη κύτταρά του παράγουν ανώριμη νεοπλασματική οστική θεμέλια ουσία. Η οστική θεμέλια ουσία δε θα πρέπει να είναι προϊόν αντιδραστικής ή μεταπλαστικής οστικής παραγωγής. Άλλα στοιχεία όπως κακοήθης ινώδης ή κακοήθης χόνδρινος ιστός μπορούν επίσης να παραχθούν. Πιθανότατα δεν υπάρχει άλλος πρωτοπαθής οστικός όγκος που να παρουσιάζει τόσο μεγάλη ετερογένεια ακτινολογικών ευρημάτων, ιστολογικών προτύπων, κυτταρολογικών διαβαθμίσεων και βιολογική συμπεριφορά όπως το οστεοσάρκωμα (1, 2).

Τα περισσότερα οστεοσαρκώματα είναι μονήρεις όγκοι. Σε σπάνιες περιπτώσεις, ασθενείς παρουσιάζονται με πολλαπλές εστίες που φαίνονται να βρίσκονται σε παρόμοια στάδια ανάπτυξης. Εάν αυτό συμβεί χωρίς την παρουσία μεταστατικής νόσου ή χωρίς προηγούμενη χρήση συστηματικής χημειοθεραπείας και ειδικά σε περιπτώσεις με προδιαθεσικές οστικές νόσους (paget disease), τότε το οστεοσάρκωμα μπορεί να ορισθεί ως πολυεστιακό. Τα οστεοσαρκώματα ορίζονται ως σύγχρονα εάν οι πολυεστικοί όγκοι αναγνωρισθούν μέσα σε βραχύ χρονικό διάστημα (μέσα σε 6 μήνες από τη διάγνωση). Τα μετάχρονα οστεοσαρκώματα, είναι πολυεστιακοί όγκοι, όπου ο χρόνος μεταξύ της διαγνώσεως και της ανακαλύψεως άλλων οστικών εστιών της νόσου είναι μεγαλύτερος από 6 μήνες (1, 2,3).

Τα δευτερογενή οστεοσαρκώματα είναι όγκοι που εκφύονται σε περιοχές με προϋπάρχουσες παθολογικές καταστάσεις. Αντιπροσωπεύουν είτε μία κακοήθη εξαλλαγή της προηγούμενης νόσου είτε μία επιπλοκή σε θεραπείες που χρησιμοποιήθηκαν για τη θεραπεία της πρωτοπαθούς βλάβης. Σε ασθενείς νεότερους της ηλικίας των 21 ετών τα δευτερογενή αυτά σαρκώματα είναι σπάνια (3%), ενώ αντίθετα σε ενηλίκους μεγαλύτερους της ηλικίας των 21 ετών, οι δευτερογενείς όγκοι είναι πολύ πιο συχνοί (26%). Σε ασθενείς μεγαλύτερους της ηλικίας των 60 ετών τα δευτερογενή οστεοσαρκώματα συνιστούν το 56 % των οστεοσαρκωμάτων. Μια ποικιλία παθολογικών καταστάσεων έχει συσχετισθεί με ανάπτυξη δευτερογενών οστεοσαρκωμάτων, όπως οστική νόσος paget, ατελής οστεογένεση, προηγούμενη ακτινοθεραπεία, οστικά έμφρακτα, μονήρη ενχονδρώματα, πολλαπλή κληρονομική ενχονδρωμάτωση, μονήρες οστεοχόνδρωμα, χρόνια οστεομυελίτιδα, μή οστεοποιούμενο ίνωμα, ινώδης δυσπλασία, ανευρυσματική οστική κύστη, οστεοποικίλωση και οστεοπέτρωση (1,2,3).

Τα οστεοσαρκώματα διακρίνονται επίσης σε ενδομυελικά, ενδοφλοιώδη και παραφλοιώδη. Ο διαχωρισμός αυτός γίνεται με αξονική τομογραφία και αργότερα με εξέταση του προϊόντος της χειρουργικής εξαίρεσης. Ο διαχωρισμός μεταξύ αυτών των τριών μορφών δεν είναι πάντοτε ακριβής και συχνά δεν είναι αντικειμενικός. Τα προβλήματα στο να καθορισθεί επακριβώς το τμήμα του οστού από το οποίο προέρχεται ο όγκος προκύπτουν, όταν το οστεοσάρκωμα εμπλέκει περισσότερες από μία ανατομικές περιοχές (μυελική κοιλότητα, φλοιός, περιόστεο-παραφλοιώδεις περιοχές). Οι ενδομυελικοί όγκοι απαντώνται πολύ πιο συχνά. Ενδομυελικά οστεοσαρκώματα καλούνται οι όγκοι οι οποίοι εμπλέκουν περισσότερο από 50% του εύρους της ενδομυελικής κοιλότητας (1,2,3).

Οι παραφλοιώδεις αποτελούν λιγότερο από 10% των όγκων. Παραφλοιώδες οστεοσάρκωμα είναι ο όγκος ο οποίος εντοπίζεται πλήρως μέσα στους παραφλοιώδεις ιστούς. Συνήθως υπάρχει κάποιος βαθμός διάβρωσης του φλοιού. Οποιαδήποτε ενδομυελική επέκταση θα πρέπει να καταλαμβάνει λιγότερο από το 50% του πλάτους της διαφύσεως ή της μεταφύσεως. Περισσότερο από 90% του όγκου θα πρέπει να βρίσκεται στην περιοστική πλευρά του φλοιού. Οι περισσότεροι όγκοι είναι χαμηλού βαθμού κακοήθειας μα οι εξαιρέσεις πάντα υπάρχουν. Οι περισσότεροι επιστήμονες πιστεύουν ότι ένας όγκος που εμπλέκει κυρίως το περιόστεο με ελάχιστη ενδομυελική επέκταση, συμπεριφέρεται σαν παραφλοιώδης όγκος. Τα οστεοσαρκώματα που εκφύονται από παραφλοιώδεις ιστούς παρουσιάζουν βιολογική συμπεριφορά που είναι λιγότερο κακοήθης σε σχέση με τους όγκους που εκφύονται από την ενδομυελική κοιλότητα (1,2,3).

Ενδοφλοιώδες οστεοσάρκωμα καλείται ο όγκος που συμπεριλαμβάνεται πλήρως μέσα στο φλοιό ή αυτός που το μεγαλύτερο μέρος του (90% της μάζας του) βρίσκεται μέσα στο φλοιό. Ο αριθμός των περιπτώσεων που έχουν αναφερθεί είναι πολύ μικρός για να γίνει πρόγνωση της βιολογικής συμπεριφοράς, πάντως τα περισσότερα ενδοφλοιϊκά οστεοσαρκώματα είναι ιστολογικά πιο τυπικά σε σχέση με τα ενδομυελικά οστεοσαρκώματα. Γενικώς αυτοί οι όγκοι είναι πολύ μικροί κατά τη διάγνωση όταν συγκριθούν με το μέγεθος των άλλων ποικιλιών του οστεοσαρκώματος. Το ενδοφλοιϊκό οστεοσάρκωμα θα μπορούσε να θεωρηθεί μία πρώιμη μορφή ενδομυελικού οστεοσαρκώματος που αρχίζει μέσα ή πολύ κοντά στο φλοιό. Η ιστολογική εικόνα του ενδοφλοιϊκού οστεοσαρκώματος είναι παρόμοια με αυτή της ενδομυελικής ποικιλίας. Παρόλα αυτά η συμπεριφορά του μπορεί να μην είναι τόσο κακοήθης λόγω της σχετικά πρώιμης διάγνωσής του, του μικρού του μεγέθους και της δυνατότητας εύκολης χειρουργικής εξαίρεσής του (1,2,3,4).

Η μοντέρνα ταξινόμηση των οστεοσαρκωμάτων καθώς και η συχνότητά τους έχει ως εξής :

Πρωτοπαθές, υψηλού βαθμού κακοήθειας, ενδομυελικό οστεοσάρκωμα (75%).
Πρωτοπαθές, χαμηλού βαθμού κακοήθειας, ενδομυελικό οστεοσάρκωμα (4-5 %).
Δευτερογενές, ενδομυελικό οστεοσάρκωμα (5-7%).
Παραφλοιώδες οστεοσάρκωμα (7-10%).
Ενδοφλοιϊκό οστεοσάρκωμα (0,2%).
Πολυεστιακό οστεοσάρκωμα (1-2%).
Οστεοσάρκωμα των οστών της γνάθου (6%).

Με τη σειρά τους τα πρωτοπαθή ενδομυελικά και παραφλοιώδη οστεοσαρκώματα διακρίνονται σε ιστολογικούς τύπους (Βλέπε πίνακα 1).

Ιστολογικοί τύποι	***Ποσοστά επί τοις %***
Πρωτοπαθή, μονήρη, υψηλής κακοήθειας ενδομυελικά οστεοσαρκώματα	
Μικτά	73%
Οστεοβλαστικά	9%
Χονδρογενή (σαν χονδροσάρκωμα)	5%
Σαν ινοσάρκωμα	4%
Ομοιο με κακοήθες ινώδες ιστιοκύτωμα	3%
Τηλαγγειεκτατικό	3%
Όμοια με σάρκωμα Ewing	1%
Όμοια με γιγαντοκυτταρικό όγκο	1%
Με επιθηλιώδη κύτταρα (ομοιο με μεταστατικό καρκίνωμα)	1%
Όμοιο με χονδροβλάστωμα	0,2%
Χαμηλής κακοήθειας ενδομυελικά οστεοσαρκώματα	
Όμοια με ινώδη δυσπλασία	50%
Όμοια με μη οστεοποιούμενο ίνωμα	25%
Όμοια με οστεοβλάστωμα	15%
Όμοια με χονδρομυξοειδές ίνωμα	10%
Παραφλοιώδη οστεοσαρκώματα	
Παραοστικό Οστεοσάρκωμα	65%
Περιοστικό Οστεοσάαρκωμα	25%
Υψηλής κακοήθειας επιφανειακό οστεοσάρκωμα	10%

Πίνακας 1. Ιστολογικοί τύποι οστεοσαρκωμάτων

Ενδομυελικά οστεοσαρκώματα υψηλής κακοήθειας

Τα ενδομυελικά οστεοσαρκώματα μπορεί να προσβάλουν πρακτικά οποιοδήποτε οστούν και οποιοδήποτε μέρος ενός οστού. Λόγω της ευρύτατης ποικιλίας των χαρακτηριστικών τα οστεοσαρκώματα μπορεί λανθασμένα να διαγνωσθούν ώς καλοήθεις βλάβες, οι περισσότερες από τις οποίες χρειάζονται σαφώς διαφορετική θεραπεία. Το οστεοσάρκωμα είναι δεύτερο σε συχνότητα μετά

το πολλαπλό μυέλωμα όσον αφορά τους πρωτοπαθείς οστικούς όγκους που διαγιγνώσκονται με βάση τις οστικές βιοψίες (1).

Περίπου το 1/3 των οστεοσαρκωμάτων δεν παρουσιάζει τυπική κλινική εικόνα. Για παράδειγμα μόνο στο 90% των περιπτώσεων η βλάβη εντοπίζεται στη μετάφυση και μόνο στο 75% των περιπτώσεων η αναπλασία είναι εμφανής. Άρα μόνο το 67% (0,9 επί 0,75) των οστεοσαρκωμάτων βρίσκονται στη μετάφυση και είναι σαφέστατα αναπλαστικά. Για παράδειγμα μια καθαρά λυτική βλάβη στην επίφυση ενός μακρού οστού θα μπορούσε να αποτελεί οστεοσάρκωμα. Στον αντίποδα πολλά μεταστατικά καρκινώματα του μαστού και του προστάτη μπορούν να χαρακτηρίζονται από μαζική παραγωγή οστού. Ιστολογικά κανένας άλλος οστικός όγκος δεν είναι ικανός όπως το οστεοσάρκωμα στο να μιμείται τόσο πολλές παθολογικές οντότητες. Ακτινολογικά το οστεοσάρκωμα μπορεί να χαρακτηρισθεί ώς καταγματικός πώρος, οστεοβλάστωμα, ινώδης δυσπλασία, ανευρυσμάτική οστική κύστη, απλή οστική κύστη, σάρκωμα Ewing, οστεομυελίτιδα και γιγαντοκυτταρικός όγκος (1,2).
Η πλειοψηφία των ενδομυελικών οστεοσαρκωμάτων είναι όγκοι υψηλού βαθμού κακοήθειας. Ένα 5 με 7% των ενδομυελικών οστεοσαρκωμάτων είναι χαμηλού βαθμού κακοήθειας. Μόνο το 10% αυτών των όγκων παρουσιάζει μεταστάσεις.
Η παρούσα διδακτορική διατριβή θα μελετήσει τα υψηλού βαθμού κακοήθειας ενδομυελικά οστεοσαρκώματα.

ΕΠΙΔΗΜΙΟΛΟΓΙΑ

Το οστεοσάρκωμα είναι η πιο συχνή πρωτοπαθής κακοήθεια των οστών, εάν αποκλεισθούν κακοήθειες του μυελού των οστών, όπως το κακοήθες μυέλωμα και η λευχαιμία.

Τα οστεοσαρκώματα αποτελούν 20 με 22% όλων των πρωτοπαθών κακοηθειών των οστών και συμβαίνουν δύο φορές πιο συχνά από τα χονδροσαρκώματα και τρείς φορές πιο συχνά από τα σαρκώματα Ewing. Περίπου 500 με 1000 νέες περιπτώσεις οστεοσαρκώματος συμβαίνουν στις Ηνωμένες Πολιτείες κάθε χρόνο. Παγκοσμίως η συχνότητα (incidence) του οστεοσαρκώματος έχει αναφερθεί ότι είναι της τάξης του ενός με τριών νέων περιπτώσεων ανά εκατομμύριο πληθυσμού ανά έτος. Δεν έχουν αναγνωρισθεί φυλετικοί η εθνικοί παράγοντες που να επηρεάζουν τη συχνότητα (incidence) του οστεοσαρκώματος (1,2,3).

Η συχνότητα των δευτεροπαθών οστεοσαρκωμάτων αντανακλά τις εθνικές και φυλετικές διαφορές (variation) των προϋπαρχόντων οστικών παθολογικών καταστάσεων (η νόσος paget πρακτικά δεν υπάρχει στην Ιαπωνία). Η σποραδική εμφάνιση οικογενών περιπτώσεων οστεοσαρκώματος έχει αναφερθεί από διάφορους συγγραφείς. Παιδιά με ρετινοβλάστωμα είναι υψηλού κινδύνου για την ανάπτυξη οστεοσαρκώματος εάν καταφέρουν να επιβιώσουν από τον πρωτοπαθή τους όγκο. Το οστεοσάρκωμα είναι η πιο συχνή μυοσκελετική πρωτοπαθής κακοήθεια που συμβαίνει σε ασθενείς με ρετινοβλάστωμα (38%). Αυτός ο κίνδυνος ανάπτυξης νόσου αυξάνει σημαντικά σε παιδιά με αμφοτερόπλευρη πάθηση και σε ασθενείς που πάσχουν από την οικογενή μορφή της νόσου (μέχρι και 40%). Υπάρχει επίσης αυξημένος κίνδυνος οστεοσαρκώματος σε παιδιά μητέρων με πρωτοπαθείς κακοήθειες ώς μέρος του συνδρόμου Li-Fraumeni. Σε γενικές γραμμές πάντως, η συχνότητα κακοήθους νόσου σε συγγενείς ασθενών με οστεοσάρκωμα δεν έχει αποδειχθεί να υπερβαίνει την συχνότητα ανάπτυξης κακοήθους νόσου για τον γενικό πληθυσμό (1,2,3).

Η αιτιολογία των οστεοσαρκωμάτων είναι άγνωστη. Πολλοί είναι οι παράγοντες που σχετίζονται με δευτερογενή οστεοσαρκώματα. Η νόσος paget και έκθεση σε ακτινοβολία έχουν συσχετισθεί στενά με την ανάπτυξη του οστεοσαρκώματος, ώστε να δικαιολογούν μία άμεση αιτιολογική συσχέτιση. Παιδιά που πάσχουν από καρκίνο και θεραπεύονται με ακτινοβολία και αλκυλιούντες χημειοθεραπευτικούς παράγοντες έχουν 133 φορές περισσότερες πιθανότητες να αναπτύξουν οστεοσάρκωμα. Η συχνότητα του οστεοσαρκώματος που αναπτύσσεται ώς δευτεροπαθής όγκος επί εδάφους νόσου paget έχει εκτιμηθεί μεταξύ 1 και 12,50 % επί του συνόλου των οστεοσαρκωμάτων. Όσον αφορά τον πληθυσμό των ασθενών που πάσχουν από τη νόσο paget περίπου 1% από αυτούς θα αναπτύξει οστεοσάρκωμα. Οι ασθενείς που πάσχουν από γενικευμένη και προχωρημένη μορφή της νόσου paget (παραμορφωτική οστεΐτιδα) θα αναπτύξουν οστεοσάρκωμα σε ποσοστό περίπου 10% (1).

Μερικές μελέτες έχουν υποστηρίξει ότι οστεοσαρκώματα τείνουν να συμβαίνουν συχνότερα σε παιδιά και εφήβους που έχουν ύψος μεγαλύτερο από το μέσο όρο της ηλικίας τους. Οι περισσότερες μεγάλες μελέτες όμως έχουν αποτύχει να βρουν συσχέτιση μεταξύ της συχνότητας του όγκου και του ύψους τους ασθενούς. Τα οστεοσαρκώματα όπως και τα σαρκώματα Ewing, δείχνουν μία προτίμηση στην ηλικία κατά την οποία συμβαίνει περισσότερο έντονη οστική ανάπτυξη (1,3).

Φύλλο και Ηλικία

Το οστεοσάρκωμα είναι η πιο συχνή πρωτοπαθής κακοήθης οστική νόσος στα παιδιά. Απαντάται με τη μεγαλύτερη συχνότητα στη δεύτερη δεκαετία της ζωής. Εμφάνιση όγκων σε ασθενείς ηλικίας μικρότερης των 6 ετών είναι ασυνήθης. Πάντως τα οστεοσαρκώματα μπορούν να συμβούν σε περίπου οποιαδήποτε ηλικία (οστεοσαρκώματα έχουν αναφερθεί σε ηλικίες μεταξύ 2 και 89 ετών). Υπάρχει μια γραμμική και σταθερή μείωση της συχνότητας μετά την 2η και 3η δεκαετία της ζωής. Οι όγκοι αυτοί σπάνια απαντώνται σε ασθενείς μεγαλύτερους της ηλικίας των 60 ετών (λιγότερο του 10%). Περίπου 75% των περιπτώσεων απαντώνται μεταξύ των ηλικιών 10 και 25 ετών. Η ηλικία στην οποία το οστεοσάρκωμα απαντάται με τη μεγαλύτερη συχνότητα στο θηλυκό γένος είναι λίγο μικρότερη σε σχέση με τους άρρενες ασθενείς. Αυτό αντιστοιχεί με την πρωϊμότερη σκελετική ανάπτυξη που παρατηρείται στα κορίτσια (1).

Υπάρχουν μερικές χαρακτηριστικές εξαιρέσεις όσον αφορά την ηλικιακή κατανομή του οστεοσαρκώματος. Το παροστικό οστεοσάρκωμα για παράδειγμα έχει μία πολύ ευρεία κατανομή ηλικιών (έχουν αναφερθεί και περιπτώσεις μεταξύ της ηλικίας των 8 και των 69 ετών), αλλά οι περισσότερες περιπτώσεις συμβαίνουν μεταξύ των 15 και 40 ετών, με μέγιστη συχνότητα στην ηλικία

των 30 ετών). Τα οστεοσαρκώματα που αναπτύσσονται επί εδάφους νόσου paget συμβαίνουν κυρίως στην 6η 7η και 8η δεκαετία της ζωής. Η μέση ηλικία στην οποία εμφανίζονται είναι τα 65 έτη (εύρος από 39 με 82 έτη) και αντικατοπτρίζει τη συχνότητα της νόσου paget στον ενήλικο πληθυσμό. Τα οστεοσαρκώματα που εκφύονται σε περιοχές προηγούμενης ακτινοθεραπείες συμβαίνουν γύρω στα 35 με 45 έτη. Οι περισσότεροι από τους ασθενείς έλαβαν ακτινοθεραπεία σαν παιδιά, έφηβοι ή ενήλικες. Αυτό συμβαίνει λόγω της σημαντικής περιόδου που παρεμβάλλεται μεταξύ της ακτινοθεραπείας και της εμφάνισης δευτερογενούς κακοήθειας (μέσο χρονικό διάστημα 13 με 15 έτη και εύρος από 3 με 34 χρόνια) (1,2).

Τα οστεοσαρκώματα επιδεικνύουν μία προτίμηση για τον άρρενα πληθυσμό. Η αναλογία άρρενες προς θήλεις ασθενείς κυμαίνεται από 1,3 προς 1 με 1,7 προς 1. Υπάρχει μια εξαίρεση όσον αφορά το παροστικό οστεοσάρκωμα όπου η αναλογία θήλεις προς άρρενες ασθενείς είναι περίπου 2 προς 1 (1,2).

Ανατομική κατανομή

Τα οστεοσαρκώματα μπορούν να αναπτυχθούν σε οποιοδήποτε οστούν, αλλά τα επιμήκη οστά των άκρων αποτελούν την πιο συχνή ανατομική τοποθεσία (80% των περιπτώσεων). Ο μηρός είναι το οστούν που προσβάλλεται πιο συχνά (40 με 45 %), ακολουθεί η κνήμη (15 με 20%) και το βραχιόνιο (10 με 15 %). Οι ανατομικές περιοχές ανάπτυξης των οστεοσαρκωμάτων βρίσκονται πλησίον των πιο γρήγορα αναπτυσσόμενων συζευκτικών χόνδρων (άπω μηριαίο 35%, εγγύς κνήμη 20% και εγγύς βραχιόνιο 10%), με 50 έως 55% των περιπτώσεων να αναπτύσσονται γύρω από το γόνατο. Τα οστεοσαρκώματα είναι μάλλον ασυνήθη στη σπονδυλική στήλη, την πύελο, τα οστά του κρανίου και την περόνη και είναι μάλλον σπάνια στα οστά του αντιβραχίου, της άκρας χειρός, του άκρου ποδός όπως επίσης στις πλευρές, την κλείδα, την ωμοπλάτη και στο στέρνο. Τα οστεοσαρκώματα αναπτύσσονται κυρίως στις μεταφύσεις των μακρών σωληνωδών οστών (85 με 90%), παρόλο που περιστασιακά αυτοί οι όγκοι μπορούν να αναπτυχθούν και στη διάφυση (10 με 15% των περιπτώσεων) των μακρών οστών. Τα σαρκώματα αναπτύσσονται μάλλον σπάνια στις επιφύσεις των μακρών οστών (συχνότητα μικρότερη του 1%) και έχουν αναφερθεί σχεδόν αποκλειστικά στους μηριαίους κονδύλους (1,5).

Περίπου το 1,5% των πρωτοπαθών οστεοσαρκωμάτων εντοπίζεται στα οστά της σπονδυλικής στήλης και το ιερόν οστούν. Λόγω της εγγύτητας του νωτιαίου μυελού και νευρικών ριζών, νευρολογικά συμπτώματα αναπτύσσονται με σχετικά μικρούς όγκους. Λόγω του μικρού μεγέθους τους, της παραγωγής οστού από τον όγκο και του σχετικά μικρού βαθμού αναπλασίας, οι βλάβες συνήθως λαμβάνονται για οστεοβλάστωμα. Για να προληφθεί ένα τέτοιο λάθος, ο χειρουργός θα πρέπει να σκεφθεί ότι ένας οστεοπαραγωγικός όγκος της σπονδυλικής στήλης μπορεί να είναι κάτι διαφορετικό από ένα οστεοειδές οστέωμα ή οστεοβλάστωμα. Περίπου το 40% των οστεοβλαστωμάτων συμβαίνουν στη σπονδυλική στήλη. 1,5 % των οστεοσαρκωμάτων συμβαίνουν στην ίδια ανατομική τοποθεσία. Τα οστεοβλαστώματα πάντως αντιπροσωπεύουν μόνον το 0,8% των πρωτοπαθών οστικών όγκων που διαγιγνώσκονται με βιοψία, ενώ αντίθετα τα ενδομυελικά οστεοσαρκώματα αντιπροσωπεύουν το 15-25% των πρωτοπαθών οστικών όγκων που διαγιγνώσκονται με την ίδια μέθοδο. Άρα η συχνότητα του οστεοβλαστώματος στη σπονδυλική στήλη είναι 0,32% (0,8% επί 40%), ενώ η συχνότητα του οστεοσαρκώματος είναι 0,22% (5% επί 1,5%) και η αναλογία 3 προς 2. Ένα μείζον κλινικό σημείο, όσον αφορά την πιθανότητα ότι η βλάβη είναι οστεοσάρκωμα, είναι η ανατομική τοποθεσία μέσα στη σπονδυλική στήλη. Το οστεοβλάστωμα συνήθως εκφύεται από τα οπίσθια στοιχεία της σπονδυλικής στήλης και επεκτείνεται προς το σώμα. Το αντίθετο ισχύει για το οστεοσάρκωμα. Η μάζα βρίσκεται κυρίως στο σώμα του σπονδύλου και εκτείνεται προς τα οπίσθια στοιχεία. Εξαιρέσεις σ΄αυτό το γενικό κανόνα υπάρχουν αλλά είναι σπάνιες (1,5).

Μία ασυνήθης παρουσίαση των οστεοσαρκωμάτων αφορά τα βραχέα σωληνώδη οστά της άκρας χειρός και του άκρου ποδός (0,2% των περιπτώσεων). Το 1957 ο Κάρολ ανέλυσε τις εργασίες από περίπου 8 πρωτογενή οστεοσαρκώματα που είχαν αναφερθεί στη διεθνή βιβλιογραφία. Σε τέσσερις περιπτώσεις ο όγκος είχε αρχίσει μέσα στις φάλαγγες. Το ποσοστό επιβίωσης σ' αυτές τις περιπτώσεις ήταν 50% (1).

Όσον αφορά τα οστά του θόλου του κρανίου λιγότερο από 2% των οστεοσαρκωμάτων παρατηρούνται σ΄αυτά (30 με 50% αυτών των οστεοσαρκωμάτων είναι δευτερογενή). Πρόγνωση για τα οστεοσαρκώματα των οστών του θόλου του κρανίου είναι πολύ άσχημη (13% επιβίωση) (1).

Η σκελετική κατανομή των παροστικών οστεοσαρκωμάτων είναι ασυνήθης. Αυτοί οι όγκοι τείνουν να αναπτύσσονται στην οπίσθια άπω μηριαία μετάφυση στο 65% των περιπτώσεων.

Τα περισσότερα από τα δευτερογενή οστεοσαρκώματα συμβαίνουν στο έδαφος νόσου paget (67%), ακτινοθεραπείας (23%), ή ινώδους δυσπλασίας (11%) (1).
Τα δευτερογενή οστεοσαρκώματα που αναπτύσσονται επί εδάφους νόσου paget ακολουθούν την ανατομική κατανομή της πρωτοπαθούς νόσου (το λαγόνιο οστούν, βραχιόνιο, μηριαίο και κρανίο) (1).

Περίπου 6% όλων των τύπων του οστεοσαρκώματος εκφύονται στην άνω και κάτω γνάθο. Αυτά τα οστεοσαρκώματα έχουν ορισμένα ασυνήθη χαρακτηριστικά σε σχέση με τα οστεοσαρκώματα που αναπτύσσονται στα μακρά οστά: πρώτον οι ασθενείς είναι μεγαλύτεροι σε ηλικία, δεύτερον η αναπλασία είναι τυπικά χαμηλότερου βαθμού, τρίτον μεταστάσεις συμβαίνουν λιγότερο συχνά, τέταρτον οι βλάβες αυτές έχουν έναν κυρίαρχο χόνδρινο στοιχείο (στο 50% των περιπτώσεων) και πέμπτον η πρόγνωση είναι καλύτερη (1).

Ενδοστική εντόπιση

Το 90% των οστεοσαρκωμάτων εντοπίζεται μέσα στη μετάφυση, 9% μέσα στη διάφυση και 1% στην επίφυση του οστού. Βλάβες που εντοπίζονται μέσα στην επίφυση σπανίως συμπεριλαμβάνονται στην κλινική διαφορική διάγνωση. Σε κάθε ασθενή μεταξύ της ηλικίας των 15 και 25 ετών με κακοήθεια της οστικής διάφυσης , το οστεοσάρκωμα θα πρέπει να συμπεριλαμβάνεται στη διαφορική διάγνωση (5).

Μέγεθος

Τα περισσότερα οστεοσαρκώματα είναι μεγάλοι όγκοι και συνήθως κυμαίνονται από 5 έως 10 εκατοστά στη μέγιστή τους διάμετρο. Πιο μεγάλοι όγκοι μπορεί να φτάσουν μέχρι και 25 εκατοστά σε μήκος και 15 εκατοστά σε πλάτος κατά τη διάρκεια της αρχικής παρουσιάσεως. Ο όγκος καθαυτός προκαλεί ήπιο πόνο, ο οποίος επιτρέπει στη βλάβη να μεγαλώσει σε αξιοσημείωτες διαστάσεις. Πολλές φορές οι όγκοι αυτοί διαγιγνώσκονται από τα αποτελέσματα που επιφέρουν σε άλλες παραπλήσιες ανατομικές δομές. Το μικρότερο ενδομυελικό οστεοσάρκωμα που έχει αναφερθεί στη βιβλιογραφία ήταν ένας όγκος στη διάφυση μακρού οστού ο οποίος ήταν 2,5 επί 2 εκατοστά. Παρά το μικρό μέγεθος της βλάβης, μεταστάσεις είχαν βρεθεί σε αξονική τομογραφία των πνευμόνων μέσα σε δύο εβδομάδες από τη διάγνωση. Άλλο ένα μικρό σκληρυντικό οστεοσάρκωμα είχε αναφερθεί στην κάτω σιαγόνα μίας αφροαμερικανής γυναίκας 23 ετών. Η βλάβη ήταν μόλις 6 χιλιοστά στη μέγιστή της διάμετρο. Είχε αναπτυχθεί από τον ενδοστικό φλοιό και είχε αναπτυχθεί κατά μήκος των σωλήνων Havers και είχε σχηματίσει μία πολύ μικρή μάζα στα ούλα. Η βλάβη ανακαλύφθηκε από τον οδοντίατρο της γυναίκας μετά από παράπονα της ασθενούς για αιμορραγία ανάμεσα στα δόντια. Ο οδοντίατρος διαπίστωσε μία μικρή περιοχή με οίδημα ανάμεσα στα δόντια. Η μικρή αυτή μάζα ακτινογραφήθηκε και η διάγνωση του οστεοσαρκώματος έγινε με βιοψία. Η περίπτωση αυτή αποδεικνύει ότι μερικά οστεοσαρκώματα εκφύονται από ενδοστικούς ιστούς και ότι η διάβρωση του φλοιού και ο σχηματισμός μάζας μαλακών μορίων μπορούν να συμβούν σε ένα πρώϊμο στάδιο κατά την ανάπτυξη της βλάβης (1,2,5).

ΦΥΣΙΚΗ ΙΣΤΟΡΙΑ ΤΩΝ ΟΓΚΩΝ ΤΟΥ ΜΥΟΣΚΕΛΕΤΙΚΟΥ

Οι όγκοι του μυοσκελετικού συστήματος περιλαμβάνουν νεοπλάσματα που εκφύονται από ιστούς που είναι είτε μεσεγχυματικοί είτε νευροεκτοδερμικοί. Το μεσόδερμα είναι υπεύθυνο για την ανάπτυξη των συνδετικών ιστών, χόνδρου, οστού, αιμοφόρων και λεμφικών αγγείων, μυών και τενόντων. Το νευροεκτόδερμα είναι υπεύθυνο για την ανάπτυξη των νεύρων και των ελύτρων. Οι κακοήθεις όγκοι του μυοσκελετικού συστήματος ονομάζονται σαρκώματα αλλά δεν υπάρχει ένας αντίστοιχος γενικός όρος για τους καλοήθεις όγκους που κατάγονται από το μεσέγχυμα ή το νευροεκτόδερμα (6).

Οι κακοήθεις όγκοι διακρίνονται από τους καλοήθεις λόγω της ιδιότητάς τους να διηθούν και να μεθίστανται. Μερικοί καλοήθεις μεσεγχυματικοί όγκοι μπορεί επίσης να είναι διηθητικοί και τοπικά να συμπεριφέρονται ώς κακοήθεις. Ο γιγαντοκυτταρικός όγκος των οστών είναι ένα τυπικό παράδειγμα ενός καλοήθους οστικού όγκου που μπορεί να συμπεριφέρεται τοπικά ως κακοήθης (1,4).

Κατά την εκτίμηση απλών ακτινογραφιών οστικών όγκων τα πρότυπα ανάπτυξής τους χρησιμοποιούνται για να γίνει πρόβλεψη της βιολογικής τους δραστηριότητας. Πληροφορίες για την βιολογική δραστηριότητα του όγκου μπορεί επίσης να ληφθούν από τα συμπτώματα του ασθενούς. Οι βλάβες που είναι βιολογικά ενεργείς τείνουν να προκαλούν πόνο, ενώ αντίθετα αυτές που είναι βιολογικά αδρανείς είναι ανώδυνες. Οι βλάβες που έχουν παραμείνει σταθερές για περίοδο μηνών ή ετών δεν είναι βιολογικά ενεργείς και είναι απίθανο να είναι κακοήθεις (6).

Τρόπος Ανάπτυξης

Οι μυοσκελετικοί όγκοι επεκτείνονται προς την κατεύθυνση της λιγότερης ανατομικής αντίστασης. Τείνουν να διασχίζουν ανατομικούς φραγμούς και να εισέρχονται σε παρακείμενα διαμερίσματα μόνο, αφού έχουν επεκταθεί για κάποια απόσταση στο διαμέρισμα όπου έχουν πρωτοεμφανισθεί (6).

Οι καλοήθεις μυοσκελετικές βλάβες τείνουν να μη διηθούν φυσιολογικούς ιστούς. Έχουν μία σχετικά άθικτη κάψα συμπιεσμένου φυσιολογικού και αντιδραστικού ινώδους συνδετικού ιστού (όγκοι μαλακών μορίων) και τείνουν να καταστρέφουν το οστούν διεγείροντας τους οστεοκλάστες (οστικοί όγκοι). Οι κακοήθεις όγκοι διηθούν τους γύρω φυσιολογικούς ιστούς, διηθούν την ψευδοκάψα και παράγουν ένζυμα που δρούν απ' ευθείας στο οστούν καταστρέφοντάς το.

Οι καλοήθεις οστικοί όγκοι που εκφύονται από τον μυελό των οστών παραμένουν περιορισμένοι μέσα στον ενδομυελικό αυλό. Οι όγκοι που εκφύονται μέσα από το φλοιό παραμένουν περιορισμένοι στο φλοιώδες οστούν και αυτές οι βλάβες που εκφύονται από την επιφάνεια του οστού παραμένουν περιορισμένες στην επιφάνεια. Αυτοί οι όγκοι μεγαλώνουν αργά και αναπτύσσουν μια αντιδραστική οστική κάψα. Εάν το σχήμα του φλοιού έχει αλλάξει από ένα καλοήθη όγκο, αυτό οφείλεται συνήθως στην αναστολή της φυσιολογικής ανακατασκευής του οστού (1,2,6).

Οι κακοήθεις οστικοί όγκοι διηθούν το οστούν. Οι όγκοι αυτοί επεκτείνονται συνήθως κατά μήκος του ενδομυελικού αυλού. Ο φλοιός δεν αποτελεί ισχυρό φραγμό και συχνά διηθείται από τον όγκο τόσο γρήγορα όσο και το σπογγώδες οστούν του ενδομυελικού αυλού. Ο κακοήθης όγκος έρχεται συνήθως σε στενή επαφή με το περιόστεο νωρίς κατά τη διάρκεια της ανάπτυξής τους. Το περιόστεο αποτελεί ένα σχετικό φραγμό στην επέκτασή τους (2,6).

Ο συζευκτικός χόνδρος αποτελεί επίσης σχετικό φραγμό στην αύξηση του όγκου, αλλά οι περισσότερο επιθετικοί όγκοι μπορούν να διασχίσουν ακόμη και έναν ανοιχτό συζευκτικό χόνδρο. Η διήθηση του συζευκτικού χόνδρου από τον όγκο είναι πιο συχνή κατά τη διάρκεια της εφηβείας όταν τα αγγεία αρχίζουν να εκτείνονται από τη μετάφυση προς την επίφυση. Τα έλυτρα των νεύρων και τα ινώδη έλυτρα γύρω από τα αγγεία αποτελούν φραγμούς στην αύξηση του όγκου όπως και οι περιτονίες μεταξύ των μυϊκών διαμερισμάτων (5,6). Οι όγκοι διαπερνούν ανατομικούς φραγμούς κατά μήκος της πορείας των αγγείων. Όταν μία βλάβη επεκτείνεται από ένα ανατομικό διαμέρισμα σε ένα άλλο αυτό συνήθως συμβαίνει κατά μήκος της πορείας ενός αγγείου (6,7).
Ο σχηματισμός νέων αγγείων επιτρέπει την αύξηση του όγκου και οι χειρουργικές τομές που γίνονται κατά τη διάρκεια βιοψιών έχουν ως αποτέλεσμα διασπορά του όγκου. Ένας από τους λόγους που η τοποθέτηση της τομής για τη βιοψία είναι τόσο σημαντική, είναι ότι νέα αγγεία μεγαλώνουν κατά μήκος του ιστού που έχει τραυματισθεί κατά τη διάρκεια της βιοψίας. Αυτά τα νέα αγγεία που αναπτύσσονται κατά τη διάρκεια της επούλωσης της πληγής αποτελούν διαδρόμους περαιτέρω επέκτασης του όγκου (6,7).

Η Σημασία της Αγγειογένεσης στην Ανάπτυξη των Νεοπλασμάτων

Ο σχηματισμός νέων τριχοειδών αγγείων από υπάρχοντα αιμοφόρα αγγεία είναι μία φυσιολογική διαδικασία η οποία ονομάζεται αγγειογένεση. Η αγγειογένεση περιλαμβάνει ενεργοποίηση των ενδοθηλιακών κυττάρων ενός ώριμου και φυσιολογικού αιμοφόρου αγγείου και εστιακή αποδόμηση της βασικής του μεμβράνης. Ακολουθεί μετακίνηση των ενδοθηλιακών κυττάρων παρακείμενων στην εστία αποδόμησης της βασικής μεμβράνης και μετανάστευσή τους δια μέσω του χάσματος της βασικής μεμβράνης στο περιβάλλον στρώμα του συνδετικού ιστού όπου πολλαπλασιάζονται και τελικά σχηματίζουν καινούργιες αγγειακές δομές. Αυτές οι καινούργιες αγγειακές δομές μπορούν να συνενωθούν με παρόμοιες δομές από παρακείμενα αγγεία και έτσι να σχηματίσουν ένα δίκτυο νέων αιμοφόρων αγγείων. Η αγγειογένεση αποτελεί μέρος της φυσιολογικής εμβρυικής ανάπτυξης των οργάνων καθώς και της επούλωσης των πληγών. Αποτελεί επίσης απαραίτητο συστατικό της προοδευτικής ανάπτυξης των συμπαγών όγκων (7, 8, 9, 10, 11).

Η νεοπλασματική αγγειογένεση είναι απαραίτητη στους όγκους και εξασφαλίζει στα νεοπλασματικά κύτταρα το απαραίτητο οξυγόνο και θρεπτικά συστατικά στοιχεία, ώστε τα κύτταρα αυτά να επιβιώσουν και να αυξηθούν τόσο σε μέγεθος όσο και σε αριθμό. Συμπαγείς όγκοι έως 1 ή 2 χιλιοστά σε διάμετρο μπορούν να εξασφαλίσουν τις θρεπτικές ουσίες με παθητική διάχυση από τα αιμοφόρα αγγεία στους περιβάλλοντες ιστούς. Η ανάπτυξη πέρα από αυτό το μέγεθος απαιτεί τη δημιουργία νέων αιμοφόρων αγγείων (7, 8, 9, 10, 11).

Ο Folkman και οι συνεργάτες του το 1971 πρότειναν ότι τα νεοπλασματικά κύτταρα θα μπορούσαν να παράγουν ένα παράγοντα αγγειογένεσης (Tumour Angiogenesis Factor) ο οποίος διαχέεται στο μικροπεριβάλλον και διεγείρει την διαδικασία της νεοπλασματικής αγγειογένεσης. Υπέθεσε ότι μόλις νέα αιμοφόρα αγγεία εισβάλουν σε ένα μικροσκοπικό πρωτοπαθή όγκο ή μια απομακρυσμένη μετάσταση, οι βλάβες αυτές αποκτούν την δυνατότητα να μεγαλώσουν σε μεγαλύτερες και πιθανώς απειλητικές για τη ζωή μακροσκοπικές εστίες. Προσπάθησε επίσης να εξηγήσει την ιδιότητα των όγκων να παραμένουν μικροσκοπικοί χωρίς ν' αυξάνουν σε μέγεθος για παρατεταμμένες χρονικές περιόδους. Υποστήριξε ότι αυτό το φαινόμενο μπορεί να εξηγηθεί από την ανικανότητα αυτών των όγκων να παράγουν ικανές ποσότητες αγγειογενετικού παράγοντα για να διεγείρουν την νεοπλασματική αγγειογένεση. Άμεση απόδειξη για την ύπαρξη των αγγειογενετικών αυξητικών παραγόντων που εκρίνονται από νεοπλασματικά κύτταρα βρέθηκε από πειράματα στα, οποία μικροί πολυκυτταρικοί όγκοι εμφυτεύθηκαν στον κερατοειδή χιτώνα κονίκλων και παρατηρήθηκε ότι αυτοί οι όγκοι μπορούσαν να διεγείρουν τον σχηματισμό νέων αιμοφόρων αγγείων (7, 10). Μόνο όταν αυτοί οι μικροσκοπικοί όγκοι διηθήθηκαν από τα νέα αιμοφόρα αγγεία μπόρεσαν να επεκταθούν και να εμφανίσουν ταχύτατη και σημαντική αύξηση του όγκου τους. Ο πρώτος αγγειογενετικός αυξητικός παράγοντας που απομονώθηκε και χαρακτηρίσθηκε ήταν ο βασικός ινοβλαστικός αυξητικός παράγοντας (bFGF) (7, 10).

Παρόλο που η ανάπτυξη των συμπαγών όγκων εξαρτάται από την αγγειογένεση, τα νεοπλασματικά αιμοφόρα αγγεία παρουσιάζουν πολλές διαφορές εάν συγκριθούν με τα νέα αιμοφόρα αγγεία που παρατηρούνται σε φυσιολογικούς ιστούς. Τα αιμοφόρα αγγεία στους όγκους είναι συχνά διατεταμένα και παρουσιάζουν διαρροές, με αποτέλεσμα να μην είναι ιδιαίτερα λειτουργικά. Επίσης η αιματική ροή είναι συχνά διακεκομμένη και πολλές φορές παρατηρείται στάση ή ακόμη και αναστροφή της αιματικής ροής μέσα σε ορισμένα νεοπλασματικά αιμοφόρα αγγεία (10, 11, 12). Το αποτέλεσμα είναι ότι υπάρχει πολύ συχνά μία ατελής προσφορά θρεπτικών μεταβολιτών όπως το οξυγόνο στα νεοπλασματικά κύτταρα και μειωμένη απέκριση των παραγώγων του μεταβολισμού.

Νεοπλασματικά κύτταρα που βρίσκονται μακρυά από λειτουργικά αιμοφόρα αγγεία γίνονται υποξικά, και το μικροπεριβάλλον τους είναι συχνά όξινο λόγω της μειωμένης απέκρισης γαλακτικού και ανθρακικού οξέως (12, 13). Ο ρυθμός του κυτταρικού πολλαπλασιασμού μειώνεται καθώς αυξάνεται η απόσταση από τα λειτουργικά αιμοφόρα αγγεία, πιθανώς λόγω της έλλειψης μεταβολικής ενέργειας για να υποστηρίξει τη μετάβαση από το ένα στάδιο του κυτταρικού κύκλου στο επόμενο (12). Η μειωμένη κάθαρση του διάμεσου υγρού από τους όγκους (λόγω της έλλειψης λεμφικών αγγείων) οδηγεί σε αυξημένη ενδιάμεση πίεση μέσα στην εξωκυττάρια θεμέλια ουσία (12).

Κάθε ένας από τους παραπάνω παράγοντες μπορεί να έχει σημαντικές συνέπειες για την θεραπεία των κακοήθων ενδοπλασμάτων. Τα υποξικά κύτταρα είναι ανθεκτικά στην ακτινοθεραπεία, τα κύτταρα μέσα σε συμπαγείς όγκους μπορούν επίσης να προστατεύονται από τα αποτελέσματα της χημειοθεραπείας λόγω της φτωχής διήθησης των φαρμάκων μέσω του ατελούς νεοαγγειακού συστήματος. Επίσης έχει αποδειχθεί ότι υπάρχει φτωχή διήθηση αρκετών νεοπλασματικών φαρμάκων δια μέσω του νεοπλασματικού ιστού λόγω αφ' ενός της μεγάλης απόστασης μεταξύ των τριχοειδών και των καρκινικών κυττάρων, όπως επίσης και σαν αποτέλεσμα της αυξημένης ενδιάμεσης μεσοκυττάριας πίεσης μέσα στους όγκους (13, 14).

Ταξινόμηση των Τρόπων Ανάπτυξης

Η φυσική ιστορία ενός πρωτοπαθούς οστικού όγκου μπορεί να διαχωρισθεί σε τέσσερις γενικές κατηγορίες. Όγκοι με τον ίδιο ιστολογικό τύπο και εμφάνιση έχουν συνήθως μία προβλέψιμη φυσική ιστορία, αλλά οι εξαιρέσεις δεν είναι ασυνήθεις γι' αυτό είναι σημαντικό να καθορισθεί όχι μόνο η ιστολογική διάγνωση αλλά η ειδική συμπεριφορά κάθε βλάβης προτού να επιλεχθεί η κατάλληλη θεραπεία. Οι τέσσερις κατηγορίες είναι: καλοήθεις- αυτοϊόμενοι όγκοι, καλοήθεις-ενεργοί, καλοήθεις- επιθετικοί και κακοήθεις (6).

Καλοήθεις-Αυτοϊόμενοι

Αυτή η κατηγορία αποτελείται από τις βλάβες που αυτοϊώνται ή αυτές που σταματούν να μεγαλώνουν, αλλά διατηρούν τη δυνατότητα να αναπτυχθούν περαιτέρω. Βλάβες τυπικές αυτής της κατηγορίας είναι το ινώδες έλλειμα του οστικού φλοιού, η απλή οστική κύστη, η εξόστωση, το εγχόνδρωμα. Αυτές είναι όλες καλοήθεις βλάβες όχι μόνο όσον αφορά την ικανότητά τους να μεθίστανται, αλλά και την τοπική τους συμπεριφορά. Συνήθως δεν χρειάζεται θεραπεία και σχεδόν πάντα αναγνωρίζονται και διαγιγνώσκονται χωρίς βιοψία. Αυτές που αυτοϊώνται αποτελούνται από νεοπλασματικά κύτταρα που δεν έχουν την ικανότητα να αναπαράγονται συνεχώς. Αυτές που επιμένουν αποτελούνται από νεοπλασματικά κύτταρα που έχουν την ικανότητα να αντικαθιστούν τα νεοπλασματικά κύτταρα που νεκρώνονται, αλλά δεν είναι ικανές να αυξήσουν τον ολικό αριθμό των κυττάρων που περιέχονται στη βλάβη. Αυτές οι βλάβες διαγιγνώσκονται όταν ληφθεί μία ακτινογραφία για κάποιον άσχετο λόγο ή όταν ο ασθενής ανακαλύψει μία μικρή μάζα. Συνήθως δεν είναι επώδυνες, εκτός και αν το οστό αδυνατίσει λόγω της παρουσίας τους και προκληθεί κάποιο μακροσκοπικό ή μικροσκοπικό κάταγμα. Έχουν δε όρια τα οποία απωθούν τους γύρω ιστούς και δεν τους διηθούν. Οι οστικές βλάβες έχουν όρια τα οποία εύκολα μπορούν να διακριθούν από το φυσιολογικό οστούν, λόγω ενός αντιδραστικού οστικού κελύφους που περιβάλει τη βλάβη.

Σε ορισμένες περιπτώσεις είναι απαραίτητο να γίνει βιοψία και εκτομή του όγκου αλλά συνήθως η παρακολούθηση είναι η μόνη θεραπεία που χρειάζεται. Παρακολούθηση συνιστάται ακόμα και για τις πιο αθώες φαινομενικά βλάβες για να γίνει σίγουρο ότι παραμένουν αδρανείς. Μια αρχική επίσκεψη συνιστάται στις έξι εβδομάδες ή στους τρεις μήνες. Μετά απ' αυτό είναι σύνηθες να παρακολουθείται ο ασθενής κατά εξάμηνα χρονικά διαστήματα και μετά ετησίως για μερικά χρόνια.

Ασθενείς με βλάβες που έχουν προκαρκινική διάθεση (νόσος του Ollier, πολλαπλές κληρονομικές εξοστώσεις, νόσος Maffucci, νευροϊνωμάτωση), θα πρέπει να παρακολουθούνται για όλη τη διάρκεια της ζωής τους (6, 15).

Καλοήθεις - Ενεργοί

Αυτή η δεύτερη κατηγορία περιλαμβάνει τις βλάβες που συνεχίζουν να αυξάνονται, συνήθως αργά, έως ότου εξαιρεθούν ή θεραπευθούν με άλλο τρόπο. Αυτές οι βλάβες μπορεί να διηθήσουν φυσιολογικό ιστό, συνήθως σε περιορισμένο βαθμό και σπάνια αυτές οι βλάβες αποτελούν σημαντική απειλή για τους γύρω φυσιολογικούς ιστούς. Οι οστικές βλάβες αυτής της ομάδας μειώνουν την δύναμη του οστού εάν αφεθούν χωρίς θεραπεία και έτσι προδιαθέτουν σε κάταγμα. Οι περισσότερες ανευρυσματικές οστικές κύστες, οι λιγότερο επιθετικοί γιγαντοκυταρικοί οστικοί όγκοι, τα χονδρομυξοειδή ινώματα περιλαμβάνονται σ' αυτή την κατηγορία.

Παρόλο που πιθανώς δεν παράγουν τα απαραίτητα ένζυμα για να διασπάσουν το κολλαγόνο, αυτές οι οστικές βλάβες συνδυάζονται με απορρόφηση του παρακείμενου οστού, είτε λόγω της αυξημένης πίεσης που ασκούν ή λόγω άμεσης διέγερσης των οστεοκλαστών. Τα νεοπλασματικά κύτταρα συνεχίζουν να πολλαπλασιάζονται χωρίς έλεγχο και ο πολλαπλασιασμός τους δεν αναστέλλεται από τους φυσιολογικούς κυτταρικούς μηχανισμούς. Οι ασθενείς με αυτές τις βλάβες συνήθως παρουσιάζουν συμπτώματα. Τα συμπτώματα είναι συνήθως πόνος, ο οποίος είναι ήπιος και συχνά παρατηρείται κυρίως κατά τη διάρκεια της νύκτας. Μερικοί από τους ασθενείς δεν παρουσιάζονται έως ότου αναπτύξουν παθολογικό κάταγμα, αλλά συνήθως, αφού αναπτύξουν το κάταγμα, καταφέρνουν να θυμηθούν ότι τα συμπτώματα προϋπήρχαν πριν την ανάπτυξη του κατάγματος.

Σε απλές ακτινογραφίες αυτές οι οστικές βλάβες δείχνουν μία στενή ζώνη μετάβασης μεταξύ της βλάβης και του περιβάλλοντος φυσιολογικού οστού, αλλά όχι μία ξεκάθαρη αντιδραστική παρυφή οστού όπως οι βλάβες της προηγούμενης κατηγορίας. Η έλλειψη αυτής της αντιδραστικής παρυφής οστού που περιβάλλει αυτές τις βλάβες είναι ενδεικτική ότι η βλάβη μεγαλώνει πιο γρήγορα απ' ότι το φυσιολογικό οστούν μπορεί να δημιουργήσει ένα κέλυφος αντιδραστικού οστού γύρω από τη βλάβη.

Αυτού του είδους οι βλάβες μπορούν να διαβρώσουν τον φλοιό αλλά αυτό το κάνουν χωρίς να διηθήσουν το φλοιώδες οστούν και χωρίς να μπορούν να διασπάσουν το περιόστεο. Το περιόστεο έχει το χρόνο να δημιουργήσει ένα νέο φλοιό δίνοντας την εμφάνιση διάτασης του οστού. Αυτές οι καλοήθεις ενεργείς βλάβες συνήθως χρειάζονται να θεραπευθούν με χειρουργική εξαίρεση (6, 15).

Καλοήθεις – Επιθετικές

Η τρίτη κατηγορία αποτελείται από βλάβες που μεγαλώνουν πιο γρήγορα,διηθούν τοπικούς ιστούς και συνήθως υποτροπιάζουν εάν δεν αφαιρεθούν τελείως. Οι όγκοι της δεύτερης κατηγορίας μπορεί και να μην υποτροπιάσουν εάν δεν αφαιρεθούν τελείως. Οι καλοήθεις επιθετικές βλάβες έχουν τα χαρακτηριστικά μιας κακοήθους βλάβης όσον αφορά την τοπική τους συμπεριφορά και δεν μπορούν να διακριθούν από αυτές χωρίς ιστολογική εξέταση. Οι οστικές βλάβες διηθούν το σπογγώδες οστούν και έχουν την ικανότητα άμεσης καταστροφής του οστού με την παραγωγή ενζύμων. Μπορούν επίσης να διηθήσουν το περιόστεο και να επεκταθούν στους παρακείμενους φυσιολογικούς μαλακούς ιστούς. Ο γιγαντοκυτταρικός όγκος των οστών είναι η πιο συχνή οστική βλάβη που ανήκει σ' αυτή την κατηγορία. Μερικά χονδροβλαστώματα, χονδρομυοϊνώματα, δεσμοπλαστικά ινώματα και ανευρυσματικές οστικές κύστες ανήκουν επίσης σ' αυτή την κατηγορία. Η ικανότητα αυτών των όγκων να διηθούν τους παρακείμενους φυσιολογικούς ιστούς εξαρτάται από την ικανότητά τους να παράγουν τα ένζυμα τα οποία κυρίως καταστρέφουν το κολλαγόνο.

Η κλινική παρουσίαση των ασθενών μ' αυτές τις βλάβες είναι παρόμοια με αυτή των ασθενών με κακοήθεις βλάβες και αυτοί οι όγκοι μπορεί κλινικά να μην είναι εύκολο να διακριθούν από κακοήθεις βλάβες. Οι ασθενείς παραπονιούνται για πόνο ο οποίος συχνά έχει αυξηθεί βαθμιαία κατά τη διάρκεια ορισμένων μηνών. Η απλή ακτινογραφία των οστικών βλαβών αυτής της κατηγορίας παρουσιάζει ευρήματα μιας βλάβης που μεγαλώνει γρήγορα και διηθεί τους γύρω ιστούς. Τα όρια μετάπτωσης αυτής της βλάβης είναι ευρέα και δυσδιάκριτα και ο οστικός φλοιός τείνει να καταστραφεί και το περιόστεο να διηθηθεί ή να διαταθεί τόσο γρήγορα ώστε είναι αδύνατο να παράγει μία αντιδραστική στοιβάδα νέου οστού. Αυτές οι βλάβες απαιτούν πλήρη εξαίρεση για να επιτευχθεί τοπικός έλεγχος της νόσου. Η ευρεία εκτομή είναι απαραίτητη για να είναι ασφαλής ο τοπικός έλεγχος (2, 6, 15).

Κακοήθεις Βλάβες

Η τελική αυτή κατηγορία περιλαμβάνει τους όγκους που έχουν την ικανότητα να μεθίστανται. Αυτοί οι όγκοι σχεδόν πάντα έχουν χαρακτηριστικά ανάπτυξης που αντικατοπτρίζουν την επιθετική βιολογική τους δραστηριότητα. Τείνουν να διηθούν τους γύρω φυσιολογικούς ιστούς σχηματιζοντας πολλαπλές προεκτάσεις σαν πλοκάμια που εκφύονται από την επιφάνειά τους και επεκτείνονται μερικές φορές κατά μήκος μερικών εκατοστών στους γύρω φυσιολογικούς ιστούς. Ταυτόχρονα ο όγκος μεγεθύνεται και συμπιέζει τους περιβάλλοντες φυσιολογικούς ιστούς. Η περιφερική ζώνη γύρω από τον όγκο περιέχει νέο αγγεία, φλεγμονώδη κύτταρα και οιδηματώδη φυσιολογικό ιστό δίνοντας τη μακροσκοπική εμφάνιση μιας κάψας. Οι κακοήθεις όγκοι επεκτείνονται και δια μέσω αυτής της ψευδοκάψας. Η επέκταση αυτή μπορεί να είναι ασυνεχής και να φτάνει σε αρκετά εκατοστά μακριά από τον αρχικό όγκο. Όσο πιο επιθετικός ο όγκος τόσο πιο εύκολα μπορεί να συμβεί τοπική και απομακρυσμένη διασπορά του όγκου. Η τοπική μικροσκοπική επέκταση δεν μπορεί να ανιχνευθεί με τις υπάρχουσες κλινικές απεικονιστικές μεθόδους.

Καθώς ο όγκος μεγαλώνει και γίνεται κλινικά εμφανής συναντά ανατομικούς φραγμούς όπως φλοιώδες οστούν, περιόστεο, αρθρικό και συζευκτικό χόνδρο και περιτονίες.. Οι ισχυρές περιτονίες των άκρων που ορίζουν τα ανατομικά διαμερίσματα, αποτελούν τους ισχυρότερους φραγμούς. Οι περιτονίες προσανατολίζονται κατά τον επιμήκη άξονα και γι΄ αυτό οι όγκοι τείνουν να επεκτείνονται κατά μήκος των άκρων μέσα στα μείζονα ανατομικά διαμερίσματα. Ο εγκλεισμός του όγκου σ' αυτά τα διαμερίσματα αποτυγχάνει, εάν ο όγκος γίνει πολύ μεγάλος ή είναι πολύ επιθετικός. Ο χειρουργός προκαλεί επίσης τοπική διασπορά του όγκου, όταν διενεργεί την βιοψία. Όλοι οι ιστοί που διηθούνται από το αιμάτωμα που ακολουθεί την βιοψία, αποτελούν περιοχές δυνητικής διασποράς νεοπλασματικών κυττάρων που μπορεί να εμπεριέχονται στο αιμάτωμα (1, 3, 6, 15).

Μερικά σαρκώματα αρχίζουν σε ανατομικές τοποθεσίες που δεν έχουν καλά καθορισμένα ανατομικά όρια. Σ' αυτές τις περιπτώσεις η τοπική επέκταση μπορεί να προχωρήσει σε μεγάλες αποστάσεις συγκριτικά με τις περιπτώσεις στις οποίες ο όγκος εκφύεται εγκλεισμένος σ' ένα καλά

καθορισμένο ανατομικό διαμέρισμα. Τα μεγάλα νεύρα και τα αγγεία συνήθως δεν διηθούνται απ' ευθείας, αλλά απωθούνται από τον συνεχώς αυξανόμενο όγκο (5).

Οι κακοήθεις οστικοί όγκοι έχουν επιθετική εμφάνιση στις απλές ακτινογραφίες. Τείνουν να αναπτύσσονται με μεγάλη ταχύτητα διηθώντας το οστούν και προκαλούν καταστροφή των οστικών δοκίδων και του φλοιού. Προοδευτικά το φλοιώδες οστούν καταστρέφεται όλο και περισσότερο, ο όγκος εξαπλώνεται μέσω των σωλήνων Volkman και Havers και το περιόστεο αρχικά ανυψώνεται και ακολούθως διηθείται και καταστρέφεται. Ακολουθεί η εξάπλωση του όγκου στα μαλακά μόρια. Η ανύψωση του περιοστέου, διεγείρει την παραγωγή νέου οστού. Αυτό το νέο οστούν προβάλλεται στις απλές ακτινογραφίες με τη μορφή τριγώνου (τρίγωνο Codman) στα σημεία όπου το περιόστεο έχει μόλις ανασηκωθεί από το φλοιό. Τα σημεία αυτά είναι ελεύθερα όγκου που θα μπορούσε να καταστρέψει το νεοπαραγόμενο οστούν. Το τρίγωνο Codman αντικατοπτρίζει την ταχύτατη αύξηση του όγκου (1, 6).

Οι ασθενείς με κακοήθεις οστικούς όγκους συνήθως παραπονιούνται για πόνο, αλλά πολύ σπάνια παρουσιάζουν γενικά συμπτώματα. Είναι πολύ χρήσιμο να γίνει η υποδιαίρεση των κακοήθων όγκων σ' αυτούς που μόνο περιστασιακά μεθίστανται και σ' αυτούς που μεθίστανται πολύ συχνά. Η πιο αξιόπιστη μέθοδος για να γίνει διαχωρισμός των όγκων σ' αυτούς με χαμηλό απ' αυτούς με υψηλό μεταστατικό δυναμικό είναι με τη χρήση του ιστολογικού βαθμού κακοήθειας. Ο βαθμός κακοήθειας καθορίζεται από τον αριθμό των μιτώσεων ανά οπτικό πεδίο στο μικροσκόπιο, το βαθμό της κυτταρικής διαφοροποίησης, την αναλογία μεταξύ κυττάρων και θεμέλιας ουσίας και το ποσό της νέκρωσης του όγκου στο δείγμα της βιοψίας. Μερικά συστήματα διαβάθμισης χρησιμοποιούν μόνο δύο βαθμούς, τα περισσότερα συστήματα χρησιμοποιούν τρεις και μερικά συστήματα χρησιμοποιούν τέσσερις βαθμούς (1, 6).

Ανάπτυξη Μεταστάσεων

Η παραγωγή κυττάρων μέσα σ' ένα κακοήθη όγκο που έχουν την δυνατότητα να διασπείρονται και να σχηματίζουν νέες εστίες ανάπτυξης σε μη γειτονικές περιοχές αντιπροσωπεύει το περισσότερο κακοήθες χαρακτηριστικό του όγκου και μπορεί να θεωρηθεί σαν το τελικό στάδιο της εξέλιξης του όγκου (6, 16).

Όγκοι που έχουν αναπτύξει μεταστάσεις είναι γενικά πιο δύσκολο να θεραπευθούν με επιτυχία από αυτούς που δεν έχουν αναπτύξει μεταστάσεις. Τα κύτταρα που αφήνουν την τοποθεσία όπου υπάρχει ο πρωτογενής όγκος, μεταναστεύουν σε μία άλλη μακρινή τοποθεσία και εκεί συνεχίζουν να πολλαπλασιάζονται ανεξέλεγκτα. Έχει υποτεθεί ότι πολλά κακοήθη κύτταρα δραπετεύουν από τον πρωτογενή όγκο και εξαπλώνονται σε απομακρυσμένες περιοχές αλλά πολύ λίγα έχουν την ιδιότητα να πολλαπλασιάζονται σ' αυτή την καινούργια τοποθεσία και να παράγουν μία κλινικά εμφανή μεταστατική εστία του όγκου (1, 5, 6, 16, 17).

Οι παράγοντες που μπορεί να προβλέψουν την μεταστατική εξάπλωση είναι η πτωχή διαφοροποίηση του όγκου καθώς και η παρουσία νεοπλασματικών κυττάρων στα αιμοφόρα αγγεία του πρωτοπαθή όγκου. Επίσης η ιστολογική απόδειξη υψηλής πυκνότητας νεοαγγείων στον όγκο έχει σχετισθεί με πτωχή πρόγνωση και αυξημένη πιθανότητα ότι ο ασθενής θα αναπτύξει μεταστάσεις. Πρόσφατες μελέτες υποστηρίζουν ότι το μικροπεριβάλλον του όγκου και ιδιαίτερα η υποξία μπορούν να προκαλέσουν την ανάπτυξη περισσότερο επιθετικών νεοπλασματικών κυττάρων που έχουν περισσότερες πιθανότητες να αναπτύξουν μεταστάσεις (18). Πολλοί ερευνητές έχουν υποστηρίξει ότι οι μεταστάσεις ορισμένων τύπων καρκίνου τείνουν να συμβαίνουν σε ειδικά όργανα στόχους (18, 19, 20). Ο πνεύμονας το ήπαρ οι λεμφαδένες το οστούν και ο εγκέφαλος είναι οι πιο κοινές μεταστατικές εστίες. Ο Paget το 1889 διατύπωσε τη θεωρία σύμφωνα με την οποία υπάρχει διαφορετική σχέση καρκινικού κυττάρου και όργανο στόχου στο οποίο γίνεται η μετάσταση για διαφορετικά είδη καρκίνων. Μια εναλλακτική υπόθεση η οποία δεν αποκλείει την προηγούμενη είναι ότι αυτή η ειδική σχέση μεταξύ καρκινικού κυττάρου και ιστού στον οποίο γίνεται η μετάσταση μπορεί να εξηγηθεί σύμφωνα με την ανατομία των αιμοφόρων αγγείων. Αυτό σημαίνει ότι ο αριθμός των μεταστάσεων που αναπτύσσονται σ' ένα όργανο σχετίζεται με τον αριθμό των καρκινικών κυττάρων που μεταφέρονται σ'αυτό το όργανο από την κυκλοφορία του αίματος και ανάλογα με τον αριθμό των καρκινικών κυττάρων που παγιδεύονται στα τριχοειδή αυτού του οργάνου. Φαίνεται ότι και οι δύο θεωρίες είναι σωστές γιατί τα καρκινικά κύτταρα που εισέρχονται στην κυκλοφορία του αίματος πρέπει πρώτα να παγιδευτούν στα μικρά αιμοφόρα αγγεία ενός οργάνου (πολύ συχνά το πρώτο τριχοειδικό δίκτυο που συναντούν στην συστηματική κυκλοφορία) αλλά θα μεγαλώσουν σ' αυτό το όργανο, μόνο εάν το μικροπεριβάλλον του είναι κατάλληλο για τα συγκεκριμένα καρκινικά κύτταρα. Όγκοι των οποίων τα αιμοφόρα αγγεία παροχετεύουν στη συστηματική κυκλοφορία τείνουν να

αναπτύσσουν τις πρώτες τους μεταστάσεις στους πνεύμονες ενώ αντίθετα όγκοι των οποίων η φλεβική παροχέτευση γίνεται στην πυλαία κυκλοφορία (καρκίνοι του γαστρεντερικού συστήματος) τείνουν ν' αναπτύσσουν τις πρώτες τους μεταστάσεις στο ήπαρ (20, 21, 22, 23, 24, 25, 26).

Η ανάπτυξη μεταστάσεων από τα καρκινικά κύτταρα φαίνεται ότι δεν είναι και πολύ αποτελεσματική διαδικασία. Δείγματα αίματος που λαμβάνονται από ασθενείς που πάσχουν από κακοήθεις όγκους κατά την διάρκεια ή αμέσως μετά την χειρουργική επέμβαση συχνά περιέχουν μεγάλα ποσά καρκινικών κυττάρων. Όμως οι περισσότεροι ασθενείς δεν αναπτύσσουν πάντα μεταστατική νόσο. Σύμφωνα με τους Glaves και συνεργάτες απελευθερώνονται 10 στην εβδόμη έως 10 στην ενάτη καρκινικά κύτταρα ανά ημέρα στην συστηματική κυκλοφορία. Μόνο ένας ελάχιστος αριθμός αυτών των κυττάρων είναι ικανός να αναπτύξει μεταστάσεις. Έχει επίσης υπολογισθεί ότι σε μεγάλο αριθμό πειραματόζωων στα οποία καρκινικά κύτταρα απελευθερώνονται κατ' ευθείαν στην συστηματική κυκλοφορία, μόνο 1% αυτών των κυττάρων προκαλούν τον σχηματισμό μεταστατικών οζιδίων (23, 24, 27, 28).

Τα ευρήματα αυτά δημιουργούν τα ερωτήματα εάν η ανάπτυξη μεταστάσεων αποτελεί μία τυχαία ή ειδική διαδικασία. Ένας μικρός υποπληθυσμός των κυττάρων στον όγκο μπορεί να εκφράζουν ιδιότητες που δίνουν σ' αυτά τα κύτταρα μεγαλύτερες δυνατότητες για να αναπτύξουν μεταστάσεις. Υπάρχει επίσης η πιθανότητα ότι όλα τα κύτταρα του όγκου μπορεί να έχουν ίσες πιθανότητες ν' αναπτύξουν μεταστάσεις αλλά μόνο ένας περιορισμένος αριθμός το καταφέρνει. Υπάρχουν αρκετές ενδείξεις ότι ειδικές κυτταρικές ιδιότητες συσχετίζονται με το σχηματισμό μεταστάσεων συμπεριλαμβανομένης και της ιδιαίτερης προτίμησης του οργάνου στο οποίο θα αναπτυχθούν οι μεταστάσεις καθώς και την απομόνωση ειδικών γονιδιακών παραγώγων τα οποία συσχετίζονται με την ανάπτυξη μεταστάσεων (27, 28). Αντίθετα υποστήριξη για την τυχαία φύση της μεταστατικής διαδικασίας προέρχεται από μελέτες οι οποίες έχουν αποτύχει να αποδείξουν ότι τα κύτταρα τα οποία προέρχονται από μεταστατικές εστίες είναι με τη σειρά τους περισσότερο πιθανά ν' αναπτύξουν μεταστάσεις σε πειραματόζωα σε σχέση με κύτταρα που προέρχονται από τον αρχικό όγκο. Ένα τέτοιο αποτέλεσμα θα μπορούσε να αναμένεται εάν τα κύτταρα από τις μεταστατικές εστίες ήταν ικανά να εκφράσουν ένα σταθερό φαινότυπο που θα τα προδιέθετε στο να αναπτύξουν μεταστάσεις (16, 25).

Οι μεταστάσεις στα σαρκώματα γίνονται συνήθως με την αιματογενή οδό. Πολύ λίγα σαρκωματικά κύτταρα πολλαπλασιάζονται σε επιχώριους ή απομακρυσμένους λεμφαδένες. Μεταστάσεις στους περιοχικούς λεμφαδένες δεν είναι συχνές αλλά έχουν την ίδια προγνωστική σημασία όπως και οι μεταστάσεις στους πνεύμονες (1, 5, 6, 19).

Υπάρχουν τουλάχιστον τέσσερα στάδια τα οποία ένα νεοπλασματικό κύτταρο πρέπει να ολοκληρώσει, ώστε να είναι σε θέση να σχηματίσει μία κλινικά εμφανή μεταστατική εστία.

Το πρώτο στάδιο είναι ο αποχωρισμός του νεοπλασματικού κυττάρου από τον πρωτοπαθή όγκο, η διήθηση των τοπικών φυσιολογικών ιστών και η είσοδος του νεοπλασματικού κυττάρου σε ένα αγγείο (είτε αιμοφόρο είτε λεμφαγγείο). Η απόσπαση των καρκινικών κυττάρων απο τον πρωτοπαθή όγκο μπορεί να οφείλεται μεταξύ άλλων και σε μειωμένη έκφραση μορίων συνοχής τα οποία είναι υπεύθυνα για την συνοχή μεταξύ γειτονικών κυττάρων (6, 22, 23, 24, 25).

Πολλά από τα σαρκωματικά κύτταρα διηθούν τοπικά λεμφαγγεία και εξαπλώνονται δια μέσω των λεμφαγγείων στην συστηματική κυκλοφορία. Η ανατομική τοποθεσία του πρωτοπαθούς όγκου είναι πολύ πιθανόν να επηρεάσει το άν ο αρχικός τρόπος διασποράς θα γίνει μέσω των λεμφαγγείων ή των αιμοφόρων αγγείων (6, 23, 24, 25, 26).

Απόσπαση και είσοδος των κυττάρων στην συστηματική κυκλοφορία μπορεί να συμβεί σαν αποτέλεσμα διήθησης της πρωτοπαθούς νεοπλασματικής μάζας σε αιμοφόρα αγγεία ή επειδή το νεοαγγειακό σύστημα μερικών όγκων επιτρέπει είσοδο των νεοπλασματικών κυττάρων στην κυκλοφορία. Οι περισσότερες in vitro μελέτες αυτής της διαδικασίας έχουν δείξει διήθηση δια μέσω των βασικών μεμβρανών των ενδοθηλίων στην κυκλοφορία (22, 28, 29, 30, 31, 32).

Κατά το δεύτερο στάδιο, το νεοπλασματικό κύτταρο θα πρέπει να επιβιώσει κατά τη διάρκεια του ταξιδιού του στη συστηματική κυκλοφορία και να μπορέσει να προσκολληθεί στο τοίχωμα ενός αιμοφόρου αγγείου σε έναν απομακρυσμένο ιστό (24,30,31, 32).

Αφού το κύτταρο προσκολληθεί, θα πρέπει να σταθεροποιηθεί στο ενδοθήλιο του αγγείου σ' αυτή την απομακρυσμένη τοποθεσία. Τα περισσότερα καρκινικά κύτταρα που εισέρχονται στην συστηματική κυκλοφορία δεν καταφέρνουν να επιβιώσουν (31, 32). Μελέτες με ραδιοσεσημασμένα καρκινικά κύτταρα στη συστηματική ή πυλαία κυκλοφορία καθώς και εργασίες με in vivo βίντεο μικροσκόπηση αποδεικνύουν ότι η πλειονότητα των καρκινικών κυττάρων εγκαθίσταται αρχικά στα τριχοειδή του πνεύμονα ή του ήπατος (30,31, 32). Αυτή η αρχική παγίδευση των καρκινικών κυττάρων

συσχετίζεται με παραμόρφωση των καρκινικών κυττάρων η οποία είναι ανάλογη με την πίεση του αίματος στο συγκεκριμένο όργανο (μικρή παραμόρφωση των κυττάρων σε όργανα με χαμηλή πίεση όπως το ήπαρ και μεγαλύτερη παραμόρφωση σε όργανα με υψηλή πίεση όπως οι μύες). Τα πειράματα με σεσημασμένα καρκινικά κύτταρα έχουν δείξει ότι τα περισσότερα κύτταρα εξαφανίζονται από αυτή την αρχική τοποθεσία μέσα σε διάστημα λίγων ωρών λόγω του ταχύτατου κυτταρικού θανάτου τους, σύμφωνα με την παρατήρηση της ταχύτατης απώλειας ραδιοδραστηριότητας στην συγκεκριμμένη περιοχή. Το συμπέρασμα αυτό δεν έχει υποστηριχθεί από την in vivo βίντεο μικροσκόπηση ιδιαίτερα στο ήπαρ των ποντικών (25, 26, 30, 31, 32). Σ' αυτό το όργανο η πλειοψηφία των καρκινικών κυττάρων παραμένει άθικτη και καταφέρνει να εξαγγειωθεί μέσα σε διάστημα 24 ή και περισσότερων ωρών. Ο λόγος γι' αυτά τα αντικρουόμενα αποτελέσματα είναι προς το παρόν άγνωστος. Η αποτελεσματικότητα του σχηματισμού μεταστάσεων αυξάνει με τον αριθμό των κυττάρων που μεταφέρεται στα πειραματόζωα. Επίσης ο σχηματισμός θρόμβων στα τριχοειδή αγγεία των οργάνων, έχει συσχετισθεί με αυξημένη συχνότητα δημιουργίας μεταστάσεων, παρόλο που μελέτες με in vivo βίντεο μικροσκόπηση υποστηρίζουν ότι ο σχηματισμός θρόμβου δεν είναι απαραίτητος για τη δημιουργία μεταστάσεων. Σε ορισμένες μελέτες έχει βρεθεί ότι η χρήση αντιπηκτικών μπορεί να μειώσει τον αριθμό των μεταστάσεων μετά από ενδοφλέβια χορήγηση καρκινικών κυττάρων (30,31, 32).

Τρίτον το κύτταρο θα πρέπει να μπορέσει να μετακινηθεί δια μέσου του τοιχώματος του αγγείου και να διηθήσει τους παρακείμενους ιστούς. Αφού τα κύτταρα αυτά παγιδευτούν στη μικροκυκλοφορία, ακολουθεί η έξοδός τους από τα αιμοφόρα αγγεία (25, 30, 31, 32). Το καρκινικό κύτταρο παράγει ψευδοπόδια τα οποία εισέρχονται μεταξύ των ενδοθηλιακών κυττάρων, προκαλώντας την αναδίπλωσή τους και επιτρέποντας μ' αυτόν τον τρόπο πρόσβαση στη βασική μεμβράνη. Αυτά τα ψευδοπόδια περιέχουν στη μεμβράνη τους πρωτεάσες καθώς και μόρια συνοχής που διευκολύνουν την εξαγγείωση και την μετανάστευση των καρκινικών κυττάρων (25,26). Εναλλακτικά τα κύτταρα αυτά μπορούν να προσκολληθούν απ' ευθείας σε περιοχές όπου η βασική μεμβράνη είναι εκτεθειμένη. Η υποενδοθηλιακή βασική μεμβράνη είναι συνήθως καλύτερο υπόστρωμα για την προσκόλληση των καρκινικών κυττάρων απ' ότι η επιφάνεια των ενδοθηλιακών κυττάρων. Γι'αυτό το λόγο οποιδήποτε τοπικό τραύμα και φλεγμονή που μπορεί να οδηγήσει στην έκθεση της βασικής μεμβράνης, διεκολύνει τη προσκόλληση των καρκινικών κυττάρων. Η προσκόλληση στη βασική μεμβράνη προϋποθέτει ικανότητα πρόσδεσης σε συστατικά της μεμβράνης όπως η λαμινίνη, ινονεκτίνη, βιτρονεκτίνη, τύπου 4 κολλαγόνο και πρωτεογλυκάνες (22, 25, 26). Αυτού του είδους η πρόσδεση φαίνεται να οφείλεται σε κυτταρικούς υποδοχείς, πολλοί από τους οποίους αποτελούν μέλη της οικογένειας της ιντεγκρίνης.

Ακολουθεί η λύση της βασικής μεμβράνης από διάφορα πρωτεολυτικά ένζυμα, τα οποία παράγονται από τα καρκινικά κύτταρα (και πιθανώς από φυσιολογικά κύτταρα που βρίσκονται στην περιοχή). Σύμφωνα με μελέτες η πλειονότητα των κυττάρων που εγκαθίστανται στα τριχοειδή φαίνεται ότι είναι ικανά να εξαγγειώνονται ακόμα και αν διαθέτουν μειωμένη πρωτεολυτική ικανότητα υποστηρίζοντας μ' αυτόν τον τρόπο ότι η έλλειψη παραγωγής των πρωτοελυτικών ενζύμων δεν είναι ένας σημαντικός φραγμός στην ανάπτυξη μεταστάσεων (33, 34, 35).

Τέταρτον το κύτταρο αυτό θα πρέπει να αναπτύξει την δική του μικροκυκλοφορία και να αρχίσει να πολλαπλασιάζεται αποτελεσματικά στη νέα τοποθεσία. Ο χρόνος που απαιτείται για την ανάπτυξη αυτού του νέου μικροαγγειακού δικτύου αποτελεί την εξήγηση για την εμφάνιση των μεταστάσεων, χρόνια μετά την εξαίρεση ενός πρωτοπαθούς όγκου. Μόνο όταν αυτά τα κύτταρα αποκτήσουν τη δική τους μικροκυκλοφορία μπορούν να εμφανισθούν υπό τη μορφή μίας κλινικά εμφανούς μεταστάσεως (10, 22, 33, 36).

Η αγγειογένεση συνιστά απαραίτητη προϋπόθεση για την αύξηση του μεγέθους μιας μεταστατικής εστίας. Χωρίς αυτή οι όγκοι αδυνατούν να αυξήσουν το μέγεθός τους περισσότερο από λίγα χιλιοστά σε διάμετρο, λόγω περιορισμένης διάχυσης των απαραίτητων θρεπτικών ουσιών στα νεοπλασματικά κύτταρα. Η μεταστατική ανάπτυξη των καρκινικών κυττάρων μετά την εξαγγείωσή τους είναι σύνθετη. Η ανάπτυξη αυτή οφείλεται σε μία αλληλεπίδραση μεταξύ των καρκινικών κυττάρων και του συγκεκριμμένου οργάνου στο οποίο εγκαθίστανται τα καρκινικά κύτταρα (22, 25, 26, 30, 32).

Τα καρκινικά κύτταρα απαιτούν ειδικούς αυξητικούς παράγοντες για τον πολλαπλασιασμό τους, αλλά οι κυτταρικές αλληλεπιδράσεις με την εξωκυττάρια θεμέλια ουσία είναι επίσης σημαντικές. Τα καρκινικά κύτταρα φαίνεται ότι εξαρτώνται λιγότερο από εξωγενείς αυξητικούς παράγοντες απ' ότι τα φυσιολογικά κύτταρα και υπάρχουν εργασίες που υποστηρίζουν, ότι όσο πιο αυτόνομα είναι τα καρκινικά κύτταρα τόσο πιο ικανά είναι να σχηματίζουν όγκους σε πειραματόζωα καθώς και να αναπτύσσουν μεταστάσεις. Για πολλούς όγκους η έλλειψη της εξάρτησής τους από εξωγενείς αυξητικούς παράγοντες είναι ένα αποτέλεσμα της αυτογενούς παραγωγής τέτοιων παραγόντων καθώς

και της μετατροπής της απάντησής τους σε τέτοιους παράγοντες. Τέτοιο χαρακτηριστικό παράδειγμα έχει παρατηρηθεί στα κύτταρα του μελανώματος (37, 38). Επίσης τα καρκινικά κύτταρα καθώς γίνονται περισσότερο κακοήθη, καταλήγουν να διεγείρονται αντί να αναστέλλονται από ορισμένους εξωγενείς παράγοντες (π.χ. TGF-β) (37, 38). Αρκετοί αυξητικοί παράγοντες που παράγονται από τους όγκους και ιδιαίτερα ο b-FGF και VEGF διεγείρουν την αύξηση των ενδοθηλιακών κυττάρων και την μορφολογική τους διαφοροποίηση προάγοντας τη νεοαγγειογένεση (6, 7, 8, 9, 10, 11).

Πρόσφατα έχει διατυπωθεί η θεωρία ότι υπάρχουν παράγοντες που μπορούν να καταστείλουν τον σχηματισμό μεταστάσεων αναστέλλοντας την αγγειογένεσή τους. Έχει υποστηριχθεί ακόμη ότι αυτοί οι ανασταλτικοί παράγοντες είναι δυνατόν να παράγονται από τον πρωτοπαθή όγκο (10, 11, 35).

Φυσική ιστορία των οστεοσαρκωμάτων

Τα περισσότερα ενδομυελικά οστεοσαρκώματα είναι επιθετικοί όγκοι υψηλού βαθμού κακοήθειας που επιδεικνύουν χαρακτηριστικά πρότυπα αύξησης και μεταστατικής διασποράς. Οι περισσότεροι από αυτούς τους όγκους διηθούν το φλοιώδες οστούν και παράγουν μια μάζα στα παρακείμενα μαλακά μόρια που ποικίλει σε μέγεθος κατά το χρόνο της διάγνωσής τους (5, 6).

Η διήθηση των μαλακών ιστών μοιάζει συνήθως να είναι περιχαρακωμένη από μία αντιδραστική ψευδοκάψα και όπως με τα περισσότερα σαρκώματα των μαλακών μορίων μικροσκοπικές επεκτάσεις του όγκου μπορούν ν' αναπτυχθούν δια μέσου της ψευδοκάψας, να διηθήσουν τους γύρω φυσιολογικούς ιστούς και ακόμα να παράγουν δορυφόρα οζίδια. Δορυφόρες βλάβες μπορούν επίσης να συμβούν στο ενδομυελικό κανάλι και αποτελούνται από οζίδια τα οποία σχηματίζονται σε κάποια απόσταση από το όριο τής αναπτυσσόμενης πρωτοπαθούς μάζας. Το φαινόμενο αυτό πιθανώς προέρχεται από διήθηση φλεβικών κόλπων της ενδομυελικής κοιλότητας από νεοπλασματικά κύτταρα. Το επεκτεινόμενο ενδομυελικό όριο του όγκου είναι επίσης καλά καθορισμένο, παρόλο που ψευδοκάψα δεν παρατηρείται μέσα στην ενδομυελική κοιλότητα. Η πραγματική συχνότητα αυτών των ενδοοστικών ενδομυελικών δορυφόρων βλαβών έχει αναφερθεί σε διάφορες εργασίες να κυμαίνεται από 2 έως 25% (1, 2, 5, 6).

Μεταστάσεις μπορούν επίσης να συμβούν στην ενδομυελική κοιλότητα ενός παρακείμενου οστού. Έχει υποτεθεί ότι αυτού του είδους η μετάσταση συμβαίνει επίσης από διήθηση φλεβών οι οποίες στερούνται βαλβίδων και έχουν μακρά πορεία με αποτέλεσμα να είναι υπεύθυνες για την παροχέτευση αίματος από ένα σημαντικό αριθμό παρακείμενων μακρών οστών. Αυτού του είδους οι μεταστάσεις έχουν την ίδια άσχημη προγνωστική σημασία όπως και οι πνευμονικές μεταστάσεις (5, 6).

Νωρίς στην ανάπτυξη των ενδομυελικών οστεοσαρκωμάτων, ο συζευκτικός χόνδρος συνήθως δρα ως σχετικός φραγμός στη συνεχιζόμενη επέκταση του όγκου και τείνει να περιορίζει την ανάπτυξη του όγκου στην περιοχή της μετάφυσης, της διάφυσης του προσβεβλημένου οστού και τα παρακείμενα μαλακά μόρια. Πάντως διήθηση του συζευκτικού χόνδρου και επέκταση του όγκου στο δευτερογενές κέντρο οστεοποίησης (επίφυση) έχει παρατηρηθεί στο 75% των περιπτώσεων σε παθολογικά δείγματα που εξετάστηκαν στο εργαστήριο (1, 2, 5).

Η παρακείμενη άρθρωση μπορεί επίσης να προσβληθεί από τον όγκο είτε λόγω άμεσης διήθησης δια μέσω της επίφυσης και δια μέσω του αρθρικού χόνδρου ή μέσω διήθησης των περιαρθρικών μαλακών μορίων και των ενδαρθρικών συνδέσμων. Αυτού του τύπου η αρθρική προσβολή απαντάται σχετικά συχνά όταν γίνει προσεκτική εξέταση του ανατομικού δείγματος και έχει αναφερθεί στο 25 με 38% των περιπτώσεων (5, 39).

Τα περισσότερα οστεοσαρκώματα τείνουν να αναπτύσσουν μεταστάσεις νωρίς κατά την πορεία της νόσου. Περίπου 80% των ασθενών θα έχουν το λιγότερο μικροσκοπική επέκταση του όγκου κατά τον καιρό της διαγνώσεως. Η διασπορά του μεταστατικού οστεοσαρκώματος συμβαίνει σχεδόν αποκλειστικά μέσω του αγγειακού συστήματος και η πρώτη ένδειξη αυτής της αιματογενούς διασποράς είναι σχεδόν πάντα στους πνεύμονες (90% των περιπτώσεων). Κατά την διάρκεια της αυτοψίας οι περισσότερο κοινές ανατομικές τοποθεσίες για την εμφάνιση μεταστάσεων είναι οι πνεύμονες 95%, οστά 50%, περιοχικοί λεμφαδένες 32%, νεφροί 12% και μία ποικιλία από άλλα όργανα όπως το ήπαρ, εγκέφαλος, δέρμα και καρδιά. Διασπορά του οστεοσαρκώματος με τα λεμφαγγεία θεωρείται σε γενικές γραμμές ένα φαινόμενο που αναπτύσσεται μόνο σε προχωρημένα στάδια της παθήσεως. Παρόλο που πρώιμη επέκταση του όγκου στους περιοχικούς λεμφαδένες είναι

ασυνήθης, μπορεί να συμβεί και έχει αναφερθεί σε συχνότητα που κυμαίνεται από 2% έως 12% των περιπτώσεων (1, 2, 3, 5).

ΔΙΑΓΝΩΣΗ ΤΩΝ ΟΣΤΕΟΣΑΡΚΩΜΑΤΩΝ

Η διάγνωση, είναι δύσκολη, λόγω της σχετικής σπανιότητας και της εξαιρετικής ιστολογικής πολυμορφίας του όγκου (1).
Θα πρέπει να επιτελείται σε κέντρα ορθοπαιδικής ογκολογίας. Τα κέντρα αυτά εξασφαλίζουν την απαραίτητη εμπειρία που χρειάζεται για τη σωστή διάγνωση και αντιμετώπιση αυτών των δύσκολων καταστάσεων. Η διάγνωση προϋποθέτει τη σύνθεση τών κλινικών, ακτινολογικών και ιστολογικών πληροφοριών, μέσω τής συνεργασίας τών ορθοπαιδικών ογκολόγων, ακτινολόγων και παθολογοανατόμων. Η συνεργασια αυτή είναι εφικτή μόνο σε ειδικές μονάδες, όπου έχουν οργανωθεί συναντήσεις τών παραπάνω ειδικών ανά τακτά χρονικά διαστήματα κάθε εβδομάδα. Η διαγνωστική στρατηγική θα πρέπει να προσαρμόζεται στις ανάγκες του κάθε ασθενούς. Δε θα πρέπει η στρατηγική να αποτελείται από μία τυχαία ομοβροντία παρακλινικών δοκιμασιών και απεικονιστικών μεθόδων με την ελπίδα ότι τουλάχιστον μία από αυτές τις μεθόδους θα βοηθήσει στην διάγνωση. Η κατάλληλη εκτίμηση του ασθενούς πριν από την βιοψία, είναι δυνατόν να αποδώσει πληροφορίες που μπορεί να μεταβάλουν σημαντικά τη διαφορική διάγνωση του όγκου (40, 41, 42). Τα μέσα που χρησιμοποιούνται συχνότερα και θεωρούνται απαραίτητα για τη διάγνωση είναι τα ακόλουθα.

Κλινική Εκτίμηση

Απλές Ακτινογραφίες: Λαμβάνονται ακτινογραφίες του πάσχοντος μέλους και ακτινογραφία θώρακος.

Σπινθηρογράφημα Οστών: Το οστικό σπινθηρογράφημα ανιχνεύει τον αριθμό των σκελετικών βλαβών αλλά δε μπορεί να διακρίνει μεταξύ καλοήθους ή κακοήθους βλάβης. Είναι πιο χρήσιμο στη στάδιοποίηση της νόσου.

Αξονική και Μαγνητική Τομογραφία: Η αξονική τομογραφία είναι καλύτερη από τη μαγνητική εις την απεικόνιση ακόμη και ελάχιστων οστικών αλλοιώσεων, όπως ήπια καταστροφή του φλοιού, απαρεκτόπιστο κάταγμα και ασβεστοποίηση ή οστεοποίηση στη νεοπλασματική μάζα. Η μαγνητική τομογραφία μπορεί να παράγει απεικόνιση του όγκου στο εγκάρσιο, οβελιαίο και στεφανιαίο επίπεδο και επίσης ν' απεικονίσει μαλακά μόρια όπως συνδέσμους, νεύρα και αρτηρίες. Η μαγνητική τομογραφία απεικονίζει σαφώς το μυελό των οστών και αναδεικνύει επακριβώς την ενδοστική επέκταση του όγκου ιδίως στο στεφανιαίο επίπεδο. Η μαγνητική τομογραφία δεν μπορεί να διακρίνει επακριβώς ένα καλοήθη από ένα κακοήθη όγκο και δεν μπορεί να απεικονίσει επακριβώς, όπως η αξονική τομογραφία, ένα κάταγμα ή μια πολύ ήπια καταστροφή του οστικού φλοιού. Σε γενικές γραμμές η αξονική τομογραφία φαίνεται να είναι επάξια της μαγνητικής στην απεικόνιση βλαβών που βρίσκονται εξολοκλήρου μέσα στο οστούν. Η μαγνητική τομογραφία υπερέχει σε περιπτώσεις όγκων με επέκταση στα μαλακά μόρια. Σε ορισμένες περιπτώσεις και οι δύο μέθοδοι είναι απαραίτητες για τη διάγνωση (42, 43).

Βιοψία: Η μέθοδος βιοψίας μίας οστικής βλάβης εξαρτάται από την ακτινολογική εικόνα της βλάβης και την εντόπισή της. Αυτοί οι δύο παράγοντες καθορίζουν, εάν η βιοψία θα γίνει ανοιχτή ή κλειστή. Η βιοψία του όγκου θα πρέπει να σχεδιάζεται μετά από προσεκτική μελέτη των κλινικών και ακτινολογικών ευρημάτων. Θα πρέπει να πραγματοποιείται σε ειδικό κέντρο έπειτα από προσεκτική συζήτηση του ορθοπαιδικού χειρουργού με τον ακτινολόγο και τον παθολογοανατόμο, ώστε να αποφασισθεί όσο το δυνατό πληρέστερα η φύση του όγκου και να οδηγηθεί με αυτόν τον τρόπο ο χειρουργός στο σωστό είδος βιοψίας (40, 41).

Κλινική εκτίμηση

Πόνος

Το κυριότερο σύμπτωμα που οδηγεί στη διάγνωση είναι ο πόνος. Ο πόνος αρχικά μπορεί να είναι ήπιος ή διαλείπων. Προκαλείται συνήθως από την αδυναμία του οστού λόγω της ανάπτυξης μικροσκοπικών καταγμάτων. Μέσα σε εβδομάδες ή λίγους μήνες ο πόνος αυξάνει σε ένταση και οδηγεί τον ασθενή να ζητήσει ιατρική συμβουλή. Η αυξανόμενη ένταση του πόνου μπορεί να εξηγηθεί με την περαιτέρω οστική αδυναμία, την ανάπτυξη περισσοτέρων και σοβαροτέρων μικροσκοπικών καταγμάτων και πιθανότατα νευρικής διήθησης ή πίεσης εάν η μάζα επεκτείνεται και στα μαλακά μόρια. Η ανάπτυξη αιφνιδίου και σοβαρού πόνου συνήθως υποδηλώνει παθολογικό κάταγμα, ένα

εύρημα που είναι ασύνηθες σε ενήλικες ασθενείς. Στον παιδικό πληθυσμό περίπου το 13% των ασθενών εκδηλώνει τη νόσο με παθολογικό κάταγμα (1, 44, 45).

Εάν ο πόνος επιμένει για περισσότερο από 12 μήνες, ιστολογική διάγνωση ενός υψηλού βαθμού κακοήθειας οστεοσαρκώματος θα πρέπει να αναθεωρηθεί, επειδή το οστεοσάρκωμα χαρακτηρίζεται από ένα υψηλό ρυθμό ανάπτυξης με ένα μέσο όρο αναδιπλασιασμού 20 με 30 ημέρες. Τα οστεοσαρκώματα που αναπτύσσονται στις σιαγόνες συνδυάζονται συνήθως με πάρα πολύ έντονο πόνο λόγω διηθήσεως των παρακειμένων νεύρων. Τα σπάνια οστεοσαρκώματα που αναπτύσσονται μέσα στους σπονδύλους μπορούν να δημιουργήσουν συμπίεση των νευρικών ριζών και της σπονδυλικής στήλης (1).

Άλλος ένας λόγος πόνου στα οστεοσαρκώματα μπορεί να είναι η ανάπτυξη οστικής νέκρωσης λόγω της απόφραξης οστικών αγγείων. Συνήθως κατά την περίοδο που ο ασθενής έχει επισκεφθεί το γιατρό τα συμπτώματα χαρακτηρίζονται από σφύζον εν τω βάθει άλγος που συνήθως δεν ανακουφίζεται με απλά αναλγητικά και μπορεί να είναι είτε μηχανικός πόνος, (δήλαδή να επιδεινώνεται με την ενεργό χρήση του άκρου ή με τη φόρτιση), ή μη μηχανικός (1, 5, 6).

Παρουσία όγκου-οιδήματος

Το δεύτερο πιο συχνό σύμπτωμα που αναφέρεται από ασθενείς με οστεοσάρκωμα είναι η παρουσία οιδήματος ή μάζας (εικόνα 1). Αυτό είναι το αποτέλεσμα μιας άμεσης επέκτασης του όγκου στα μαλακά μόρια μέσω περιοχών καταστροφής του οστικού φλοιού. Η μάζα στα μαλακά μόρια είναι συνήθως εύκολα εμφανής και ψηλαφητή και εξαρτάται από την ειδική ανατομική εντόπιση του όγκου. Οι μάζες που βρίσκονται στην πύελο είναι πολύ δύσκολο να εξετασθούν (1, 45).

Η επέκταση του όγκου μπορεί να συνδυασθεί με τοπικό οίδημα, ευαισθησία, επιπολή φλεβική διάταση και μειωμένο εύρος κινήσεων των παρακείμενων αρθρώσεων. Περίπου το 90% των ενδομυελικών οστεοσαρκωμάτων υψηλού βαθμού κακοήθειας παρουσιάζουν επέκταση του όγκου στα μαλακά μόρια (5, 45).

Εικόνα 1. Διόγκωση του άπω μηριαίου σε ασθενή με οστεοσάρκωμα.

Γενικά συμπτώματα και σημεία

Κακουχία, απώλεια βάρους, ωχρότητα, πυρετός, και ανορεξία είναι χαρακτηριστικά απώτερων σταδίων του οστεοσαρκώματος και συνήθως συνδυάζονται με μεταστατική νόσο. Σπάνια αυτά τα συμπτώματα εκδηλώνονται κατά την αρχική παρουσίαση του ασθενούς (1).

Εργαστηριακά ευρήματα

Τα εργαστηριακά ευρήματα δε βοηθούν πολύ στην εκτίμηση των ασθενών με οστεοσάρκωμα εκτός από τα επίπεδα αλκαλικής φωσφατάσης του ορού που θα πρέπει να εκτιμώνται κατά την αρχική παρουσίαση του ασθενούς. Περίπου 40% με 80% των ασθενών με οστεοσάρκωμα έχουν υψηλή αλκαλική φωσφατάση του ορού κατά το χρόνο της αρχικής παρουσίασης. Αυτό το εύρημα από μόνο του είναι μη ειδικό, επειδή οι περισσότεροι από αυτούς τους όγκους συμβαίνουν σε παιδιά που αναπτύσσονται σκελετικά και μπορεί να παρουσιάζουν φυσιολογικά έως και 3 φορές αύξηση στα επίπεδα αλκαλικής φωσφατάσης (1, 46).

Τα επίπεδα αλκαλικής φωσφατάσης φθάνουν στα υψηλότερα επίπεδα κατά τη διάρκεια της σκελετικής ανάπτυξης στην εφηβική ηλικία. Το φυσιολογικό εύρος τιμών για την αλκαλική φωσφατάση είναι 1,5 με 4 μονάδες Bodansky ανά DL στους 37 βαθμούς Κελσίου ή 4 με 10 μονάδες King-Armstrong ανά DL στους 37 βαθμούς Κελσίου. Τα βρέφη και τα παιδιά συνήθως έχουν επίπεδα

αλκαλικής φωσφατάσης διπλάσια ή τριπλάσια από τα προαναφερόμενα. Περαιτέρω αύξηση συμβαίνει συνήθως κατά την εφηβική ανάπτυξη (αγόρια ηλικίας 13 έως 16 και κορίτσια 11έως 14 ετών). Κατά τη διάρκεια αυτής της περιόδου τα επίπεδα αλκαλικής φωσφατάσης μπορεί να είναι δύο ή και τρεις φορές μεγαλύτερα σε σχέση με τα επίπεδα της παιδικής ηλικίας. Εάν τα επίπεδα αλκαλικής φωσφατάσης ήταν μεγαλύτερα του φυσιολογικού κατά τη διάγνωση, θα πρέπει να επιστρέψουν σε φυσιολογικά επίπεδα μετά χειρουργική θεραπεία ή κατά τη διάρκεια προεγχειρητικής χημειοθεραπείας στη περίπτωση που η νέκρωση του όγκου είναι εκτενής. Ήδη από το 1966 ερευνητές περιέγραψαν μία ομάδα 48 ασθενών στους οποίους το 79% έδειξε μία άνοδο των επιπέδων αλκαλικής φωσφατάσης του ορού κατά την περίοδο τοπικής υποτροπής του όγκου ή μεταστάσεως. Η άνοδος της αλκαλικής φωσφατάσης συνήθως συμβαίνει τρεις μήνες πριν η τοπική υποτροπή ή η μετάσταση γίνει κλινικά εμφανής. Προσοχή θα πρέπει να επιδεικνύεται σε ασθενείς που βρίσκονται κατά τη διάρκεια οστικής ανάπτυξης στην εφηβική ηλικία (1, 46).

Η τιμή της αλκαλικής φωσφατάσης συνδυάζεται με πολύ έντονη οστεοβλαστική δραστηριότητα. Εκτός από τα οστεοσαρκώματα, οστεοβλαστική δραστηριότητα παρατηρείται επίσης και κατά την επούλωση των καταγμάτων, καθώς επίσης και σε περιπτώσεις οστεοπαραγωγικών οστικών μεταστάσεων από καρκίνο του μαστού και του προστάτη. Αύξηση της τιμής της αλκαλικής φωσφατάσης παρατηρείται επίσης σε ενεργό νόσο paget, σε μερικές περιπτώσεις υπερπαραθυρεοδεισμού, πολυοστική ινώδη δυσπλασία καθώς και σε άλλες καταστάσεις (1, 46).

Ακτινολογικά Ευρήματα

Συστηματική προσέγγιση της ακτινολογικής ερμηνείας των οστικών όγκων

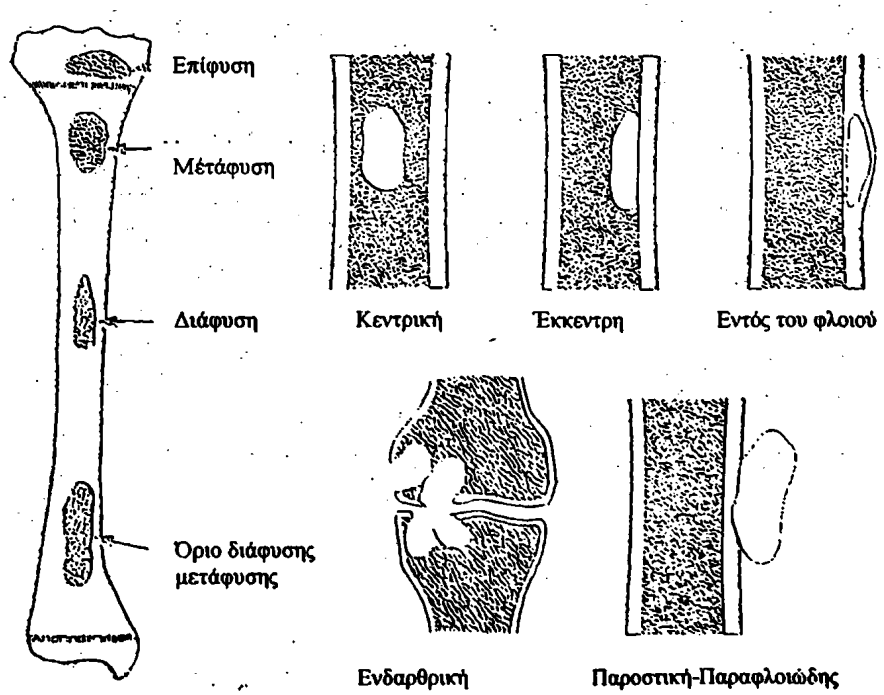

Σχήμα 1. Χαρακτηρισμός οστικής βλάβης ανάλογα με την εντόπιση.

Μονήρεις ή πολλαπλές οστικές βλάβες

Αυτή η πληροφορία είναι πολύ σημαντικό να καταγραφεί. Το οστικό σπινθηρογράφημα σε συνδυασμό με απλές ακτινογραφίες των θερμών περιοχών, είναι η συνήθης μέθοδος που χρησιμοποιείται για τη διερεύνηση πολλαπλών οστικών βλαβών. Τα πρωτοπαθή οστικά σαρκώματα σπάνια (1% με 2%) εκδηλώνονται με πολλαπλές οστικές βλάβες. Μόνο στη περίπτωση του σαρκώματος Ewing ο παραπάνω αριθμός μπορεί να είναι κάπως υψηλότερος. Ο αριθμός των οστών που προσβάλλονται μπορεί να αυξάνεται καθώς η νόσος εξελίσσεται και αυτό συμβαίνει κυρίως στο σάρκωμα Ewing με την ιδιότητα που έχει να μεθίσταται από οστούν σε οστούν. Αυτή η ιδιότητα δεν απαντάται συχνά σε άλλους πρωτοπαθείς οστικούς όγκους όπως το ενδομυελικό υψηλού βαθμού κακοήθες οστεοσάρκωμα. Η χημειοθεραπεία μπορεί να καταστείλει τοπική υποτροπή ή την εμφάνιση μεταστατικής νόσου. Μετά το τέλος της χημειοθεραπείας οι κατασταλμένες οστικές μεταστατικές

εστίες μπορεί να μεγαλώσουν εκ νέου και να διασπαρούν σε άλλες απομακρυσμένες οστικές περιοχές. Οι πιο συχνοί κακοήθεις όγκοι που εμπλέκουν πολλαπλά οστά είναι οι μεταστατικοί καρκίνοι και οι λεμφογενείς ή αιματολογικές κακοήθειες (1, 47, 48).

Εντόπιση της βλάβης μέσα στο οστούν

Το 90% των οστεοσαρκωμάτων εκφύονται από τη μετάφυση των οστών. Άλλοι όγκοι όπως για παράδειγμα οι γιγαντοκυτταρικοί όγκοι των οστών εκφύονται συνήθως από τις επιφύσεις. Όγκοι όπως τα σαρκώματα Ewing εκφύονται συνήθως από τις διαφύσεις των μακρών οστών. Η τοποθεσία του οστού από την οποία εκφύεται ένας όγκος μπορεί να λειτουργήσει ως ζωτικό διαγνωστικό στοιχείο (1, 48), (σχήμα 1).

Κέντρο της βλάβης

Οι ακτινολόγοι συνήθως περιγράφουν την τοποθεσία ενός όγκου βάσει της τοποθεσίας του ανατομικού κέντρου του όγκου που περιγράφουν. Για μακρά σωληνώδη οστά θα πρέπει να χαραχθεί μια γραμμή που να περνά από το κέντρο του όγκου και να φέρεται κάθετα προς στον επιμήκη άξονα του οστού. Εάν το κέντρο του όγκου βρίσκεται στην επίφυση, τη μετάφυση ή τη διάφυση ο όγκος θα χαρακτηρισθεί αντίστοιχα σαν επιφυσιακός ή μεταφυσιακός ή διαφυσιακός όγκος. Θα πρέπει επίσης να γίνει διάκριση εάν ο όγκος εκφύεται από την ενδομυελική κοιλότητα, το φλοιό ή το περιόστεο και τους παραοστικούς ιστούς. Ο διαχωρισμός είναι πολύ σημαντικός ειδικά για το οστεοσάρκωμα, γιατί τα παραφλοιώδη πρωτοπαθή οστεοσαρκώματα συμπεριφέρονται με λιγότερη κακοήθεια σε σχέση με τις ενδομυελικές μορφές (1, 47, 48, 49).

Ένας όγκος ο οποίος εκφύεται κυρίως από το μυελό των οστών ονομάζεται ενδομυελικός. Αυτοί οι όγκοι μπορεί να είναι είτε πρωτοπαθείς είτε δευτεροπαθείς. Εάν ολόκληρη η ενδομυελική κοιλότητα ή το μεγαλύτερο μέρος της καταλαμβάνεται από τον πρωτοπαθή οστικό όγκο, ο όγκος αυτός θα χαρακτηρισθεί ενδομυελικός από τους περισσότερους συγγραφείς παρά το γεγονός ότι το μεγαλύτερο μέρος του όγκου μπορεί να βρίσκεται στα μαλακά μόρια. Παράδειγμα, όταν ένα οστεοσάρκωμα έχει μία μάζα μεγέθους 10 εκατοστών στα μαλακά μόρια, και μόνο 2 ή 3 εκατοστά του όγκου βρίσκονται στην ενδομυελική κοιλότητα, η βλάβη αυτή θα χαρακτηρισθεί ενδομυελικό οστεοσάρκωμα με ευμεγέθη επέκταση στα μαλακά μόρια. Σε γενικές γραμμές τα ενδομυελικά σαρκώματα είναι 20 φορές πιο συχνά απ΄ότι τα παροστικά σαρκώματα (1, 47, 48, 49).

Παροστικοί Παραφλοιώδεις ή Περιοστικοί Όγκοι: Όταν το 90% ή περισσότερο της μάζας ενός όγκου βρίσκεται μέσα στο περιόστεο, τους παροστικούς (ή παραφλοιώδεις) ιστούς και ο μυελός εμπλέκεται μόνο μερικώς και σε έκκεντρη θέση, τότε η βλάβη χαρακτηρίζεται περιοστική, παροστική ή παραφλοιώδης. Τα μαλακά μόρια που βρίσκονται πλησίον του φλοιού περιλαμβάνουν το περιόστεο, την περιτονία, τους συνδέσμους και τους τένοντες μέσα σ΄αυτές τις δομές. Ένας παροστικός ή παραφλοιώδης όγκος είναι ο πρωτοπαθής όγκος, που παράγεται σε οποιονδήποτε από τους προαναφερόμενους ιστούς (1).

Πρότυπα οστικής καταστροφής και η σημασία τους

Κάθε ενδομυελικός οστικός όγκος παρουσιάζει ένα ακτινολογικό πρότυπο οστικής καταστροφής που συνήθως συσχετίζεται με το βαθμό επιθετικότητάς του. Υπάρχουν τρείς τύποι οστικής καταστροφής (σχήμα 2).

1ος) Γεωγραφικός τύπος.

Αυτός χαρακτηρίζεται από μία ή περισσότερες καλά διακριτές ακτινοδιαπερατές περιοχές στο οστούν. Οι βλάβες έχουν διάμετρο μεγαλύτερη από ένα εκατοστό. Το κύριο ακτινογραφικό εύρημα γεωγραφικού προτύπου είναι μία ορατή ζώνη μετάβασης μεταξύ του οστού που έχει πλήρως καταστραφεί και του οστού που είναι πλήρως άθικτο. Το πρότυπο αυτό υποδηλώνει ότι ο βαθμός ανάπτυξης του όγκου είναι αργός. Αυτό έχει σαν αποτέλεσμα να υπάρχει μία αντιστοιχία μεταξύ των ορίων της μάζας και της παρυφής του κατεστραμμένου οστού που φαίνεται στην ακτινογραφία. Μία βλάβη γεωγραφικού προτύπου έχει συνήθως μία καθαρή και στενή ζώνη μετάβασης, ενώ αντίθετα μια πιο επιθετική βλάβη έχει μία λιγότερο καθορισμένη και ευρύτερη ζώνη μετάβασης. Μία καλοήθης βλάβη τείνει να έχει καθορισμένη ζώνη μετάβασης με μία ζώνη οστικής σκλήρυνσης, εάν η βλάβη έχει παραμείνει σταθερή σε μέγεθος για μακρό χρονικό διάστημα. Η καταστροφή γεωγραφικού τύπου είναι χαρακτηριστική πολλών καλοήθων όγκων όπως το μη οστεοποιούμενον ίνωμα, χονδρομυξοειδές

ίνωμα, απλή οστική κύστη και ινώδη δυσπλασία. Είναι επίσης χαρακτηριστική χαμηλού βαθμού κακοήθειας νεοπλασμάτων όπως το χονδροσάρκωμα πρώτου βαθμού, ινοσάρκωμα και γιγαντοκυτταρικοί όγκοι. Πολύ σπάνια μια γεωγραφικού τύπου βλάβη μπορεί να βρεθεί σε σαρκώματα υψηλού βαθμού κακοήθειας (1, 49).

2ος) Οστική καταστροφή που ομοιάζει με σκοροφάγωμα (Moth-eaten).

Το πρότυπο αυτό χαρακτηρίζεται από πολλαπλές ακτινοδιαπερατές οστικές περιοχές μεγέθους 2-5 χιλιοστών που τείνουν να συγχωνεύονται. Η ζώνη μετάβασης της ακτινοδιαπερατής περιοχής είναι δύσκολο να καθοριστεί. Αυτό το πρότυπο υποδηλώνει ενδιάμεση επιθετικότητας διεργασία με καταστροφή του φλοιού. Καλοήθεις καταστάσεις που παρουσιάζονται με αυτό το πρότυπο είναι μερικές μορφές οστεομυελίτιδας, νόσος του Gaucher και άλλες καταστάσεις. Κακοήθειες που σχετίζονται με αυτό το πρότυπο είναι μεταστατική νόσος, λεμφώματα, πολλαπλό μυέλωμα, ινοσάρκωμα και χονδροσάρκωμα.

Η οξεία οστεοπόρωση λόγω αχρησίας μπορεί να προκαλέσει διάστικτο «σκοροφαγωμένο» πρότυπο, που δύσκολα μπορεί να διαφοροδιαγνωσθεί από κακοήθεια. Αυτό το πρότυπο είναι σημαντικά διαφορετικό από το ομοιογενές πρότυπο που παρατηρείται στην οστεοπόρωση, σε αρρώστους που βρίσκονται σε χρόνια κατάκλιση. Σοβαρός πόνος στο μέλος και περιορισμός του εύρους κινήσεων μπορεί να προκαλέσει οξεία οστεοπόρωση από αχρησία. Μέσα σε βραχεία χρονική περίοδο (1 με 2 εβδομάδες) εμφανίζονται ακτινοδιαπερατές διάστικτες περιοχές με ενδοστική κυματοειδή λέπτυνση του φλοιού. Η οστεομυελίτιδα, οστικοί όγκοι και τα κατάγματα είναι οι παθολογικές καταστάσεις που συνδυάζονται με οξεία οστεοπόρωση λόγω αχρησίας στο οστό που πάσχει από την πρωτοπαθή νόσο καθώς και τα παρακείμενα οστά. Η οξεία οστεοπόρωση από αχρησία είναι πιο έντονη στα οστά που βρίσκονται περιφερικά της πρωτοπαθούς βλάβης. Σε ασθενείς με οστικούς όγκους οι περιοχές αυτές μπορεί να διαγνωσθούν λανθασμένα ως μεταστατικές βλάβες ή ως επέκταση του όγκου πέρα από τα πραγματικά του όρια.

Δύο μείζονα προβλήματα μπορεί να προκύψουν. Πρώτον μία βιοψία μπορεί να κατευθυνθεί προς τις μικρές αυτές ακτινοδιαπερατές περιοχές και θα δείξει την απουσία όγκου, ή δεύτερον εάν η βιοψία της βλάβης αποκαλύψει κακοήθεια, περισσότερα εκατοστά του οστού ή καμιά φορά και ολόκληρο το μέλος μπορούν να αφαιρεθούν χωρίς να υπάρχει ανάγκη. Αυτό γίνεται, γιατί οι περιοχές που παρουσιάζουν ακτινογραφικές αλλοιώσεις λόγω της οξείας οστεοπόρωσης, εκλαμβάνονται λανθασμένα ώς περιοχές που αντιστοιχούν με το μέτωπο του οστικού όγκου (1, 48, 49).

3ος) Διηθητικός τύπος.

Αυτός χαρακτηρίζεται από πολλαπλές (μικρότερες από 1 χιλιοστό σε διάμετρο) ακτινοδιαπερατές περιοχές, τόσο μικρές που να μην μπορεί να διακριθεί η κάθε μία ξεχωριστά. Παρουσιάζεται ως μία ασαφώς καθορισμένη απώλεια οστικής πυκνότητας με ένα θολό και ακαθόριστο περίγραμμα του οστικού φλοιού. Τα όρια της βλάβης είναι δυσδιάκριτα και η ζώνη μετάβασης είναι ευρεία και ακαθόριστη. Οι πολύ μικρές αυτές ακτινοδιαπερατές περιοχές αντιστοιχούν σε συστήματα Havers που μεγεθύνονται λόγω οστεολυτικής διεργασίας. Αυτή η οστεόλυση οφείλεται στην ταχεία εξάπλωση ενός όγκου ή κάποιας άλλης παθολογικής διεργασίας δια μέσου του οστού και του φλοιού του. Μερικές καταστάσεις που συνδυάζονται με διηθητική καταστροφή είναι η οστεομυελίτιδα και το ηωσινόφιλο κοκκίωμα λόγω της ταχείας εξάπλωσης πύου ή της κοκκιωματώδους φλεγμονής δια μέσου της ενδομυελικής κοιλότητας και των συστημάτων Havers του φλοιού (1, 48, 49).

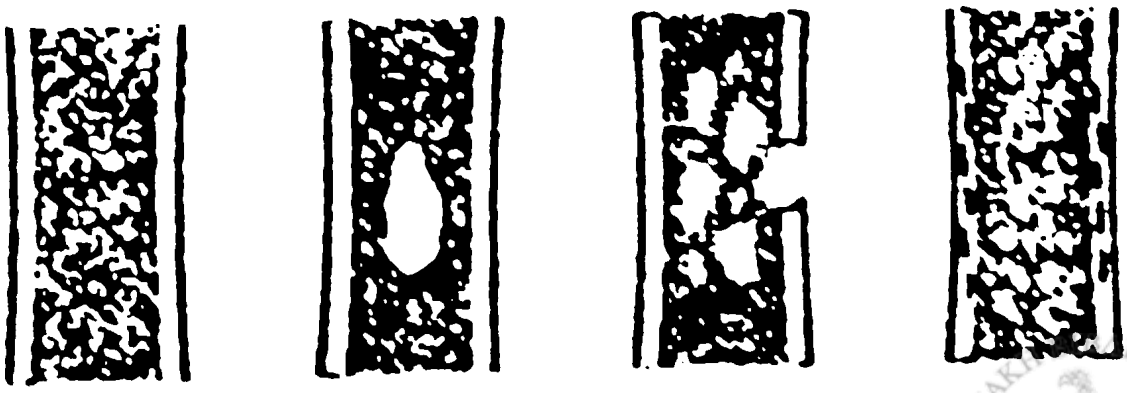

Φυσιολογικό | Γεωγραφικό | «Σκοροφάγωμα» | Διηθητικό

Σχήμα 2.
Πρότυπα οστικής καταστροφής που προκαλούνται από οστικούς όγκους

Αντίδραση του οστού στον όγκο

Μία πλήρης ζώνη σκλήρυνσης του φυσιολογικού οστού γύρω από τον όγκο είναι ένα από τα πιο αξιόλογα ακτινολογικά σημεία και σημαίνει καλοήθεια σε περίπου 98% των περιπτώσεων (σχήμα 3).
Επειδή αυτό το ακτινολογικό σημείο μπορεί να είναι εμφανές σε σπάνιες περιπτώσεις κακοηθειών χαμηλού βαθμού που μεγαλώνουν αργά, δεν είναι απόλυτος δείκτης καλοήθειας και αντίστροφα μία βλάβη που στερείται σκληρυντικής παρυφής δεν είναι απαραίτητα κακοήθης. Η οστεομυελίτιδα και το ηωσινοφιλικό κοκκίωμα είναι δύο παραδείγματα καλοήθων βλαβών που σπάνια συνδυάζονται με σκληρυντική παρυφή (1).

Μόνο εάν η βλάβη δε μεγαλώνει ή εάν ο ρυθμός αύξησης της βλάβης είναι εξαιρετικά αργός, το οστούν γύρω από την περιφέρεια της βλάβης αντιδρά σχηματίζοντας ένα τείχος γύρω από τη βλάβη. Ο σχηματισμός αυτού του τείχους είναι μία φυσική απάντηση του οστού σε μία προσπάθεια να περιχαρακώσει τη βλάβη. Μία πλήρης παρυφή από αντιδραστικό οστό γύρω από τη βλάβη είναι το ισοδύναμο μιας ινώδους κάψας γύρω από καλοήθη όγκο στα μαλακά μόρια. Τα μαλακά μόρια αντιδρούν στο καλοήθη όγκο με αντιδραστική ινοπλασία, το οστούν αντιδρά με αντιδραστική οστεοπλασία (1, 6).

Εάν η βλάβη μεγαλώνει με ρυθμό που μπορεί να χαρακτηρισθεί ενδιάμεσος ή γρήγορος, ανεξάρτητα εάν είναι καλοήθης ή κακοήθης, το οστούν δεν έχει αρκετό χρόνο για να εναποθέσει μία συνεχή σκληρυντική παρυφή γύρω από τη βλάβη.

Απουσία συνέχειας είναι συχνά ένα σημείο είτε μιας καλοήθους βλάβης, η οποία έχει υποστεί κακοήθη εξαλλαγή με τοπική καταστροφή αυτού του οστικού τείχους, ή ότι η βλάβη είναι καλοήθης, αλλά τόσο παλιά που ήδη έχει αρχίσει να υποστρέφει και να εξαφανίζεται.

Στις περιπτώσεις που μία καλοήθης βλάβη έχει υποστεί κακοήθη εξαλλαγή η ακτινολογική εξέταση αποκαλύπτει μία καλώς διακεκριμένη σκληρυντική παρυφή και μία καθαρά περιγεγραμμένη εστιακή απώλεια του σκληρυντικού ορίου συνήθως σε συνδυασμό με μία μάζα που έχει αφήσει το φλοιό και έχει εξαπλωθεί στα μαλακά μόρια. Στην περίπτωση που μία καλοήθης βλάβη υποστρέφει ολόκληρο το σκληρυντικό όριο εξαφανίζεται σιγά–σιγά κατά περιοχές, ενώ αντίθετα η βλάβη αυτή καθαυτή φαίνεται να αλλάζει και να μετατρέπεται σε φυσιολογικό δοκιδώδες οστούν. Το οστούν σαν απάντηση στην υποστροφή έχει αρχίσει και αυτό ν΄ αναπροσαρμόζεται. Αυτή η κατάσταση όπου το τείχος αυτό είναι ατελές γύρω από τη βλάβη είναι κοινό σε υποστρέφοντα μη οστεοποιούμενα ιγώματα. Το πάχος της σκληρυντικής παρυφής διαφέρει και μπορεί να είναι από 0,3 έως και 4 χιλιοστά (1, 6, 48, 49).

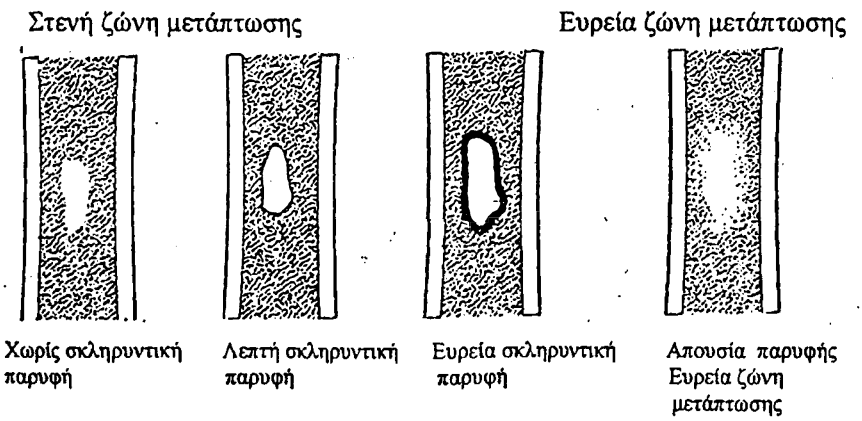

Σχήμα 3. Είδη ορίων μετάπτωσης οστικών βλαβών

Οστική διεύρυνση

Αυτή η διαδικασία συμβαίνει όταν ένας όγκος μεγαλώνει και ο φλοιός διαβρώνεται σταδιακά ενώ ταυτόχρονα το περιόστεο διεγείρεται από τον όγκο (σχήμα 4 και 5). Εάν η αύξηση του όγκου είναι αρκετά αργή, το περιόστεο εναποθέτει μία αντιδραστική στοιβάδα οστού η οποία αναπτύσσεται στον ίδιο ρυθμό με το ρυθμό που αναπτύσσεται και ο όγκος κάτω από το περιόστεο. Το περιοστικό νέο οστούν γίνεται ο νέος φλοιός και γίνεται ένα με τον οστικό φλοιό εκατέρωθεν της βλάβης. Περισσότερες από 80% αυτών των βλαβών είναι καλοήθεις. Το υπόλοιπο 20% οφείλεται σε χαμηλής κακοήθειας σαρκώματα. Μερικές μεταστάσεις που επίσης μεγαλώνουν αργά, όπως το νεφρικό και το

θυροειδές καρκίνωμα και μερικά μυελώματα, όπως το μονήρες μυέλωμα, είναι μερικές κακοήθεις εξεργασίες που μπορούν επίσης να προκαλέσουν αυτήν την εικόνα.

Τα υψηλής κακοήθειας σαρκώματα πολύ σπάνια συνδυάζονται με οστική διεύρυνση. Η αληθής οστική διεύρυνση, που συνήθως οφείλεται σε καλοήθη βλάβη, θα πρέπει να διακριθεί από μία ατρακτοειδή μάζα στα μαλακά μόρια που έχει διηθήσει το φλοιό (1, 6, 48, 49).

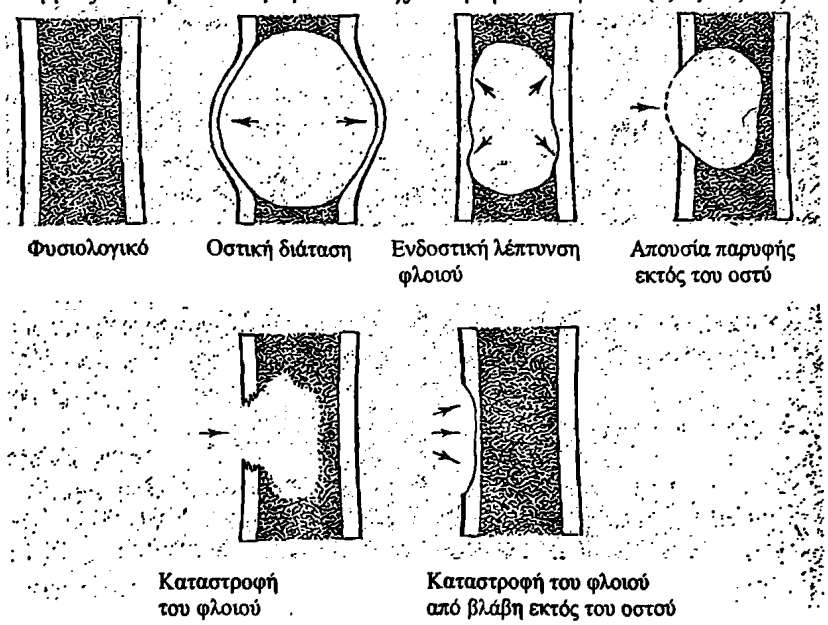

Σχήμα 4. Είδη καταστροφής οστικού φλοιού.

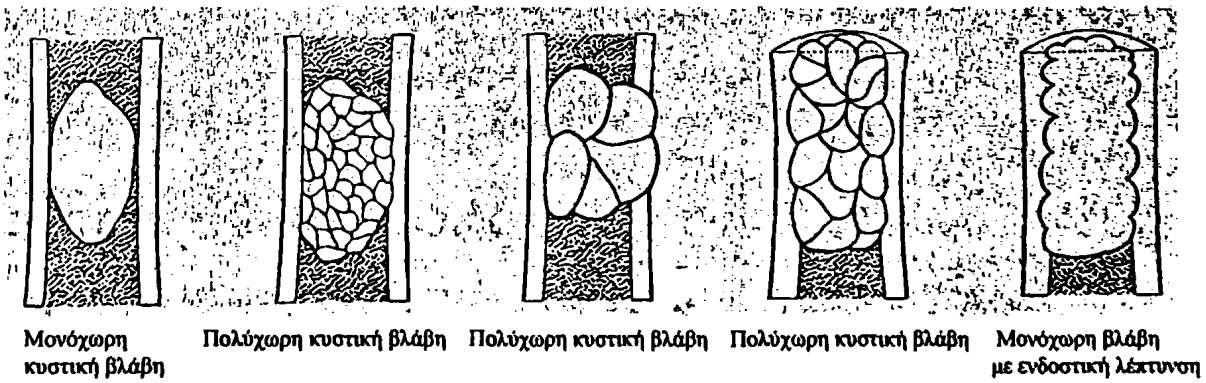

Σχήμα 5. Είδη μονόχωρων και πολύχωρων οστικών βλαβών που προκαλούν οστική διεύρυνση.

Έκκεντρη επέκταση

Αυτό το εύρημα είναι κοινό σε καταστάσεις όπως το χονδρομυξοειδές ίνωμα, ανευρυσματική οστική κύστη και λιγότερο συχνά σε χαμηλής κακοήθειας σαρκώματα. Το τμήμα που έχει επεκταθεί θα πρέπει να περιέχει τουλάχιστον μια στενή συνεχή ζώνη περιοστικού νέου οστού, ώστε η βλάβη να χαρακτηρισθεί ως έκκεντρη επέκταση (1, 48).

Σημασία της μάζας μαλακών μορίων

Οι μάζες μαλακών μορίων στην ακτινογραφία είναι ένδειξη πιθανής κακοήθειας, ειδικά εάν συνοδεύονται από καταστροφή του φλοιού. Εαν αυτή η μάζα δεν περιβάλλεται από μια ζώνη περιοστικού νέου οστού τότε σε περισσότερες από 90% των περιπτώσεων οι μάζες αυτές αποτελούν υψηλού βαθμού κακοήθειας σαρκώματα.

Σε περιπτώσεις γιγαντοκυτταρικών όγκων οι οστεοβλάστες του περιοστέου αδυνατούν να εναποθέσουν νέο οστούν μετά την τοπική καταστροφή του φλοιού, έτσι αυτός ο χαμηλού βαθμού κακοήθειας όγκος, αποτελεί εξαίρεση στο κανόνα.

Μία ανευρυσματική οστική κύστη στην πρώιμη φάση της μπορεί επίσης να μιμηθεί τα σαρκώματα υψηλής κακοήθειας, περιλαμβανομένης μίας μάζας στα μαλακά μόρια.

Τα ηωσινοφιλικά κοκκιώματα μπορεί επίσης να εμφανίσουν μία μικρή μάζα στα μαλακά μόρια (1, 6,48).

Σημασία των ακτινοσκιερών ευρημάτων μέσα στις βλάβες

Ακτινοσκιερές βλάβες μέσα σ'έναν όγκο μπορεί να οφείλονται σε ασβεστοποιήσεις μέσα σε χόνδρο, σε δυστροφικές ασβεστοειδείς εναποθέσεις σε όγκους που δεν έχουν χόνδρο, σε νεοπλαστικό οστούν ή αντιδραστικό οστούν.

Ακτινοσκιερές βλάβες έν είδει νέφους στη μετάφυση των μακρών οστών με απουσία κατάγματος, καταστροφή του φλοιού και μάζα στα μαλακά μόρια σχεδόν πάντα υποδηλώνουν οστεοσάρκωμα. Ακόμη και εάν δεν υπάρχει μάζα στα μαλακά μόρια η πιθανότητα για οστεοσάρκωμα παραμένει υψηλή (ειδικά εάν το οστεοσάρκωμα βρίσκεται σε πρώϊμη φάση).
Ο καταγματικός πώρος είναι δυνατό να παράγει νεφώδεις ακτινοσκιερές βλάβες οι οποίες μιμούνται το οστεοσάρκωμα (1, 5, 6, 48, 49).

Περιοστικές αντιδράσεις και η σημασία τους

1ον). Τρίγωνο Codman.

Αυτό αποτελεί μια τριγωνική περιχειρίδα αντιδραστικού περιοστικού οστού στην παρυφή μιάς επεκτεινόμενης προς τα μαλακά μόρια μάζας. Το τρίγωνο Codman παρατηρείται συνήθως με οστεοβλαστικές βλάβες, που προκαλούν ανύψωση του περιοστέου και επέκταση στα μαλακά μόρια. Σε μερικές περιπτώσεις καλοήθεις βλάβες με γρήγορο ρυθμό αύξησης μπορούν επίσης να προκαλέσουν ακτινολογική εικόνα τριγώνου Codman. Αυτές οι βλάβες προκαλούν ταχεία ανύψωση του περιοστέου από αίμα ή από φλεγμονώδες εξίδρωμα (μία ανευρυσματική οστική κύστη που μεγαλώνει ταχύτατα, οξεία οστεομυελίτιδα, ή ενδοπεριοστική αιμορραγία που προκαλείται από τραύμα) (1).

Το τρίγωνο Codman ανεξάρτητα από το πόσο έντονα ακτινοσκιερό είναι, είναι ένα πολύ χρήσιμο ακτινολογικό σημείο και συνήθως υποδηλώνει κακοήθεια. Οποιαδήποτε βλάβη που παράγει τρίγωνο Codman χρήζει βιοψίας και παθολογοανατομικής διαγνώσεως. Αποτυχία να διαγνωσθεί ένα τρίγωνο Codman μικρής ακτινοσκιερότητας και μικρού μεγέθους είναι συχνό λάθος στην ακτινολογική εκτίμηση μίας οστικής βλάβης και μπορεί να οδηγήσει στην εσφαλμένη εντύπωση ότι η βλάβη είναι καλοήθης (1).

Στατιστικά το οστεοσάρκωμα συσχετίζεται πολύ συχνά με το τρίγωνο Codman. Αντίθετα ο γιγαντοκυτταρικός όγκος σπάνια συσχετίζεται με τρίγωνο Codman. Ένα μείζον ακτινολογικό σημείο ενός οστεοσαρκώματος πλούσιο σε γιγαντοκύτταρα εν είδει οστεοβλαστών που μπορεί εύκολα να χαρακτηρισθεί ως γιγαντοκυττρικός όγκος, μπορεί να είναι η παρουσία ενός τριγώνου Codman και επίσης η εντόπιση στη μετάφυση παρά στην επίφυση (1, 48, 49).

2ον). Πολλαπλές παράλληλες περιοστικές γραμμές (εν είδει φλοιού κρεμμυδιού)

Αυτού του είδους η περιοστική αντίδραση απαντάται πιο συχνά σε περιπτώσεις σαρκώματος Ewing. Απαντάται επίσης σε περιπτώσεις οστεομυελίτιδος και οστεοσαρκώματος της διαφύσεως των μακρών οστών.

Σε περιπτώσεις σαρκωμάτων Ewing οι στοιβάδες τείνουν να είναι λεπτότερες (μισό χιλιοστό ή λιγότερο) σε σχέση με το πάχος της στοιβάδος που παρατηρούνται στην οστεομυελίτιδα και στο οστεοσάρκωμα (ένα χιλιοστό ή περισσότερο). Αυτό το περιοστικό φαινόμενο σχετίζεται με επεισοδιακή, κατά ώσεις αύξηση του όγκου. Επειδή νεοπλασματικά κύτταρα συνήθως δε βρίσκονται στις περιοστικές στοιβάδες της βλάβης έν είδει φλοιού κρεμμυδιού, ο παθογενετικός μηχανισμός αυτού του φαινομένου είναι πιθανώς ο εξής: Πρώτον ένα επεισόδιο νεκρώσεως η ισχαιμίας του ενδομυελικού όγκου. Δεύτερον έντονο οιδηματικό υγρό διαπερνά τα συστήματα Havers σηκώνοντας το ινώδες περιόστεο. Τρίτον το οίδημα υποχωρεί. Τέταρτον το ανασηκωμένο περιόστεο διεγείρεται και παράγει ένα νέο κέλυφος οστού. Πέμπτον ο κύκλος επαναλαμβάνεται μία ή περισσότερος φορές.

Η θεωρία αυτή υποστηρίζεται από το γεγονός ότι οστικά έμφρακτα που προκαλούνται από οποιαδήποτε διεργασία (δρεπανοκυτταρική αναιμία ή νόσος του Gaucher) μπορεί επίσης να προκαλέσουν ένα παρόμοιο λεπτό αντιδραστικό κέλυφος νέου οστού. Γενικά αυτό το κέλυφος είναι μία μονήρης στοιβάδα. Μία μονήρης λεπτή ή λίγο παχιά παράλληλη περιοστική γραμμή πιθανότατα συσχετίζεται με ένα μονήρες επεισόδιο με οίδημα και ανύψωση του περιοστέου. Μία τέτοια γραμμή μπορεί να παρατηρηθεί σε διάφορες παθολογικές οντότητες (1, 2, 5, 48, 49).

Καλοήθεις καταστάσεις που προκαλούν αυτό το φαινόμενο είναι η οστεομυελίτιδα, το ηωσινοφιλικό κοκκίωμα και το κάταγμα από κόπωση (48).

Κυκλικά πρότυπα περιοστικής διέγερσης είναι σπάνια με εξαίρεση το σάρκωμα Ewing και την οστεομυελίτιδα. Γι'αυτό και το ακτινολογικό αυτό πρότυπο συσχετίζεται πιο συχνά με αυτές τις δύο παθολογικές οντότητες (1).

Ως γενικός κανόνας μπορεί να υποστηριχθεί ότι, εάν αυτές οι σκιάσεις είναι παχύτερες από τις ακτινοδιαφανείς γραμμές μεταξύ τους, τότε η βλάβη είναι μάλλον καλοήθης, εάν όμως οι ακτινοσκιερές γραμμοειδείς βλάβες είναι λεπτότερες απ' ότι τα ακτινοδιαφανή διαστήματα μεταξύ τους, τότε η βλάβη είναι μάλλον κακοήθης (1).

3ον). Κάθετες περιοστικές γραμμές (Ακτινολογικό πρότυπο τύπου Sunburst)

Αυτές οι γραμμές πιθανότατα προκαλούνται από γρήγορη και συνεχή ανύψωση του περιοστέου που προκαλεί περιοστική διάταση. Το περιόστεο προσφύεται στο φλοιό με τις ίνες Sharpey. Αυτές οι ίνες φέρονται από το περιόστεο κάθετα προς το φλοιό. Η διάταση του περιοστέου προκαλεί παραγωγή νέου οστού κατά μήκος αυτών των ινών. Τέτοιου είδους περιοστική αντίδραση παρατηρείται κυρίως σε ενδομυελικό οστεοσάρκωμα το οποίο εκτείνεται στα μαλακά μόρια, σε σάρκωμα Ewing, σε περιοστικό οστεοσάρκωμα, σε μεταστατικό καρκίνωμα (κυρίως προστατικό) και σε δύο καλοήθεις καταστάσεις, όπως το μονήρες αιμαγγείωμα του κρανίου και σε σοβαρές αιματολογικές διαταραχές όπως θαλασσαιμία και δρεπανοκυτταρική αναιμία (1, 2, 48, 49).

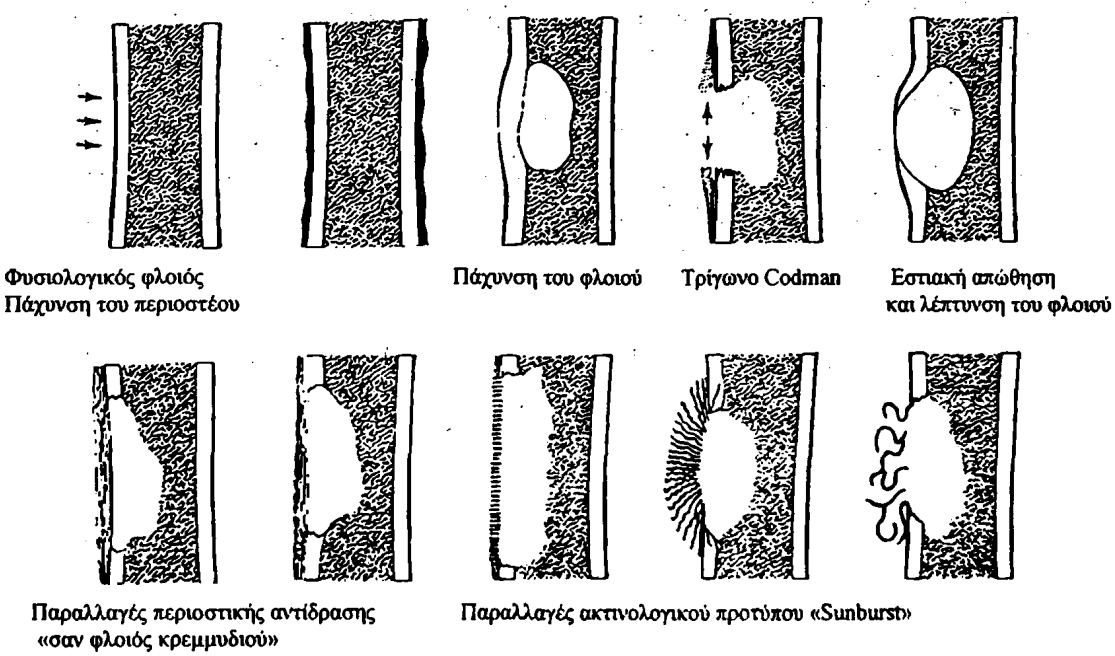

Σχήμα 6. Είδη περιοστικής αντίδρασης.

Ακτινολογικά ευρήματα των οστεοσαρκωμάτων

Η ακτινολογική ανάλυση είναι σημαντική για τη διαγνωστική εκτίμηση των οστεοσαρκωμάτων για τους παρακάτω λόγους :

1ον). Δίνει σημαντικές πληροφορίες για την εκτίμηση περιπτώσεων με δυσκολίες στην παθολογοανατομική διάγνωση. Στο 25% των ενδομυελικών οστεοσαρκωμάτων τα ιστολογικά ευρήματα μπορεί να είναι μη διαγνωστικά. Τα ακτινολογικά πρότυπα που αντιστοιχούν σε μέτρια ή υψηλού βαθμού κακοήθειας ενδομυελικά οστεοσαρκώματα είναι ενδεικτικά κακοήθειας στο 90% των περιπτώσεων. Συνδυάζοντας αυτές τις δύο εκτιμήσεις (ακτινολογική και παθολογοανατομική) η συχνότητα των περιπτώσεων όπου τα οστεοσαρκώματα είναι δύσκολο να διαφοροδιαγνωσθούν από καλοήθεις βλάβες μειώνονται σημαντικά (1, 41, 42).

2ον). Σχεδιασμός βιοψίας. Η γνώση των ακτινολογικών ευρημάτων της βλάβης είναι επίσης σημαντική στο σχεδιασμό της βιοψίας. Η βιοψία θα πρέπει να περιλαμβάνει δείγμα ιστού από την επέκταση του όγκου στα μαλακά μόρια και ειδικά από την περιοχή όπου φαίνεται να παράγεται νεοπλασματικό

οστούν. Η λήψη δείγματος από τη μάζα στα μαλακά μόρια είναι σημαντική, επειδή αυτή η περιοχή συνήθως παρουσιάζεται με τον υψηλότερο βαθμό αναπλασίας. Λόγω του μικρότερου βαθμού διαφοροποιήσεως, υπάρχει ο κίνδυνος ότι αυτό το μέρος της βλάβης θα στερείται παραγωγής οστού ή οστεοειδούς κάτι που είναι απαραίτητο για τη διάγνωση του οστεοσαρκώματος. Άρα η λήψη ενός δεύτερου δείγματος από μία περιοχή όπου παρατηρείται ασβεστοποίηση είναι επίσης απαραίτητη για τη διάγνωση του οστεοσαρκώματος (40, 41).
Εάν η βιοψία κατευθυνθεί μόνο προς τη μάζα που έχει διεισδύσει στα μαλακά μόρια και ο παθολογοανατόμος δεν συνδυάσει τα παθολογοανατομικά ευρήματα με τα ακτινολογικά ευρήματα, οι πιθανότητες να διαγνωσθεί ο όγκος ως κακοήθες ινώδες ιστιοκύτωμα ή αδιαφοροποίητο σάρκωμα των οστών ή των μαλακών μορίων είναι σημαντικές. Επειδή ο καθορισμός της χημειοθεραπείας και η έκταση της χειρουργικής εκτομής εξαρτώνται από πληροφορίες οι οποίες λαμβάνονται κατά τη διάρκεια της βιοψίας, η ανάγκη για κλινικο-παθολογοανατομική συσχέτιση είναι εμφανής. Εάν τα ακτινολογικά ευρήματα είναι κλασικά για οστεοσάρκωμα και τα ευρήματα της βιοψίας είναι διαγνωστικά σαρκώματος αλλά χωρίς την παρουσία οστεοειδούς στον όγκο, τότε ο παθολογοανατόμος δικαιούται να δηλώσει ότι η βλάβη αποτελεί «οστικό σάρκωμα, απόλυτα συμβατό με οστεοσάρκωμα με βάση την ακτινολογική εκτίμηση». Με βάση αυτή τη δήλωση ο κλινικός ορθοπαιδικός χειρουργός μπορεί να καταστρώσει μία στρατηγική για τη θεραπεία του οστεοσαρκώματος (40, 41, 42).
Η διάγνωση μπορεί να επιβεβαιωθεί μετά τη χειρουργική εκτομή χωρίς ανάγκη για δεύτερη βιοψία. Εάν η ιστολογική διάγνωση ενός οστικού σαρκώματος γίνει χωρίς συσχέτιση με τα ακτινολογικά ευρήματα, ο κλινικός ορθοπαιδικός χειρουργός δε δικαιολογείται να προχωρήσει σε ριζική εκτομή και ο κλινικός ογκολόγος δε δικαιολογείται να χορηγήσει χημειοθεραπεία (40, 41, 42).

Τυπικά ακτινολογικά ευρήματα στο οστεοσάρκωμα

1ον). Βλάβη στη μετάφυση.

Περίπου το 90% των οστεοσαρκωμάτων βρίσκονται μέσα στη μετάφυση των μακρών οστών, παρόλο που η επέκταση στη διάφυση είναι συχνή. Ο χόνδρος αποτελεί φραγμό στην επέκταση των νεοπλασμάτων. Εάν ο συζευκτικός χόνδρος είναι παρών η διήθηση της επιφύσεως συνήθως δεν είναι εμφανής με απλές ακτινογραφίες . Κατά τη διάρκεια της παθολογικής εκτιμήσεως η συχνότητα με την οποία παρατηρείται η διήθηση της επιφύσεως είναι μεγαλύτερη (1, 48, 49).

2ον). Λευκές ακτινοσκιερές βλάβες εν είδει νεφώσεων.

Σε περίπου 90% των περιπτώσεων εμφανίζονται ακτινοσκιερές περιοχές διαφόρων μεγεθών εν είδει νεφώσεων. Αυτές οι περιοχές αποτελούν εστίες οστικής παραγωγής από τον όγκο . Ιστολογικά αντιστοιχούν σε περιοχές όπου ο μυελός των οστών έχει αντικατασταθεί από νεοπλασματικό οστό. Η σκληρυντική ποικιλία του οστεοσαρκώματος χαρακτηρίζεται από μάζες οι οποίες είναι αμιγώς οστεοπαραγωγικές. Στις περισσότερες περιπτώσεις πάντως οι όγκοι είναι μικτοί, δηλαδή σκληρυντικοί και λυτικοί (1, 48, 49).

3ον). Περιοστικές αντιδράσεις.

Σε περίπου 80% των περιπτώσεων οστεοσαρκώματος ένας ή περισσότερους από τους παρακάτω τύπους περιοστικής αντίδρασης παρατηρείται :

Α). Το τρίγωνο Codman. Το τρίγωνο Codman είναι η πιο συχνή περιοστική αντίδραση που παρατηρείται στο οστεοσάρκωμα. Ακόμη και μικρά, ελάχιστα ακτινοσκιερά, τρίγωνα Codman είναι πολύ σημαντικά για την διαφορική διάγνωση. Αποτυχία να παρατηρηθούν μπορεί να οδηγήσει σε καθυστερημένη διάγνωση ενός οστεοσαρκώματος. Ένα παράδειγμα θα μπορούσε να είναι μια λυτική βλάβη η οποία χωρίς τρίγωνο Codman θα μπορούσε να χαρακτηρισθεί ως απλή οστική κύστη ή ως μη οστεοποιούμενο ίνωμα, αλλά το τρίγωνο Codman θα μπορούσε σαφέστατα να οδηγήσει τη διαγνωστική απόφαση προς την πλευρά του οστεοσαρκώματος (1, 2, 3, 48, 49).

Είναι πολύ σημαντικό να θυμάται κανείς ότι το τρίγωνο Codman σπάνια παρατηρείται σε συνδυασμό με καλοήθεις οντότητες εκτός από αυτές που ήδη έχουν αναφερθεί. Αυτή η παράμετρος έχει πολύ σημαντική αξία ειδικά, εάν περιλαμβάνονται στη διαφορική διάγνωση οντότητες όπως ο γιγαντοκυτταρικός όγκος, το μη οστεοποιούμενο ίνωμα, το χονδρομυξοειδές ίνωμα, οστεοβλάστωμα και η ινώδης δυσπλασία. Εάν το τρίγωνο Codman είναι παρόν, τότε ακτινολογικά ο όγκος είναι μάλλον οστεοσάρκωμα ακόμη και αν τα ιστολογικά ευρήματα μιμούνται την εμφάνιση των παραπάνω παθολογικών οντοτήτων. Σπάνιες εξαιρέσεις σ' αυτόν τον κανόνα υπάρχουν, αλλά εάν το τρίγωνο Codman είναι παρόν, οποιαδήποτε διάγνωση καλοήθους παθολογικής εξεργασίας θα πρέπει να αναθεωρείται και να μελετάται περαιτέρω (1, 48, 49).

Β). Επιμήκεις γραμμοειδείς ακτινοσκιερές βλάβες εν είδη φλοιού κρεμμυδιού. Αυτές οι βλάβες οφείλονται σε ανύψωση του περιοστέου από μάζες και αναπτύσσονται από το κέντρο προς την περιφέρεια του οστού. Τα άκρα αυτών των ακτινοσκιερών βλαβών καταλήγουν συνήθως σε τρίγωνα Codman. Αυτές οι γραμμοειδείς ακτινοσκιερές βλάβες μπορεί να είναι μονήρεις, πολλαπλές, λεπτές ή παχιές, ομογενείς ή ανομοιογενείς, λείες ή τραχείες, συνεχείς ή διακεκομμένες (1, 48, 49).

Γ). Κάθετες προς τον φλοιό γραμμοειδείς σκιάσεις. Τέτοιου είδους ακτινοσκιερές βλάβες παρατηρούνται λιγότερο συχνά από ότι οι άλλες περιοστικές αντιδράσεις (περίπου στο 40% των περιπτώσεων). Αυτού του είδους γραμμοειδείς σκιάσεις δεν οφείλονται στην παρουσία νεοπλασματικού οστού καθ' αυτό, αλλά αντικατοπτρίζουν την παραγωγή περιοστικού οστού η οποία προσανατολίζεται κατά μήκος των ινών Sharpey. Ο όγκος ο οποίος συνήθως βρίσκεται κάτω από το περιόστεο και το εξωθεί προς τα μαλακά μόρια διηθεί τους χώρους μεταξύ των οστικών δοκίδων που παράγονται κατά μήκος αυτών των ινών. Ο αριθμός, το πάχος, το μήκος και η παραλληλότητα αυτών των σκιάσεων διαφέρουν από βλάβη σε βλάβη. Φαίνεται ότι τα οστεοσαρκώματα που συνδυάζονται μ' αυτού του είδους την περιοστική αντίδραση χαρακτηρίζονται από ένα υψηλό επίπεδο BMP (Bone Morphogenetic Protein- οστική μορφογενετική πρωτεΐνη), αυξημένο επίπεδο αλκαλικής φωσφατάσης στον ορό, αντίσταση στην προεγχειρητική χημειοθεραπεία και τάση να μεθίστανται στα οστά όπως και στους πνεύμονες. Αυτές οι βλάβες μπορούν να παρατηρηθούν και σε άλλες καταστάσεις όπως χρόνια αιμολυτική αναιμία, το σάρκωμα Ewing, το μεταστατικό καρκίνωμα, μεταστατικό νευροβλάστωμα, αιμαγγείωμα και περιοστικό οστεοσάρκωμα (1, 48, 49).

Μάζα στα μαλακά μόρια

Περίπου το 90% των υψηλών βαθμών κακοήθειας οστεοσαρκωμάτων χαρακτηρίζεται από μάζα στα μαλακά μόρια. Η μάζα αυτή μπορεί να μη φαίνεται ξεκάθαρα σε απλές ακτινογραφίες. Η αξονική και η μαγνητική ακτινογραφία είναι οι απεικονιστικές μέθοδοι εκλογής για την απεικόνιση της μάζας στα μαλακά μόρια και τον καθορισμό του μεγέθους της. Το μέγεθος της μάζας στα μαλακά μόρια μπορεί να ποικίλει. Οι περισσότερες μάζες μαλακών μορίων που οφείλονται σε οστεοσάρκωμα, παρουσιάζουν πυκνωτικές περιοχές που οφείλονται σε νεοπλασματική παραγωγή οστού (1).

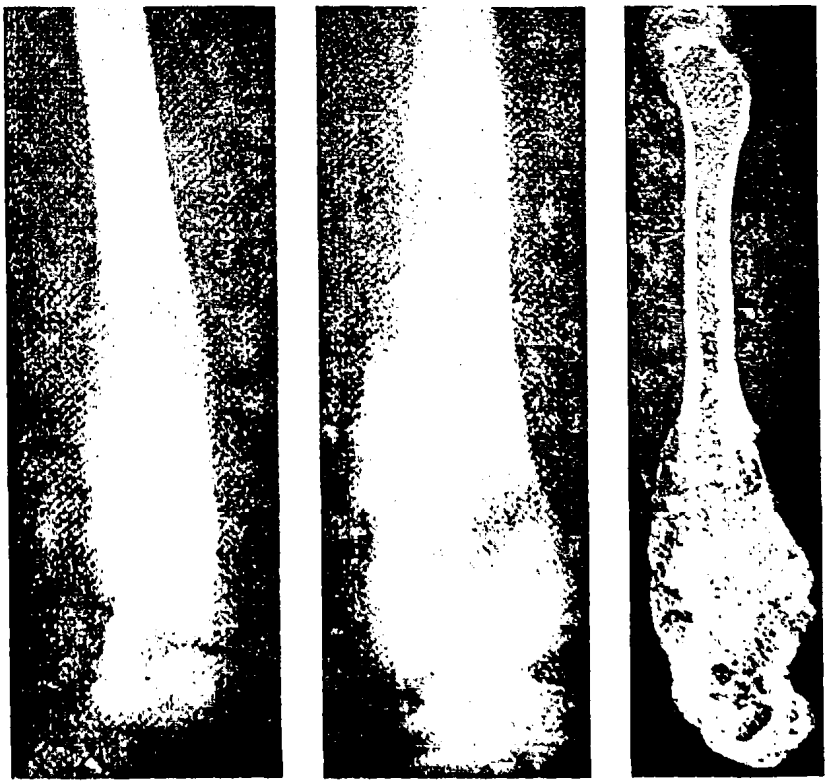

Εικόνα 2. Τυπική ακτινογραφική εικόνα οστεοσαρκώματος του άνω μηριαίου.

Απουσία οστικής διεύρυνσης και σκληρυντικής παρυφής

Αυτά τα αρνητικά ευρήματα είναι επίσης σημαντικά. Για παράδειγμα μία ανευρυσματική οστική κύστη μπορεί να εμφανισθεί ακτινολογικά ως μία επιθετική λυτική βλάβη και μπορεί να εκδηλώνει όλα τα ευρήματα του οστεοσαρκώματος που έχουν ήδη αναφερθεί. Σε πολύ σπάνιες δε περιπτώσεις ακόμα και μικρές πυκνωτικές περιοχές μπορεί να εμφανισθούν μέσα στη βλάβη. Η παρουσία όμως οστικής διεύρυνσης και μία πλήρους σκληρυντικής ζώνης γύρω από τη βλάβη είναι διαφορές οι οποίες θα πρέπει να επηρεάσουν τον κλινικό γιατρό και να τον οδηγήσουν σε μία πιο ευρεία διαφορική διάγνωση. Τα οστεοσαρκώματα μεσαίου ή υψηλού βαθμού κακοήθειας συνήθως δε διαστέλλουν το φλοιό, αλλά τον καταστρέφουν ή τον διηθούν. Σπάνια πάντως οστεοσαρκώματα χαμηλού βαθμού κακοήθειας μπορούν να συσχετισθούν με οστική διεύρυνση και ένα πλήρες όριο από περιοστικό νέο οστούν. Σε αντίθεση, βλάβες όπως η ανευρυσματική οστική κύστη διαστέλλουν το φλοιώδες οστούν καθώς επεκτείνονται (1, 2, 5, 48, 49).

Ασυνήθη ακτινολογικά ευρήματα και ακτινολογική διαφορική διάγνωση

1ον). Έκκεντρη βλάβη

Μικρά οστεοσαρκώματα στα αρχικά στάδια είναι συνήθως έκκεντρες βλάβες που εφάπτονται του ενδοστικού φλοιού. Τα οστεοσαρκώματα που εντοπίζονται σ' αυτές τις θέσεις προκαλούν συμπτώματα είτε λόγω προοδευτικής αδυναμίας του φλοιού και ανάπτυξη κατάγματος από κόπωση, είτε από την ανάπτυξη μάζας στα μαλακά μόρια. Όσο πιο πρώϊμη είναι η εκδήλωση των συμπτωμάτων τόσο πιο πρώϊμη είναι και η διάγνωση της βλάβης (1, 5).

2ον). Λυτικές βλάβες

Σε περίπου 10% των οστεοσαρκωμάτων οι βλάβες είναι καθαρά ή κυρίως λυτικές. Αυτές οι περιπτώσεις είναι δύσκολες διαγνωστικά, επειδή η βλάβη μπορεί να στερείται νεοπλασματικής παραγωγής οστού. Τότε ακόμα και η παθολογοανατομική διάγνωση είναι δύσκολη, γιατί δεν μπορεί να επιδείξει παραγωγή οστεοειδούς από τον όγκο. Η πιθανότητα ενός λυτικού οστεοσαρκώματος πρέπει να λαμβάνεται σοβαρά υπόψη στη διαφορική διάγνωση για οποιοδήποτε ασθενή μεταξύ της ηλικίας 10 έως 30 ετών με λυτική βλάβη στη μετάφυση και εστιακή καταστροφή του φλοιού ειδικά, εάν υπάρχει περιοστική αντίδραση και μάζα στα μαλακά μόρια. Εάν τα αποτελέσματα της βιοψίας είναι διαγνωστικά σαρκώματος, θα πρέπει να γίνει προσεκτική μελέτη για παραγωγή οστεοειδούς από τον όγκο (1, 5, 48, 49).

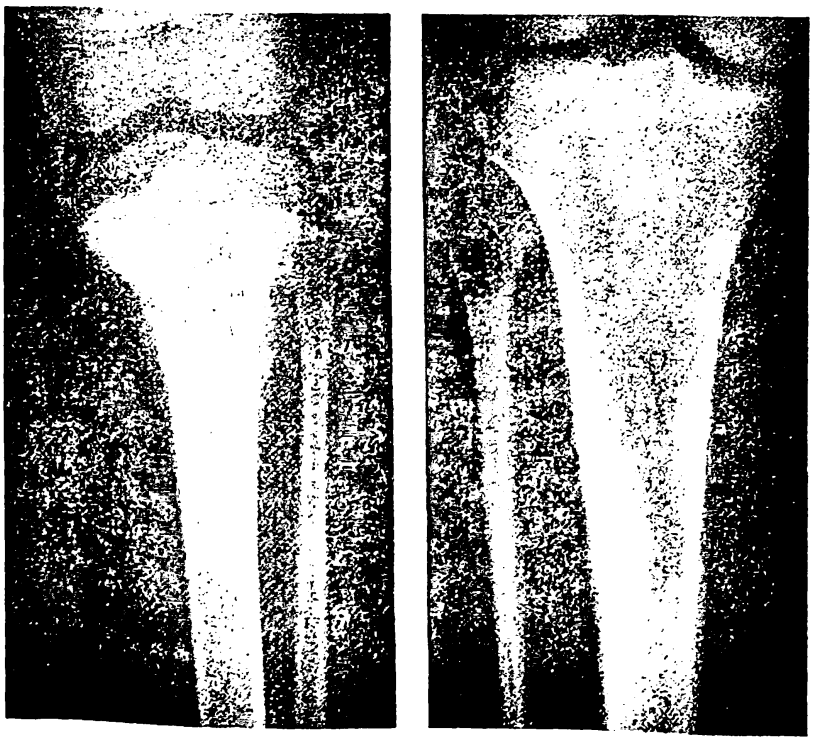

Εικόνα 3.
Περίπτωση βλαστικού (αριστερά) και λυτικού οστεοσαρκώματος (δεξιά).

3ον). Διάχυτη ομοιογενής οστεοσκλήρυνση

Σε πολύ σπάνιες περιπτώσεις η διασπορά του όγκου στο μυελό των οστών είναι τόσο ομοιογενής ώστε το οστούν αναπτύσσει μία εικόνα ομοιογενούς οστεοσκλήρυνσης. Τα στοιχεία που βοηθούν στη διάγνωση οστεοσαρκώματος σ' αυτές τις περιπτώσεις είναι α), εστιακή φύση της διαδικασίας σ' ένα μόνον οστούν (μ' αυτόν τον τρόπο αποφεύγουμε τη διάγνωση της οστεοπετρώσεως), β) η εντόπιση της βλάβης στην μετάφυση του οστού, γ) κάποια εστιακή περιοστική αντίδραση η οποία συνήθως είναι το τρίγωνο Codman και δ) η μάζα στα μαλακά μόρια. Η διάγνωση σ' αυτές τις περιπτώσεις γίνεται συγκρίνοντας το οστούν που έχει προσβληθεί με το αντίστοιχο στην άλλη πλευρά του σώματος. Στις περιπτώσεις που αυτή η διάχυτη σκλήρυνση δε διακρίνεται ξεκάθαρα στις απλές ακτινογραφίες ένα σπινθηρογράφημα των οστών συνήθως βοηθάει τη διάγνωση.

4ον) Εντόπιση του όγκου εκτός της μεταφύσεως των μακρών οστών

Στο 10% των περιπτώσεων οι βλάβες μπορεί να ενοπίζονται στη διάφυση και σε λιγότερο από 1% των περιπτώσεων οι βλάβες μπορεί να εντοπίζονται στην επίφυση. Όσον αφορά τις βλάβες που εντοπίζονται στη διάφυση, εάν αυτές είναι κυρίως λυτικές μπορεί εύκολα να χαρακτηρισθούν ως σάρκωμα Ewing. Βλάβες οι οποίες είναι λυτικές και εντοπίζονται στην επίφυση μπορεί να διαγνωσθούν ως γιγαντοκυτταρικοί όγκοι (1, 3, 5).

5ον). Συγκεντρική βλαστική μάζα

Μερικά οστεοσαρκώματα παρουσιάζονται με πολύ εκτεταμένη οστεοβλαστική μάζα στα μαλακά μόρια. Σ' αυτές τις περιπτώσεις το ενδομυελικό οστεοσάρκωμα είναι δύσκολο να διακριθεί από ένα μεγάλο παροστικό οστεοσάρκωμα. Τα παροστικά οστεοσαρκώματα είναι μεγάλα ακτινοσκιερά νεοπλάσματα. Αυτοί οι όγκοι έχουν μια πλατιά βάση στο φλοιό και περιστασιακά χωρίζονται από το οστούν με μία λεπτή ακτινοδιαπερατή γραμμή που πιθανώς αναπαριστά άθικτο περιόστεο. Καθώς ο όγκος μεγαλώνει, σχηματίζει μία οστεοποιουμένη μάζα που περιβάλλει την εξωτερική επιφάνεια του φλοιού και παράγει μία αντιδραστική πάχυνση του υποκείμενου φλοιού που μπορεί να προκαλέσει δυσκολίες στην εκτίμηση των ακτινολογικών λεπτομερειών του υγιούς οστού και της ενδομυελικής κοιλότητας. Η οστεοποίηση μέσα στα παροστικά οστεοσαρκώματα είναι πιο πυκνή δίπλα στο φλοιό και λιγότερο ώριμη προς την περιφέρεια. Μπορεί να είναι ομοιογενής ή να διακρίνεται από ακτινοδιαπερατές «κυστικές περιοχές». Τα παραφλοιώδη οστεοσαρκώματα δε θα πρέπει να δείχνουν κάποια σημαντική διήθηση της ενδομυελικής κοιλότητας. Η περιφέρεια αυτών των βλαβών περιέχει τα πιο επιθετικά κύτταρα. Ο όγκος σ' αυτές τις περιοχές στερείται οστεοειδούς και είναι ανώριμος (1, 3, 5, 48, 49).

Αξονική ή μαγνητική τομογραφία θα πρέπει να διενεργείται, ώστε να διαγνωσθεί εάν ο ενδομυελικός αυλός έχει αντικατασταθεί ή όχι από όγκο. Εάν ο ενδομυελικός αυλός έχει αντικατασταθεί από όγκο, η βλάβη θα πρέπει να διαγιγνώσκεται ως ενδομυελικό οστεοσάρκωμα με συγκεντρική επέκταση στα μαλακά μόρια (5, 42, 49, 50).

6ον). Παρουσία κατάγματος (διαφορές μεταξύ του οστεοσαρκώματος και του κατάγματος από κόπωση)

α). Πυκνώσεις εν είδει νεφώσεων

Αυτού του είδους οι ακτινοσκιερές βλάβες συνήθως παρατηρούνται σε οστεοσαρκώματα αλλά η παρουσία τους δεν είναι παθογνωμική .Κατάγματα από κόπωση μπορούν επίσης να εμφανισθούν με παρόμοιο ακτινολογικό πρότυπο. Εάν πάντως μια τέτοια βλάβη είναι ασύμμετρη ,δεν επεκτείνεται σε όλο το εύρος του οστού και είναι έκκεντρη τότε μάλλον αντιστοιχεί σε οστεοσάρκωμα. Βλάβες αυτού του είδους χρήζουν άμεσης βιοψίας (1, 48, 49).

β). Οριζόντια ζώνη σκλήρυνσης με κεντρική καταγματική γραμμή.

Σε κατάγματα από κόπωση μία ακτινοσκιερή βλάβη εν είδει νεφώσεως επεκτείνεται σε όλο το εύρος του οστού και συνήθως εντοπίζεται εκατέρωθεν της οριζόντιας καταγματικής γραμμής. Η χρήση αξονικής τομογραφίας μπορεί να απαιτηθεί, ώστε να επιδειχθεί καλύτερα η καταγματική γραμμή. Η απουσία καταγματικής γραμμής αποτελεί κακό οιωνό (1, 48, 49).

γ). Περιοστική αντίδραση

Αυτού του είδους οι βλάβες μπορεί να είναι εμφανείς και στα κατάγματα εκ κοπώσεως και στα οστεοσαρκώματα . Στα οστεοσαρκώματα αυτού του είδους οι ακτινοσκιερές βλάβες είναι μονόπλευρες και σχετικά μεγαλύτερες από τις ακτινοσκιερές βλάβες που συνδυάζονται με κατάγματα από κόπωση. Συμμετρικές , αμφοτερόπλευρες περιοστικές βλάβες σπάνια διαπιστώνονται σε οστεοσαρκώματα. Σε περιπτώσεις όπου η ακτινογραφική εικόνα δεν είναι ξεκάθαρη και το ιστορικό είναι ενδεικτικό κατάγματος από κόπωση, επαναλαμβανόμενες ακτινογραφίες ανά διαστήματα 10 ημερών μπορούν μέσα σε 2-4 εβδομάδες να δώσουν σημαντικές πληροφορίες όσον αφορά την φύση της βλάβης. Στην περίπτωση του οστεοσαρκώματος η ακτινοσκιερή βλάβη συνεχώς μεγαλώνει , ενώ σε περίπτωση κατάγματος από κόπωση η βλάβη συνήθως παραμένει σταθερή (1, 48, 49).

7ον). Αρχόμενο οστεοσάρκωμα

Εάν οι απλές ακτινογραφίες δεν επιδείξουν μάζα στα μαλακά μόρια και περιοστική αντίδραση, η διάγνωση μπορεί να είναι δύσκολη. Η αξονική ή μαγνητική τομογραφία συνήθως επιτυγχάνουν στο να επιδείξουν αυτά τα δύο στοιχεία που μπορούν να βοηθήσουν στη διάγνωση

Το 10% των οστεοσαρκωμάτων μπορούν να εμφανισθούν σ'αυτό το αρχόμενο στάδιο. Αρχόμενοι όγκοι μπορεί λανθασμένα να διαγνωσθούν ως οστεοβλαστώματα ή άλλες καλοήθεις βλάβες με αποτέλεσμα να μη διενεργηθεί βιοψία (1, 2, 48, 49).

8ον). Λεμφαδενική διασπορά

Αυτή είναι πολύ σπάνιο να διαπιστωθεί με απλές ακτινογραφίες και συνήθως χρειάζεται μαγνητική τομογραφία για να διαπιστωθεί (1, 49, 50).

Επικουρικές απεικονιστικές μέθοδοι

Οι απλές ακτινογραφίες μπορεί να αποδώσουν σχεδόν όλες τις ακτινολογικές πληροφορίες που είναι διαγνωστικά χρήσιμες για την εκτίμηση των οστεοσαρκωμάτων. Παραμένουν το πιο χρήσιμο εργαλείο για την διαφορική διάγνωση, την εντόπιση των παθολογικών καταγμάτων και αποτελούν ένα εργαλείο εκτίμησης της επιθετικότητας του όγκου. Για τον κατάλληλο σχεδιασμό της θεραπείας και την παρακολούθηση ανταπόκρισης στη χημειοθεραπεία σε ασθενείς με οστεοσάρκωμα απαιτούνται τεχνικές όπως η αξονική τομογραφία και η μαγνητική τομογραφία. Αυτές μπορούν να καθορίσουν την ενδοστική επέκταση αλλά και την επέκταση του όγκου στα μαλακά μόρια. Είναι επίσης χρήσιμες στην ανίχνευση μεταστατικών βλαβών. Οι μοντέρνες απεικονιστικές μέθοδοι έχουν τέσσερις σκοπούς, πρώτον καλύτερη ανίχνευση της βλάβης, δεύτερον διάγνωση, τρίτον σταδιοποίηση και τέταρτον ανταπόκριση στη θεραπεία (47, 48, 49, 50, 51, 52, 53).

Α).Ανίχνευση.

Η ανίχνευση των οστικών όγκων δεν αποτελεί συνήθως μία πρόκληση, επειδή οι περισσότεροι απ' αυτούς είναι εμφανείς σε απλές ακτινογραφίες. Υπάρχουν περιπτώσεις όμως όπου μικρές βλάβες μπορεί να είναι δύσκολο να εντοπισθούν, σε απλές ακτινογραφίες όταν η διηθητική τους ανάπτυξη έχει σαν αποτέλεσμα μια ασαφή οστική λυτική εικόνα. Το σπινθηρογράφημα των οστών και η μαγνητική τομογραφία σχεδόν πάντα ανιχνεύουν τέτοιες βλάβες (47, 48, 49, 50) .

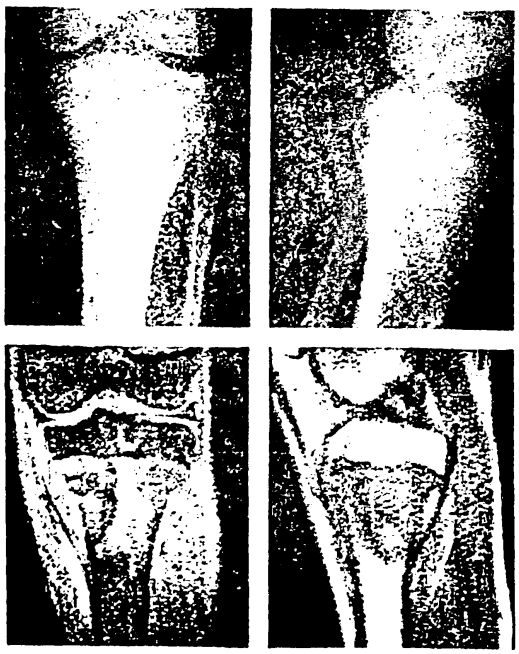

Εικόνα 4. Ανίχνευση οστεοσαρκώματος της εγγύς κνήμης με μαγνητική τομογραφία.

Β). Διάγνωση

1ον). Η αξονική τομογραφία μπορεί να είναι παθογνωμονική για ορισμένες βλάβες, όπως για παράδειγμα το αιμαγγείωμα στα σπονδυλικά σώματα.

2ον). Η αξονική τομογραφία προσφέρει καλύτερη απεικόνιση των μαζών στα μαλακά μόρια σε σχέση με την απλή ακτινογραφία.

3ον). Η αξονική τομογραφία μπορεί επίσης να χρησιμοποιηθεί κατά τη διάρκεια της βιοψίας, ώστε να κάνει τη βιοψία πιο ακριβή και να μειώσει τις χειρουργικές επιπλοκές.

4ον). Σαφέστερη απεικόνιση των παρυφών της βλάβης. Μάζες στα μαλακά μόρια που προέρχονται από όγκους των οστών είναι κακοήθεις στο 90% των περιπτώσεων, εάν αποδειχθεί ότι δεν έχουν πλήρη σκληρυντική παρυφή. Ακόμα και ένα λεπτό (ένα χιλιοστό ή λιγότερο) οστικό κέλυφος γύρω από μία μάζα είναι ενδεικτική μίας επιθετικής αλλά μάλλον καλοήθους βλάβης όπως το χονδροβλάστωμα ή η ανευρυσματική οστική κύστη. Σπάνιες εξαιρέσεις σ' αυτόν τον κανόνα είναι τα σαρκώματα χαμηλού βαθμού κακοήθειας.

5ον). Απεικόνιση όγκων που δεν είναι εμφανείς σε απλές ακτινογραφίες. Γενικώς οι οστικοί όγκοι μπορεί να μη γίνουν εμφανείς σε απλές ακτινογραφίες, έως ότου συμβεί κάποιου βαθμού διάβρωση του φλοιού. Αυτό το γεγονός είναι ιδιαίτερα σημαντικό στη περίπτωση μεταστάσεων. Το σπινθηρογράφημα των οστών και η αξονική ή μαγνητική τομογραφία μπορούν να επιδείξουν τέτοιες βλάβες μη εμφανείς με απλές ακτινογραφίες .

6ον). Εμφανής απεικόνιση ασβεστοποιημένων βλαβών. Διάστικτες ακτινοσκιερές βλάβες είναι συνήθως ενδεικτικές ενός καλοήθους όγκου. Εάν τα όρια αυτών των διάστικτων βλαβών είναι ασαφή, τότε οι βλάβες αυτές μπορεί να είναι κακοήθεις. Οι πολύ λεπτές ακτινοσκιερές βλάβες του χονδροβλαστώματος ή της ανευρυσματικής οστικής κύστης απεικονίζονται πολύ πιο εύκολα με την αξονική τομογραφία απ΄ ότι με μία απλή τομογραφία.

7ον). Πάχος των χονδρογενών βλαβών. Το οστεοχόνδρομα μπορεί να είναι δύσκολο να διακριθεί από ένα χονδροσάρκωμα που έχει συμβεί στο χονδρογενές κάλυμμά του. Ένα σημαντικό ακτινολογικό σημείο κακοήθειας είναι η παρουσία μίας παχιάς χόνδρινης στοιβάδας. Το πάχος αυτής της χόνδρινης επιφανειακής στοιβάδας είναι πολύ δύσκολο να μελετηθεί με απλή ακτινογραφία, ενώ μπορεί εύκολα να απεικονισθεί με αξονική τομογραφία. Εάν σ'οποιονδήποτε ασθενή με οστεοχόνδρωμα, που οι συζευκτικοί χόνδροι έχουν κλείσει, η επιφανειακή χόνδρινη στοιβάδα είναι παχύτερη από δύο εκατοστά, τότε η βλάβη είναι ύποπτη χονδροσαρκωματώδους εξαλλαγής.

8ον). Η διάκριση παροστικών από ενδομυελικούς όγκους. Η διαφορική διάγνωση παροστικών από ενδομυελικούς όγκους είναι εξαιρετικά σημαντική, επειδή τα περισσότερα παροστικά οστεοσαρκώματα συμπεριφέρονται με λιγότερη επιθετικότητα απ' ότι τα ενδομυελικά. Ασθενείς με παροστικούς όγκους συνήθως δε χρειάζονται να λάβουν συστηματική χημειοθεραπεία. Η αξονική τομογραφία είναι σαφώς ανώτερη από την απλή ακτινογραφία για τη διάκριση μεταξύ αυτών των δύο μορφών όγκων.

9ον). Διάκριση της οστεοποιού μυοσίτιδας από το οστεοσάρκωμα των μαλακών μορίων. Στην οστεοποιό μυοσίτιδα η βλάβη οστεοποιείται από την περιφέρεια προς το κέντρο. Το αντίθετο συμβαίνει στο οστεοσάρκωμα των μαλακών μορίων με την οστεοποίηση να συμβαίνει από το κέντρο προς την περιφέρεια. Αυτή η διαφορά απεικονίζεται πολύ εύκολα με αξονική τομογραφία (48, 49, 50, 51, 52).

Γ). Σταδιοποίηση

Στο παρελθόν απλές ακτινογραφίες χρησιμοποιούνταν για τον υπολογισμό του όγκου των σαρκωμάτων με βάση την υπόθεση ότι αυτές οι βλάβες ήταν είτε σφαιρικές είτε ελλειψοειδείς. Οι τεχνικές που χρησιμοποιούνται επί του παρόντος είναι η αξονική και μαγνητική τομογραφία.

Το σπινθηρογράφημα των οστών είναι χρήσιμο για τον εντοπισμό παθολογικού οστού, αλλά ο καθορισμός της επέκτασης της βλάβης μέσα στο οστούν είναι προβληματικός. Η αγγειοβρίθια μέσα και γύρω από τον όγκο προκαλεί αυξημένη πρόσληψη ραδιοϊσοτόπου, και μπορεί να προκαλέσει υπερεκτίμηση του μεγέθους της βλάβης (47, 48).

Η αξονική τομογραφία μπορεί να είναι ιδιαίτερα ακριβής όσον αφορά τον καθορισμό της επέκτασης του όγκου μέσα στο οστούν γιατί συνήθως υπάρχει υψηλή αντίθεση μεταξύ του όγκου και του λιπώδους μυελού των οστών. Η μαγνητική τομογραφία είναι σαφώς η απεικονιστική μέθοδος εκλογής για ανεύρεση των ορίων του όγκου μέσα στο μυελό των οστών. Η μαγνητική είναι καλύτερη από την αξονική τομογραφία στο να καθορίζει την επέκταση του όγκου στα μυϊκά διαμερίσματα και να επιδεικνύει κάπως καλύτερα τις νευροαγγειακές δομές (49, 50).

Για τα περισσότερα σαρκώματα η πρώτη εστία μετάστασης είναι συνήθως οι πνεύμονες . Οι περιοχικοί λεμφαδένες σπάνια αποτελούν εστίες μετάστασης στα οστικά σαρκώματα. Η αξονική τομογραφία των πνευμόνων έχει γίνει ο συνήθης τρόπος προεγχειρητικής εκτίμησης πολλών ασθενών με σαρκώματα των οστών. Αυτό οφείλεται στο ότι η αξονική τομογραφία μπορεί να απεικονίσει πολύ περισσότερα και μικρότερα οζίδια απ' ότι η απλή ακτινογραφία θώρακος. Σε ηλικιωμένους ασθενείς με υψηλή πιθανότητα να έχουν εκτεθεί σε κοκκιωματώδεις νόσους, η αξονική τομογραφία έχει ως αποτέλεσμα υψηλό αριθμό ψευδώς θετικών αποτελεσμάτων, επειδή δεν μπορεί να διακρίνει μεταξύ μεταστάσεων και φλεγμονωδών οζιδίων. Στον παιδικό πληθυσμό που είναι λιγότερη πιθανή η ανάπτυξη πνευμονικών κοκκιωμάτων, η αξονική τομογραφία είναι σαφώς η μέθοδος εκλογής στην ανίχνευση των πνευμονικών μεταστάσεων (51) .

Τα ραδιοϊσότοπα παρουσιάζουν τη μεγαλύτερη χρησιμότητα στην ανίχνευση των σκελετικών μεταστάσεων. Το σπινθηρογράφημα οστών με τεχνήτιο είναι το συχνότερα χρησιμοποιούμενο για την ανίχνευση της σκελετικής μεταστατικής νόσου και γενικά περιγράφεται ως ευαίσθητο αλλά όχι ειδικό γι' αυτό το σκοπό. Το σπινθηρογράφημα των οστών ανιχνεύει περιοχές με ταχύτατο οστικό μεταβολισμό και μπορεί να δώσει πολλά ψευδώς θετικά αποτελέσματα, γι' αυτό οι ύποπτες περιοχές θα πρέπει να επανεξετάζονται με μεθόδους όπως οι απλές ακτινογραφίες ,αξονική τομογραφία ή μαγνητική τομογραφία. Λόγω της ευαισθησίας του οστικού σπινθηρογραφήματος, όταν οι απλές ακτινογραφίες αποτυγχάνουν να δώσουν μια εξήγηση για ένα θερμό σημείο (π.χ όγκος, εκφυλιστική αρθρική νόσος, παλαιό κάταγμα) έχει υποστηριχθεί ότι το οστικό σπινθηρογράφημα έχει ανιχνεύσει μία μετάσταση σε πολύ πρώϊμο στάδιο (47) .

Πρόσφατες μελέτες έχουν δείξει ότι η μαγνητική τομογραφία μπορεί να έχει ίση ή ακόμα μεγαλύτερη ευαισθησία από το οστικό σπινθηρογράφημα. Οστικές μεταστάσεις έχουν διαπιστωθεί στη μαγνητική τομογραφία πριν να γίνουν ορατές με το οστικό σπινθηρογράφημα, την αξονική τομογραφία ή τις απλές ακτινογραφίες. Για πρακτικούς λόγους χρόνου και κόστους η μαγνητική τομογραφία δε χρησιμοποιείται για την ανίχνευση της μεταστατικής νόσου, γι' αυτό η ευαισθησία της μεθόδου παρ'όλο που είναι πιθανότατα υψηλή δεν είναι γνωστή. Πρόσφατες μελέτες έχουν δείξει ότι και οι μαγνητικές τομογραφίες μπορούν να δώσουν σημαντικό αριθμό ψευδών θετικών αποτελεσμάτων (48, 49, 50).

Δ).Εκτίμηση των αποτελεσμάτων της θεραπείας

Μία μη επεμβατική απεικονιστική μέθοδος για την εκτίμηση του αποτελέσματος της θεραπείας στα οστικά σαρκώματα θα ήταν πολύ επιθυμητή. Μια τέτοια μέθοδος θα έπρεπε να ανιχνεύει την απάντηση του όγκου στην ακτινοθεραπεία και τη χημειοθεραπεία και την οποιαδήποτε υποτροπή ή παρουσία υπολειπόμενου όγκου μετά χειρουργική επέμβαση. Επί του παρόντος δεν υπάρχει μία απεικονιστική μέθοδος που να ικανοποιεί αυτές τις προσδοκίες.

Το μέγεθος ενός οστικού όγκου κατά τη διάγνωση, όπως υπολογίζεται από αξονικές τομογραφίες ή απλές ακτινογραφίες, έχει αποδειχθεί ότι συσχετίζεται με την επιβίωση.

Όσον αφορά την απάντηση των όγκων στη χημειοθεραπεία, η μείωση του μεγέθους του όγκου είναι μία από τις παραμέτρους που εξετάζεται με σχετική επιτυχία. Πρέπει να αναφερθεί όμως, ότι η μείωση του μεγέθους του όγκου δεν εγγυάται ότι ο όγκος θα εκπληρώσει τα ιστολογικά κριτήρια για επιτυχή χημειοθεραπεία (νέκρωση του όγκου μεγαλύτερη ή ίση με 90%). Οι όγκοι που περιέχουν μεγάλα ποσά εξωκυττάριας ουσίας (οστεογενές σάρκωμα, χονδροσάρκωμα) μπορούν να διατηρήσουν το ίδιο μέγεθος ή ακόμα και να αυξηθούν ελάχιστα μετά χημειοθεραπεία (48, 49, 50) .

Μετά από επιτυχή θεραπεία οι παρυφές του όγκου (όπως φαίνονται σε απλές ακτινογραφίες, αξονικές και μαγνητικές τομογραφίες) μπορεί να εμφανίζονται λιγότερο επιθετικές. Ο σχηματισμός μιάς ψευδοκάψας ή ενός περιοστικού κελύφους γύρω από τη βλάβη απεικονίζεται επακριβώς με τις υπάρχουσες απεικονιστικές μεθόδους και είναι χρήσιμη πληροφορία για το χειρουργό, αλλά δεν υποδηλώνει επαρκή ιστολογική απάντηση στη θεραπεία (48, 49, 50).

Το οίδημα γύρω από τη βλάβη συνήθως γίνεται λιγότερο σεσημασμένο σε ασθενείς που ανταποκρίνονται καλά στη χημειοθεραπεία όπως διαπιστώνεται με τη μαγνητική τομογραφία. Η παρουσία οιδήματος δεν είναι ειδική και παθογνωμονική για τους κακοήθεις όγκους, αλλά μπορεί επίσης να συνδυάζεται και με καλοήθεις βλάβες. Αυξημένη ασβεστοποίηση της βλάβης μπορεί επίσης να συμβεί ως απάντηση στη θεραπεία. Αυτή η ασβεστοποίηση μπορεί να είναι είτε περιοστική είτε μέσα στη βλάβη. Και τα δύο πρότυπα συσχετίζονται με καλή απάντηση στη χημειοθεραπεία, αλλά η συσχέτιση δεν είναι τόσο ισχυρή (48, 49, 50).

Η ένταση των εικόνων που λαμβάνονται κατά τη μαγνητική τομογραφία έχει επίσης εκτιμηθεί όσον αφορά την πρόγνωση της απάντησης στη χημειοθεραπεία. Ο επιζών όγκος συνήθως δίνει έντονη φωτεινότητα στη συχνότητα Τ2, αλλά η ίδια έντονη εικόνα παρατηρείται και μετά τη χημειοθεραπεία. Σε γενικές γραμμές η μαγνητική τομογραφία δεν επιτρέπει διάκριση μεταξύ επιζώντος όγκου,

νεκρωτικού όγκου και οιδήματος. Μείωση της φωτεινότητας του όγκου στη συχνότητα Τ2 μπορεί να παρατηρηθεί μετά από αποτελεσματική θεραπεία. Ομοιόμορφη μείωση της φωτεινότητας του όγκου στην Τ2 συχνότητα φαίνεται ότι μπορεί να προβλέψει επακριβώς πλήρη απάντηση στη χημειοθεραπεία, αλλά αυτό είναι ένα εύρημα που δεν απαντάται συχνά. Η μάζα των μαλακών μορίων στο οστεοσάρκωμα δείχνει μία σημαντική μείωση της φωτεινότητας στην Τ2 συχνότητα που συσχετίζεται με το βαθμό ιστολογικής νεκρώσεως. Σε ασθενείς με σάρκωμα Ewing περιοχές υψηλότερης φωτεινότητας στην Τ2 συχνότητα μπορεί ν' αναπτυχθούν μετά από επιτυχή χημειοθεραπεία. Αυτά τα ευρήματα πιθανώς αναπαριστούν νέκρωση ή μυξοειδή αλλαγή του όγκου, όμως επιζών όγκος έχει επίσης βρεθεί σ' αυτές τις περιοχές. Επιζών όγκος έχει επίσης βρεθεί σε περιοχές όπου η φωτεινότητα είχε μειωθεί καθώς και σε περιοχές οστικής παραγωγής. Οι περισσότεροι συγγραφείς έχουν φθάσει στο συμπέρασμα ότι η μαγνητική τομογραφία δεν είναι αξιόπιστη για να αποκλείσει ενεργό νόσο. Ακόμα και μετά ενδοφλέβια ένεση με γαδολίνιο για να αναγνωρισθούν αγγειοβριθείς περιοχές η μαγνητική τομογραφία δεν μπορεί να διακρίνει τον όγκο από παρακείμενους νεκρωτικούς ιστούς (48, 49, 50).

Επειδή οι στατικές μελέτες με γαδολίνιο δεν έχουν αποδώσει αποτελέσματα ως προς την πρόβλεψη νέκρωσης του όγκου, μερικές μελέτες έχουν πραγματοποιηθεί όπου ο ρυθμός πρόσληψης του γαδολίνιου συγκρίνεται πριν και μετά τη χημειοθεραπεία. Η αφορμή γι' αυτές τις μελέτες έχει υποστηριχθεί από προηγούμενες εργασίες όπου είχαν δείξει ότι αποτελεσματική χημειοθεραπεία για το οστεοσάρκωμα συνδυαζόταν με μειωμένη αγγειοβρίθεια όπως φάνηκε από αγγειογραφίες. Η πρόσληψη γαδολίνιου είναι ενδεικτική ροής σε σχετικά μεγάλα αγγεία. Τέτοιου είδους αγγεία φαίνεται ότι είναι γνώρισμα κακοήθων όγκων, παρόλο που μερικές επιθετικές καλοήθεις βλάβες μπορεί να παρουσιάσουν την ίδια εικόνα. Το οίδημα μπορεί να διακριθεί από τον όγκο γιατί προσλαμβάνει γαδολίνιο με βραδύτερο ρυθμό. Η ταχεία πρόσληψη πιθανώς είναι ενδεικτική αιματικής ροής σε σχετικά μεγάλα αγγεία. Τα πρώτα αποτελέσματα αυτής της μεθόδου δίνουν μία ελπίδα ότι μπορεί να είναι αποτελεσματική για την πρόβλεψη του θεραπευτικού αποτελέσματος μετά χημειοθεραπεία (1, 48, 49, 50).

Σπινθηρογραφήματα με θάλιο έχουν επίσης δείξει ενθαρρυντικά αποτελέσματα ως προς την πρόγνωση της απάντησης στη χημειοθεραπεία. Σε αρκετές μελέτες που εξετάστηκε μια ποικιλία σαρκωμάτων των οστών και των μαλακών μορίων υπήρχε υψηλός βαθμός συσχέτισης μεταξύ του βαθμού νεκρώσεως μετά τη χημειοθεραπεία και της πρόσληψης ραδιενεργού θαλίου. Η πρόσληψη θαλίου οφείλεται πιθανώς σε συνδυασμό αιματικής ροής και ενεργού ενδοκυτταρικής μεταφοράς. Γι' αυτό το λόγο μπορεί να είναι πιο χρήσιμο από μία απλή μέτρηση ροής με γαδολίνιο (5, 48, 49, 50).

Τομογραφία ποζιτρονίων με τη χρήση φθόριοδεοξιγλυκόζης έχει επίσης δώσει ενθαρρυντικά μηνύματα. Η φθόριοδεοξυγλυκόζη είναι ένα ανάλογο γλυκόζης που μεταφέρεται στα κύτταρα, μπαίνει στον μεταβολικό κύκλο όπως η γλυκόζη και φωσφορολιώνεται από την εξωκινάση Η φωσφορυλιωμένη φθόριοδεοξυγλυκόζη δεν μπορεί να αποθηκευθεί ως γλυκογόνο και δεν μπορεί να υποστεί γλυκόλυση. Εάν αποφωσφορυλοθεί από την γλυκόζη-6-φωσφατάση, μπορεί να μεταφερθεί έξω από το κύτταρο. Συσσώρευση αυτού του μορίου στα κύτταρα σχετίζεται με το ρυθμό πρόσληψης, το ρυθμό γλυκόλυσης και τις σχετικές αναλογίες των ενζύμων εξωκινάση και γλυκόζη-6-φωσφατάση. Η γλυκόλυση κυριαρχεί στους όγκους και γι' αυτό πολλοί τύποι κακοήθων όγκων περιλαμβανομένων και των σαρκωμάτων επιδεικνύουν ανώμαλη πρόσληψη φθόριοδεοξυγλυκόζης. Υπάρχει μια υψηλή συσχέτιση μεταξύ του ρυθμού πρόσληψης και της επιθετικότητας του όγκου (49).

Η μαγνητική φασματογραφία έχει χρησιμοποιηθεί για την ανίχνευση του μεταβολισμού του ATP στις βλάβες. Σε μία μελέτη υπήρξε αρνητική συσχέτιση μεταξύ αλλαγών στο PH και της νεκρώσεως του όγκου στα χειρουργικά δείγματα. Αρκετές μελέτες με φώσφορο 31 και μαγνητική φασματογραφία έχουν δείξει πτώση των επιπέδων των φωσφομονοεστέρων μετά από αποτελεσματική χημειοθεραπεία (49).

Παθολογική ανατομία

Παρόλο που υπάρχει μεγάλη ποικιλία στα ιστολογικά ευρήματα μεταξύ των οστεοσαρκωμάτων το απαραίτητο κριτήριο διάγνωσης αυτού του νεοπλάσματος είναι η παρουσία ενός σαρκωματώδους κυτταρικού πληθυσμού που παράγει άμεσα οστεοειδές. Περίπου 75% των οστεοσαρκωμάτων παρουσιάζουν επαρκείς αναπλαστικές αλλοιώσεις, ώστε να επιτρέψουν τη διάγνωση με μικροσκοπικά κριτήρια και μόνο. Ένα άλλο 25% και μόνον έχουν ιστολογική εικόνα η οποία χρειάζεται προσεκτική κλινικοακτινολογική συσχέτιση, ώστε να επιτρέψουν ακριβή διάγνωση. Κατά τη διάγνωση των οστεοσαρκωμάτων είναι ιδιαίτερα σημαντικό να αναγνωρισθεί το οστούν που παράγεται κατ' ευθείαν από τα νεοπλασματικά κύτταρα. Το οστούν αυτό θα πρέπει να διακριθεί από ανώριμο αντιδραστικό οστούν που παράγεται, είτε κατά τη διάρκεια πώρωσης ενός παθολογικού κατάγματος είτε λόγω της διέγερσης του περιοστέου. Θα πρέπει επίσης να διακριθεί από χονδρογενή

θεμελια ουσία, κολλαγόνο και ινική τα οποία μερικές φορές μπορούν να μιμηθούν το νεοπλασματικό οστεοειδές. Δυστυχώς δεν υπάρχουν 100% αξιόπιστες τεχνικές για να κάνουν αυτή τη διάκριση. Αυτό έχει σαν αποτέλεσμα το οστεοειδές, που παράγεται απ' ευθείας από τα νεοπλασματικά κύτταρα, να αναγνωρίζεται εμμέσως μέσω της κατανομής του μέσα στον όγκο και της άμεσης του σχέσης με τον περιβάλλοντα πληθυσμό των νεοπλασματικών κυττάρων (1, 2).

Μακροσκοπικά παθολογοανατομικά ευρήματα

Η αρχική μακροσκοπική εξέταση ενός χειρουργικού δείγματος θα πρέπει να περιλαμβάνει προσανατολισμό του δείγματος, αναγνώριση των ανατομικών δομών όπως οστά, μύες, ή αγγειακές δομές, καθορισμό και έλεγχο των παρυφών της χειρουργικής εκτομής. Θα πρέπει να γίνει ζύγισμα, μέτρηση και φωτογράφηση του υλικού και ειδικά στις περιοχές όπου ο όγκος φαίνεται να είναι πλησιέστερα στις χειρουργικές παρυφές. Οι περιοχές αυτές θα πρέπει να σημειώνονται με μελάνι. Λήψη δείγματος κάθετα προς στην επιφάνεια που έχει σημειωθεί με μελάνι επιτρέπει έναν υπολογισμό της μικροσκοπικής απόστασης του όγκου από τη χειρουργική παρυφή. Μικροσκοπικά θετικές παρυφές είναι κακοί προγνωστικοί παράγοντες και για τα σαρκώματα των οστών αλλά και για τα σαρκώματα των μαλακών μορίων και συσχετίζονται με αυξημένα ποσοστά τοπικής υποτροπής. Ουσίες για τη μονιμοποίηση (fixatives) δε διηθούν καλά τους ιστούς πέρα από ένα πάχος ενός (1) εκατοστού, επιτρέποντας τις κεντρικές περιοχές μεγάλων χειρουργικών τμημάτων να υφίστανται αυτόλυση ενώ η ψευδοκάψα και οι περιφερικοί ιστοί διατηρούνται σε καλή κατάσταση. Σε γενικές γραμμές δείγματα που έχουν πάχος μεγαλύτερο από ένα (1) εκατοστό θα πρέπει να κόβονται σε τεμάχια πάχους ενός (1) εκατοστού και να παραμένουν σε ρυθμιστικό διάλυμα το λιγότερο έξι (6) ώρες, πριν να γίνει λήψη δείγματος για ιστολογική εξέταση. Οι ακόλουθες πληροφορίες καταγράφονται κατά τη διάρκεια της μακροσκοπικής εξέτασης (1, 2).

1ον) Μέγεθος. Το ελάχιστο μέγεθος του όγκου κυμαίνεται από 6 χιλιοστά και μπορεί να φτάσει έως και 25 εκατοστά ή και περισσότερο. Η πλειοψηφία των όγκων είναι μεταξύ 8 και 15 εκατοστών στη μεγαλύτερή τους διάσταση (1, 2).

2ον) Σύσταση. Η σύσταση ποικίλλει. Ο όγκος μπορεί να είναι εξαιρετικά σκληρός όπως το μάρμαρο όταν υπάρχει έντονη παραγωγή οστού και μπορεί να είναι σκληρός εν είδη χαλικιού όταν υπάρχουν εστίες με μέτρια παραγωγή οστού. Μπορεί επίσης να είναι από σφικτός έως μαλακός όταν κυριαρχεί είτε ινώδης ιστός είτε νεκρωτικές περιοχές. Όταν ο όγκος χαρακτηρίζεται κυρίως από νέκρωση και αιμορραγικές περιοχές, εμφανίζεται ως κυστικός και μαλακός με μαύρες ή σκούρες ερυθρές περιοχές, που μπορεί να μοιάζουν με θρόμβους αίματος.

3ον) Χρώμα. Τα χρώματα επίσης ποικίλλουν και κυμαίνονται από ωχρό σε περιοχές όπου παράγεται οστούν, λευκό σε περιοχές με πυκνό οστούν ή ανοιχτό γαλάζιο σε περιοχές που κυριαρχεί ο χόνδρος. Τό χρώμα είναι συνήθως σκούρο ερυθρό ή μαύρο σε περιοχές με αιμορραγία, φαιό σε περιοχές με νεκρωτικές ή περιοχές που αποτελούνται από δύο ή περισσότερους ιστούς και κίτρινο σε νεκρωτικές περιοχές ή περιοχές με λιποειδή εκφύλιση.

4ον) Παθολογικό κάταγμα. Σε 15 με 20% των οστεοσαρκωμάτων παρατηρούνται μακροσκοπικά παθολογικά κατάγματα. Αυτά προκαλούνται από επαναλαμβανόμενα μικρά κατάγματα κόπωσης στο φλοιό του οστού. Μικρά επαναλαμβανόμενα κατάγματα αποτελούν πιθανώς το αίτιο του πόνου σε ασθενείς με οστεοσαρκώματα. Ο όγκος μπορεί να μεγαλώσει σε τεράστια μεγέθη και μπορεί να μη συνοδεύεται από πόνο. Με άλλα λόγια ο πόνος δε φαίνεται να προκαλείται από τον όγκο καθ' αυτόν όπως συμβαίνει με το οστεοειδές οστέωμα. Φαίνεται ότι μάλλον προκαλείται από τις επιπτώσεις του όγκου όπως Α) μακροσκοπικό παθολογικό κάταγμα, Β) μικροκατάγματα από κόπωση, Γ) διάταση περιτονιών από μάζες στα μαλακά μόρια και Δ) διήθηση ή πίεση νεύρων από τη μάζα στα μαλακά μόρια (1, 2, 43).

5ον) Έκταση του όγκου. Μόνο 10% των οστεοσαρκωμάτων περιορίζονται μέσα στα όρια του οστού. Το υπόλοιπο 90% συσχετίζεται με εστιακή καταστροφή του φλοιού και επέκταση στα μαλακά μόρια (1, 2).

6ον) Περιοστική αντίδραση. Παρατηρείται στο 90% των περιπτώσεων (1, 2).

7ον) Διήθηση μυελού των οστών. Στις παρυφές του όγκου νεοπλασματικά κύτταρα παγιδεύουν φυσιολογικές οστικές δοκίδες αντικαθιστώντας πλήρως το μυελό των οστών. Σε γενικές

γραμμές ένα οστεοσάρκωμα μπορεί να φαίνεται ότι έχει καλά καθορισμένα όρια, αλλά προσεκτικότερη ανάλυση δείχνει τη διήθηση του όγκου πέρα από τα μακροσκοπικά εμφανή του όρια (1, 2).

8ον) Όρια του όγκου στα μαλακά μόρια μετά από χειρουργική εκτομή. Τα μακροσκοπικά όρια της βλάβης είναι σχετικά καλά περιγεγραμμένα και λοβώδη. Μικροσκοπική εξέταση των περιοχών στις παρυφές της βλάβης αποδεικνύει ότι ο όγκος επεκτείνεται περίπου ένα χιλιοστό πέρα από τα μακροσκοπικά του όρια. Αυτό το εύρημα έχει σημασία, όταν επιχειρείται ριζική εκτομή του όγκου και διατήρηση του μέλους, γιατί πολλές φορές οι χειρουργοί πρέπει να επιχειρήσουν την εκτομή του όγκου ένα με δύο χιλιοστά μακριά από τα μακροσκοπικά του όρια (1, 2).

9ον) Έπέκταση δια μέσω του συζευκτικού χόνδρου. Σε μερικές περιπτώσεις η διήθηση και καταστροφή του συζευκτικού χόνδρου με επέκταση στην επίφυση μπορεί να είναι εμφανής. Προσεκτική ανάλυση έχει δείξει ότι ο συζευκτικός χόνδρος μπορεί να διηθηθεί στο 75% των περιπτώσεων των μεταφυσιακών οστεοσαρκωμάτων (1, 2).

10ον) Επέκταση στην άρθρωση. Μάζες στα μαλακά μόρια μπορούν να επεκταθούν πρός τον αρθρικό υμένα. Αυτή η επέκταση συμβαίνει σε περίπου 25% των περιπτώσεων, ως λεπτή λωρίδα όγκου που πλησιάζει, αλλά σπάνια διηθεί τον αρθρικό υμένα. Η σημασία αυτού του φαινομένου για την εμφάνιση τοπικής υποτροπής μετά εξαίρεση του όγκου και διατήρηση του μέλους δεν είναι ξεκάθαρη (1, 2, 39).

11ον) Γειτονικές οστικές μεταστάσεις. Μία οστεοσαρκωματική εστία που είναι πλήρως ξεχωριστή από την πρωτοπαθή μάζα στο ίδιο ή σε γειτονικό οστούν καλείται γειτονική μετάσταση. Το φαινόμενο αυτό είναι σπάνιο και φαίνεται ότι συμβαίνει σε λιγότερο από 2% των περιπτώσεων. Η παθολογική αυτή οντότητα είναι σημαντικό ν' αναγνωρισθεί, γιατί οι περιοχές που πάσχουν θα πρέπει να εξαιρεθούν με την πρωτοπαθή μάζα, ώστε να επιτευχθεί ίαση (1, 2).

<u>Ιστολογικά ευρήματα</u>

1ον) Κακοήθη κύτταρα στρώματος

Εξ' ορισμού όλα τα οστεοσαρκώματα περιέχουν κακοήθη κύτταρα στη θεμέλια ουσία τους. Σε περίπου 75% των περιπτώσεων των υψηλού βαθμού κακοήθειας οστεοσαρκωμάτων ο βαθμός της αναπλασίας είναι εύκολος να χαρακτηρισθεί. Στο άλλο 25% η αναπλασία δεν είναι τόσο εμφανής . Σε μερικές περιπτώσεις η ιστολογική απόδειξη αναπλασίας λείπει τελείως, (σκληρυντικό οστεοσάρκωμα). Η διάγνωση αυτών των οστεοσαρκωμάτων εξαρτάται από την κλινικό-ακτινολογική συσχέτιση (1, 2).

2ον) Παραγωγή οστού ή οστεοειδούς από τα νεοπλασματικά κύτταρα

Η παραγωγή οστού από τον όγκο πρέπει να διακριθεί από την παραγωγή αντιδραστικού οστού που συμβαίνει σε περιπτώσεις παραγωγής καταγματικού οστικού πώρου ή παραγωγής οστού λόγω περιοστικής αντίδρασης. Το οστεοσάρκωμα συνδυάζεται με πολυάριθμα πρότυπα παραγωγής οστεοειδούς οστού. Το οστεοειδές θα πρέπει ακόμη να διακριθεί από το χονδροειδές που επίσης είναι ρόζ. Το οστεοειδές έχει περισσότερο κολλαγόνο και γι' αυτό είναι περισσότερο ινιδώδες (1,2).

3ον) Διηθητική επέκταση

Το οστεοσάρκωμα διηθεί σταδιακά το μυελό των οστών και αντικαθιστά το φυσιολογικό στρώμα, ενώ ταυτόχρονα παγιδεύει τις φυσιολογικές οστικές δοκίδες καθώς επεκτείνεται. Η παρατήρηση ότι το οστεοσάρκωμα εξαπλώνεται δια του οστού είναι πολύ σημαντική για τη διάγνωση του οστεοσαρκώματος και τη διαφοροποίησή του από ένα οστεοβλάστωμα. Επειδή οι κακοήθεις «οστεοβλάστες» μπορούν τελικά να καταστρέψουν αυτό το παγιδευμένο οστούν, η απουσία αυτού του διηθητικού προτύπου σε ένα περιορισμένο υλικό βιοψίας δεν μπορεί να αποκλείσει το οστεοσάρκωμα. Όλα τα οστεοσαρκώματα με την εξαίρεση της τελαγγειεκτατικής ποικιλίας επιδεικνύουν αυτό το πρότυπο σε κάποιο σημείο του ορίου μεταξύ όγκου και υγιούς οστού. Οι βιοψίες είναι πιο αποτελεσματικές, όταν πραγματοποιούνται σ' αυτό το όριο. Ο καταγματικός πώρος μπορεί επίσης να συνδυάζεται με ένα παρόμοιο διηθητικό πρότυπο. Εάν τα ακτινολογικά ευρήματα και οι ακτινολογικές πληροφορίες συνδυασθούν κατάλληλα με την επιμελή αναγνώριση των σταδίων ανάπτυξης του καταγματικού πώρου, η σύγχυση μεταξύ ενός κατάγματος από κόπωση και ενός οστεοσαρκώματος μπορεί ν' αποφευχθεί (1, 2).

4ον) Μικτά πρότυπα

Μικτές ονομάζουμε τις μορφές των οστεοσαρκωμάτων που περιέχουν δύο ή περισσότερα ιστολογικά πρότυπα (οστεοβλαστικά, χονδροβλαστικά, ινοβλαστικά, κλπ.). Το 70% έως 75% των ενδομυελικών οστεοσαρκωμάτων παρουσιάζουν μικτά ιστολογικά πρότυπα. Στο υπόλοιπο 25% με 30% των περιπτώσεων συνήθως κυριαρχεί ένα πρότυπο (1,2).

5ον) Σκληρυντικό ή οστεοβλαστικό (ως οστεοβλάστωμα) οστεοσάρκωμα

Περίπου 10% των πρωτοπαθών υψηλού βαθμού κακοήθειας ενδομυελικών οστεοσαρκωμάτων είναι πολύ πλούσια σε οστική παραγωγή. Το οστεοειδές είναι επίσης παρών. Η σημασία αυτής της ποικιλίας οστεοσαρκώματος έγκειται στο ότι οι πυρήνες των νεοπλασματικών κυττάρων μέσα στο οστούν είναι τόσο μικροί, όσο και αυτοί που παρατηρούνται σε φυσιολογικό οστούν. Επίσης στερούνται τελείως των κυτταρολογικών χαρακτηριστικών που συνδυάζονται με αναπλασία. Τα νεοπλασματικά κύτταρα γίνονται μικρότερα από τη στιγμή που θα εγκλεισθούν μέσα σε νεοπλασματικό οστεοειδές και αναπλασματικό οστούν. Τότε ομοιάζουν με φυσιολογικά οστεοκύτταρα (148, 191).

Εξ αιτίας αυτού του ιδιαίτερου χαρακτηριστικού ο παθολογοανατόμος μπορεί να κάνει λάθος στη διάγνωσή του και να χαρακτηρίσει τον όγκο οστεοβλάστωμα ή πιθανώς οστέωμα. Τα στοιχεία που θα οδηγήσουν στην επιτυχή διάγνωση είναι τα εξής.

Α) Ακτινοσκιερές βλάβες εν είδει νεφώσεως στις απλές ακτινογραφίες σε συνδυασμό με τρίγωνο Codman ή μάζα στα μαλακά μόρια.

Β) Διηθητικό πρότυπο. Η διήθηση του μυελού του οστού με παγίδευση φυσιολογικού οστού στο μέτωπο μεταξύ όγκου και φυσιολογικού οστού αποκλείει το οστεοβλάστωμα.

Γ) Συμπαγές οστούν και οστεοειδές. Το οστούν και το οστεοειδές εναποτίθενται σε μεγάλα ποσά. Τα οστά αυτά είναι πάρα πολύ σκληρά και πολύ δύσκολο να κοπούν κατά την παθολογοανατομική εξέταση ακόμα και με μηχανικό πριόνι. Σε νεοπλασματικές περιοχές δεν υπάρχει λίπος στο μυελό των οστών, ενώ το μέγεθος και ο αριθμός των αγγείων είναι μικρός. Αυτό το απίστευτα συμπαγές οστικό πρότυπο διαφέρει από αυτό του καταγματικού πόρου στον οποίο χαλαρός αγγειακός ιστός είναι παρών μεταξύ των περιοχών όπου νέο οστούν παράγεται. Το οστούν που παράγεται σε σκληρυντικό οστεοσάρκωμα είναι άωρο, ενώ το οστούν που παράγεται σε χαμηλού βαθμού κακοήθειας οστεοσάρκωμα είναι συνήθως ένα μείγμα από άωρο και ώριμο δοκιδώδες.

Δ) Παραγωγή χόνδρου. Μερικά σκληρυντικά οστεοσαρκώματα μπορούν να παρουσιάσουν νεοπλασματικό χόνδρο που δεν παρατηρείται στο οστεοβλάστωμα.

Ε) Αναπλασία σε συγκεντρώσεις κυττάρων. Ο παθολογοανατόμος συνήθως ψάχνει για περιοχές με συγκεντρώσεις νεοπλασματικών κυττάρων και σχετική έλλειψη θεμέλιας ουσίας. Εξέταση με υψηλή μεγέθυνση σ' αυτές τις περιοχές αποκαλύπτει ότι τα κύτταρα αυτά δεν είναι φυσιολογικά. Σε σπάνιες περιπτώσεις το οστεοσάρκωμα είναι υπερβολικά σκληρυντικό. Τότε τέτοιες εστίες νεοπλασματικών κυττάρων δεν μπορούν να βρεθούν και σ' αυτή την περίπτωση η διάγνωση γίνεται πάρα πολύ δύσκολη. Η συχνότητα αυτής της δύσκολης ιστολογικής μορφής του σκληρυντικού αυτού σαρκώματος είναι λιγότερο από 1%. Αυτού του είδους τα οστεοσαρκώματα παρά τη φαινομενική κανονικότητα των κυττάρων αναπτύσσουν μεταστάσεις μέσα σε δύο με πέντε χρόνια σε 40% με 50% των περιπτώσεων. Το σκληρυντικό οστεοσάρκωμα δεν παρουσιάζει σημαντική νέκρωση μετά τη χημειοθεραπεία. Αυτό συμβαίνει, αν η παραγωγή οστεοειδούς ή νεοπλασματικού οστού είναι υπερβολική (1, 2).

6ον) Χονδροβλαστικό ή οστεοσάρκωμα σαν χονδροσάρκωμα

Αυτό είναι το οστεοσάρκωμα όπου περισσότερο από 50% του ιστού είναι χονδρογενής. Λιγότερο από 5% των οστεοσαρκωμάτων παρουσιάζουν αυτό το χαρακτηριστικό. Αναπλαστικά κύτταρα στο οστεοσάρκωμα έχουν την ικανότητα να διαφοροποιούνται σε χόνδρο. Ο καταγματικός πώρος επίσης έχει τη μοναδική ικανότητα να διαφοροποιείται προς χόνδρο. Αυτή η ικανότητα λείπει στο οστεοειδές οστέωμα και στο οστεοβλάστωμα. Λιγότερο από 50% όλων των οστεοσαρκωμάτων παράγουν χόνδρο και αυτός είναι συνήθως βλενώδης. Στις περισσότερες περιπτώσεις ο χόνδρος είναι σαφώς αναπλαστικός. Για να γίνει ο χαρακτηρισμός του οστεοσαρκώματος θα πρέπει να υπάρχει νεοπλασματικό οστεοειδές ή άωρο νεοπλασματικό οστούν που να σχηματίζεται από μη χονδρογενές στρώμα. Αυτή η βλάβη είναι εξ ορισμού οστεοσάρκωμα ανεξάρτητα από το πόσο ισχυρή είναι η παρουσία οστεοειδούς στον όγκο.

Η σημασία διάγνωσης αυτής της οστεοσαρκωματικής ποικιλίας σχετίζεται με την πρόγνωση και τη θεραπεία. Αυτοί οι όγκοι έχουν μεγαλύτερη τάση ανάπτυξης μεταστάσεων συγκριτικά με το χονδροσάρκωμα γι' αυτό χρειάζονται πιο δραστική θεραπεία. Όταν ο παθολογοανατόμος διαγιγνώσκει

χονδροσάρκωμα σε ασθενείς ηλικίας μικρότερης των 25 ετών, ο κλινικός γιατρός πάντα θα πρέπει να σκέφτεται το χονδροβλαστικό οστεοσάρκωμα, εκτός εάν ο ασθενής πάσχει από ενχονδρομάτωση ή οστεοχονδρομάτωση (1, 2).

7ον) Ινοβλαστικό ή οστεοσάρκωμα σαν ινοσάρκωμα

Τα νεοπλασματικά κύτταρα του οστεοσαρκώματος μπορούν να διαφοροποιηθούν σε ατρακτοειδείς ινοβλάστες. Αυτό μπορεί επίσης να συμβεί και στον καταγματικό πώρο. Το οστεοειδές οστέωμα και το οστεοβλάστωμα μπορεί να συνδυάζονται με πολλαπλασιασμό ατρακτοειδών κυττάρων, αλλά η παραγωγή κολλαγόνου είναι γενικώς ελάχιστη. Το ινοβλαστικό οστεοσάρκωμα αποτελεί το 4% των περιπτώσεων των οστεοσαρκωμάτων υψηλού βαθμού κακοήθειας. Ο βαθμός αναπλασίας κυμαίνεται από 2 έως 3. Τα ινοβλαστικά οστεοσαρκώματα τείνουν να παράγουν οστεοειδές και άωρο οστούν. Αυτές οι βλάβες έχουν υψηλή τάση να μεθίστανται με μεγαλύτερη ικανότητα απ' όλους τους άλλους τύπους οστεοσαρκωμάτων υψηλής κακοήθειας, σε σχεδόν οποιοδήποτε όργανο (1, 2).

8ον) Οστεοσάρκωμα εν είδει κακοήθους ινώδους ιστιοκυτώματος

Στο 3% των περιπτώσεων τα σαρκωματώδη κύτταρα μοιάζουν με ιστιοκύτταρα. Σ' αυτές τις περιπτώσεις το οστεοσάρκωμα μπορεί να μοιάζει με κακοήθες ινώδες ιστιοκύτωμα. Κύτταρα υψηλού βαθμού κακοήθειας μπορεί να παρουσιάσουν φαγοκύτωση. Αυτού του είδους η ποικιλία του σαρκώματος συνδυάζει σημαντική αιμορραγία και ερυθροφαγοκύτωση Το τελικό αποτέλεσμα είναι παραγωγή ενδοκυτταροπλασματικών λιπιδίων και ροδόχροων σφαιριδίων τα οποία με ηλεκτρονικό μικροσκόπιο μπορούν να αναγνωρισθούν ως προϊόντα ερυθροφαγοκυτταρώσεως. Υψηλού βαθμού κακοήθειας σαρκώματα των οστών και των μαλακών μορίων, διαφορετικής ιστογενετικής προέλευσης, μπορούν επίσης να περιέχουν τέτοιου είδους σφαιρίδια. Όταν αυτά φαίνονται σε συνδυασμό με κακοήθεις μεσεγχυματικούς όγκους, τότε ονομάζονται σαρκωματικά σωματίδια (Sarcoma bodies). Η παραγωγή αιμοσιδηρήνης είναι συνήθως ελάχιστη. Αυτό οφείλεται στο ότι τα κακοήθη αυτά κύτταρα μπορεί μεν να φαγοκυτταρώνουν ολόκληρα ερυθροκύτταρα, αλλά στερούνται απαραίτητων ενζύμων, που συνήθως υπάρχουν σε αφθονία στα φυσιολογικά ιστιοκύτταρα, ώστε να μετατρέψουν την αιμοσφαιρίνη σε αιμοσιδηρήνη. Έχουν πάντως ένζυμα, τα οποία μπορούν να αποδομήσουν τις σύμπλοκες λιποπρωτείνες και γλυκοπρωτεΐνες των ερυθροκυττάρων σε ουδέτερα λίπη και μικρότερα γλυκοπρωτεϊνικά συμπλέγματα.

Η διάγνωση του οστεοσαρκώματος εν είδει κακοήθους ινώδους ιστιοκυτώματος εξαρτάται από την ανεύρεση νεοπλασματικής παραγωγής οστεοειδούς ή οστού. Αυτοί οι όγκοι τείνουν να παράγουν μικρές εστίες οστεοειδούς που είναι συνήθως παχύ. Μερικοί παθολογοανατόμοι ακόμα διαγιγνώσκουν αυτούς τους όγκους σαν κακοήθη ινώδη ιστιοκυτώματα. Αυτό είναι μάλλον λανθασμένο για τους εξής λόγους.

α): τα αληθή πρωτογενή ιστιοκύτταρα φαίνονται ότι προέρχονται από το αιματοποιητικό σύστημα. Αυτό το σύστημα δεν έχει ικανότητα παραγωγής οστού.

β): Είναι πλέον κοινώς αποδεκτό ότι οποιαδήποτε εστία παραγωγής νεοπλασματικού οστού ορίζει το οστεοσάρκωμα. Γιατί αυτό το αξίωμα θα έπρεπε ξαφνικά ν' αλλάξει, επειδή μερικά αναπλαστικά κύτταρα περιέχουν λιπίδια μέσα στο κυτταρόπλασμά τους και μπορούν να φαγοκυτταρώσουν άλλα κύτταρα;

γ): Σε περιπτώσεις όπου πρωτοπαθές κακοήθες ιστιοκύτωμα των οστών έχει διαγνωσθεί, παρά την παρουσία εστιών νεοπλασματικού οστού, το αποτέλεσμα των βιοψιών των πνευμονικών μεταστάσεων αποκάλυψαν μάζες νεοπλασματικού οστεοειδούς και οστού. Οι ίδιοι παθολογοανατόμοι που στην αρχή είχανε διαγνώσει κακοήθες ινώδες ιστιοκύτωμα άλλαξαν την αρχική τους διάγνωση σε οστεοσάρκωμα.

Οι περισσότεροι παθολογοανατόμοι πιστεύουν ότι το κακοήθες ινώδες ιστιοκύτωμα είναι τελείως διαφορετικό από το οστεοσάρκωμα και γενικά έχει καλύτερη πρόγνωση. Το οστεοσάρκωμα εν είδει κακοήθους ινώδους ιστιοκυτώματος όμως συμπεριφέρεται με τον ίδιο βαθμό επιθετικότητας όπως και οι κλασικές μορφές οστεοσαρκώματος. Υπάρχει μία μικρή πιθανότητα ν' αναπτύσσεται με κάπως πιο αργό ρυθμό. Με περισσότερη προσοχή στις ακτινογραφικές λεπτομέρειες η σωστή διάγνωση μπορεί να γίνει ακόμα πιο συχνά (1, 2).

9ον) Οστεοσάρκωμα εν είδει ανευρυσματικής οστικής κύστης-Τελαγγειεκτατικό οστεοσάρκωμα

Αυτή η ποικιλία οστεοσαρκώματος είναι η πιο θανατηφόρα και δυστυχώς η πιο δύσκολη να διαγνωσθεί. Ένας λόγος γι' αυτή τη δυσκολία είναι ότι τα νεοπλασματικά κύτταρα δε δείχνουν σαφή αναπλασία. Παρά τη φαινομενική τους αθωότητα όμως είναι ιδιαίτερα αναπλαστικά και πολύ δύσκολο να αναγνωρισθούν στις περισσότερες περιπτώσεις. Το πρόβλημα αναγνώρισης οφείλεται σε τρεις λόγους. α) Συνήθως συγκαλύπτονται από εξαιρετικά μεγάλα ποσά αιμορραγίας και νεκρώσεως. β)

Πολλά από τα κύτταρα είναι εκφυλισμένα, νεκρωτικά ή ισχαιμικά και γ) επικαλύπτονται λόγω της εγκολπωμάτωσής τους από καλοήθη αντιδραστικά κύτταρα των τοιχωμάτων μίας ανευρυσματικής οστικής κύστης. Λόγω αυτών των ιστολογικών γνωρισμάτων η βλάβη μπορεί να διαγνωσθεί ως αιμορραγία σε μία απλή οστική κύστη ή μια καλοήθη ανευρυσματική κύστη, ή μετατραυματική βλάβη ή άλλη εξίσου αθώα παθολογική οντότητα.

Η βλάβη πάντα εμφανίζεται ως λυτική στις απλές ακτινογραφίες. Σε περίπου 30% των ασθενών συνδυάζεται με εστιακή πλήρη καταστροφή του φλοιού, διηθητικό πρότυπο και περιοστική αντίδραση. Κατά την παρουσίασή τους στο γιατρό οι περισσότεροι ασθενείς έχουν βλάβες σε προχωρημένα στάδια όπου η οστική καταστροφή συνδυάζεται με την παρουσία μάζας στα μαλακά μόρια. Λόγω της έλλειψης οστικής παραγωγής από τον όγκο η απεικόνιση της μάζας στα μαλακά μόρια απαιτεί τη χρήση αξονικής ή μαγνητικής τομογραφίας. Η ακτινολογική διαφορική διάγνωση πρέπει να γίνει από μία απλή οστική κύστη ή μία ανευρυσματική οστική κύστη. Αυτές οι βλάβες εμφανίζουν οστική επέκταση ή διάταση ή μία συνεχή παρυφή περιοστικού νέου οστού. Εάν αυτά τα ευρήματα είναι παρόντα, μπορούν να διευκολύνουν τη διαφορική διάγνωση. Το τελαγγειεκτατικό οστεοσάρκωμα και λιγότερο συχνά η ανευρυσματική οστική κύστη μπορεί να δείξουν τρίγωνο Codman. Το γεγονός ότι το τελαγγειεκτατικό οστεοσάρκωμα απαντάται περισσότερο στη μετάφυση των μακρών οστών δεν είναι ιδιαίτερα χρήσιμο, γιατί και η απλή και η ανευρυσματική οστική κύστη εμφανίζονται επίσης στις μεταφύσεις.

Υπάρχουν διάφοροι τύποι τελαγγειεκτατικού οστεοσαρκώματος.

Α) Νεκρωτικός και αιμορραγικός τύπος, (περίπου στο 70% των περιπτώσεων) όπου παρατηρείται έντονη αιμορραγία και νέκρωση. Μακροσκοπικά αυτοί οι όγκοι εμφανίζονται σαν σκουρόχρωμα πήγματα αίματος, μεταξύ των οποίων υπάρχει ένα δίκτυο λεπτών ινωδών τοιχωμάτων. Σχεδόν όλα τα κύτταρα που σχηματίζουν τη βλάβη είναι κακοήθη, αλλά μόνο λίγα επιζώντα νεοπλασματικά κύτταρα φαίνονται κατά την εξέταση λόγω της μαζικής αιμορραγίας και νεκρώσεως. Είναι απαραίτητο να εξετασθούν πολλές περιοχές του όγκου με το μικροσκόπιο, ώστε να βρεθούν λίγα μεμονωμένα κύτταρα ή μικρές συγκεντρώσεις κυττάρων που επιβιώνουν και να εκτιμηθεί ο υψηλός βαθμός αναπλασίας του νεοπλάσματος. Η διάγνωση αυτής της ποικιλίας του τελαγγειεκτατικού οστεοσαρκώματος είναι πολύ δύσκολη για διάφορους λόγους. Πρώτον λόγω της αιμορραγίας ο παθολογοανατόμος αποδίδει την όλη βλάβη σε κάποιο ασύνηθες αιμορραγικό επεισόδιο, ή ερμηνεύει τη νέκρωση ως πήγμα αίματος. Δεύτερον, τα λίγα νεοπλασματικά κύτταρα που επιβιώνουν είναι δύσκολο να εντοπισθούν λόγω του περιορισμένου τους αριθμού. Τρίτον, ο παθολογοανατόμος αποτυγχάνει να αναγνωρίσει ότι ένας όγκος υψηλού βαθμού κακοήθειας μπορεί να στερείται μεγάλου αριθμού εμφανώς νεοπλασματικών κυττάρων. Τα προβλήματα αυτά προκύπτουν ως αποτέλεσμα της σπανιότητας αυτού του σαρκώματος και ως αποτέλεσμα της έλλειψης πείρας των περισσότερων παθολογοανατόμων σ' αυτούς τούς όγκους. Οι περισσότεροι παθολογοανατόμοι δεν έχουν δεί ούτε μία περίπτωση τελαγγειεκτατικού οστεοσαρκώματος. Αυτός ο όγκος συνήθως παράγει ελάχιστο ποσό νεοπλασματικού οστεοειδούς και ακόμα λιγότερο νεοπλασματικό οστούν. Ως γενικός κανόνας, όταν μια λυτική βλάβη απεικονίζεται σε απλή ακτινογραφία και η μακροσκοπική και μικροσκοπική εξέταση αποκαλύπτουν αιμορραγία και νέκρωση το τελαγγειεκτατικό οστεοσάρκωμα πάντα θα πρέπει να περιλαμβάνεται στη διαφορική διάγνωση και ο παθολογοανατόμος θα πρέπει να ψάχνει επιμελώς για αναπλαστικά κύτταρα. Οι καλοήθεις ανευρυσματικές οστικές κύστεις πάρα πολύ σπάνια δείχνουν εκτεταμένη νέκρωση. Οι περισσότερες ανευρυσματικές οστικές κύστεις, οι οποίες στη μικροσκοπική ανάλυση απεκάλυψαν μεγάλες περιοχές νεκρώσεως, έχουν αποδειχθεί όλες τελαγγειεκτατικά οστεοσαρκώματα.

Β) Τελαγγειεκτατικό οστεοσάρκωμα του τύπου της κακοήθους ανευρυσματικής οστικής κύστης. Αυτή η υποποικιλία αποτελεί περίπου το 30% των τελαγγειεκτατικών οστεοσαρκωμάτων. Σ' αυτή την υποποικιλία ο όγκος συνδυάζεται με ένα τυπικό πρότυπο ανευρυσματικής οστικής κύστης.Η μακροσκοπική εμφάνιση είναι παρόμοια με ανευρυσματική οστική κύστη. Η διαφορά μεταξύ αυτής της υποποικιλίας και της νεκρωτικής και αιμορραγικής είναι ότι τα τοιχώματα σ' αυτή τη βλάβη είναι παχύτερα και η νέκρωση γενικώς είναι απούσα ή ελάχιστη. Οι περισσότερες ανευρυσματικές οστικές κύστεις είναι καλοήθεις, επειδή είναι αρτηριοφλεβώδεις δυσπλασίες που προκαλούνται είτε από τραύμα ή από κάποιο καλοήθη όγκο, όπως την ινώδη δυσπλασία,το χονδροβλάστωμα και άλλους καλοήθεις πρωτοπαθείς όγκους των οστών. Σε εξαιρετικές περιπτώσεις πάντως αυτές οι αρτηριοφλεφώδεις δυσπλασίες μπορεί να παραχθούν ως αποτέλεσμα της εμφάνισης ενός οστεοσαρκώματος υψηλού βαθμού κακοήθειας. Είναι χαρακτηριστικό ότι το τελαγγειεκτατικό οστεοσάρκωμα ονομαζόταν στις αρχές του αιώνα κακοήθες οστικό ανεύρυσμα. Λογικά αυτή η υποποικιλία παρουσιάζει ευρήματα παρόμοια μ' αυτά της οστικής ανευρυσματικής κύστης. Παρατηρούνται πολλαπλά, παχιά (10 με 20 κύτταρα) τοιχώματα. Στο χώρο μεταξύ των τοιχωμάτων μπορεί να φανεί αιμορραγία. Τα τοιχώματα της κακοήθους ανευρυσματικής οστικής κύστης μπορεί να περιέχουν πολυάριθμα κακοήθη κύτταρα που διευκολύνουν τη διάγνωση ή τα αναπλαστικά κύτταρα

μπορεί να είναι πολύ σπάνια κάτι που δυσκολεύει τη διάγνωση. Η κακοήθης οστική ανευρυσματική κύστη περιέχει λιγότερες περιοχές με νέκρωση, εάν συγκριθεί με την αιμορραγική και νεκρωτική υποποικιλία .

Πριν την εποχή της χημειοθεραπείας το τελαγγειεκτατικό οστεοσάρκωμα ήταν η πιο θανατηφόρα μορφή των ποικιλιών του οστεοσαρκώματος. Σε μια μελέτη της Mayo clinic από 25 ασθενείς με τελαγγειεκτατικό οστεοσάρκωμα οι 23 είχαν πεθάνει λόγω της νόσου. Σε μία μελέτη του 1982 οι Huvos και οι συνεργάτες του ανέφεραν 124 περιπτώσεις τελαγγειεκτατικού οστεοσαρκώματος, ένας αριθμός που αποτελεί το 11% όλων των οστεοσαρκωμάτων που θεραπεύτηκαν στη μονάδα τους. Αυτός ο αριθμός είναι σημαντικά υψηλότερος από 2,5%, συχνότητα που έχει αναφερθεί από τη Mayo clinic. Μεγάλη διαφορά στη συχνότητα του τελαγγειεκτατικού οστεοσαρκώματος παρατηρείται και μεταξύ άλλων σειρών. Μία μελέτη από τη Σουηδία ανέφερε μόνο ένα τελαγγειεκτατικό οστεοσάρκωμα μεταξύ 242 περιπτώσεων υψηλού βαθμού κακοήθειας ενδομυελικών οστεοσαρκωμάτων (συχνότητα 0,4%). Είναι πολύ σημαντικό ότι η πενταετής επιβίωση αυτής της μορφής του οστεοσαρκώματος έχει βελτιωθεί σημαντικά με τη χρήση χημειοθεραπείας. Μετά χημειοθεραπεία όλες οι ποικιλίες οστεοσαρκωμάτων αναπτύσσουν μαζική αιμορραγία και νέκρωση, μία εικόνα που μιμείται αυτή του τελαγγειεκτατικού οστεοσαρκώματος. Η διάγνωση του τελαγγειεκτατικού οστεοσαρκώματος πρέπει να γίνει λοιπόν πριν τη χρήση χημειοθεραπείας (1, 2).

10ον) Μικροκυτταρικό (ως σάρκωμα Ewing) οστεοσάρκωμα

Περίπου 1% των οστεοσαρκωμάτων χαρακτηρίζεται από ομάδες μικρών κυττάρων που έχουν περίπου το ίδιο μέγεθος και σχήμα όπως αυτά που παρατηρούνται στο σάρκωμα Ewing. Αυτού του είδους τα οστεοσαρκώματα πρέπει να διαφοροδιαγνωσθούν από καλοήθεις ή κακοήθεις όγκους όπως το σάρκωμα Ewing, χονδροσάρκωμα, χονδροβλάστωμα, λιποσάρκωμα, και μεταστατικό νευροβλάστωμα. Συνήθως υπάρχουν μικρές εστίες οστεοειδούς και νεοπλασματικού οστού μεταξύ των κακοήθων κυττάρων. Περιστασιακά μπορούν να παρουσιασθούν μικρές εστίες νεοπλασματικού χόνδρου. Αυτές οι εστίες μπορεί να δημιουργήσουν σύγχυση με χονδροσάρκωμα. Στο χονδροσάρκωμα πάντως δεν παρατηρείται νεοπλασματική παραγωγή οστού. Χωρίς χημειοθεραπεία, αυτού του είδους το οστεοσάρκωμα έχει κακή πρόγνωση. Με χημειοθεραπεία η πρόγνωση βελτιώνεται σημαντικά. Πάντως σύμφωνα με την εμπειρία του Rosen και των συναδέλφων του το μικροκυτταρικό οστεοσάρκωμα δεν απαντά καλά στα συνήθη χημειοθεραπευτικά σχήματα (1, 2, 54, 55, 56).

11ον) Γιγαντοκυτταρικό οστεοσάρκωμα (ως γιγαντοκυτταρικός όγκος)

Τα περισσότερα οστεοσαρκώματα αυτής της ποικιλίας περιέχουν αιμορραγικές περιοχές και ομάδες λίγων καλοήθων γιγαντοκυττάρων που μοιάζουν με οστεοκλάστες. Στο 1 με 2% των περιπτώσεων αυτά τα γιγαντοκύτταρα είναι πολυάριθμα. Σε μικροσκοπική εξέταση η εικόνα μπορεί να είναι παρόμοια με το γιγαντοκυτταρικό όγκο που απαντάται στις επιφύσεις των μακρών οστών. Εάν τα σαρκωματικά κύτταρα παρουσιάζουν μικρό βαθμό αναπλαστικότητας, τότε μπορεί να γίνει λανθασμένη διάγνωση γιγαντοκυτταρικού όγκου. Εάν τα σαρκωματικά κύτταρα παρουσιάζουν υψηλού βαθμού αναπλασία, τότε μπορεί να γίνει λανθασμένη διάγνωση κακοήθους γιγαντοκυτταρικού όγκου. Σ' αυτά τα οστεοσαρκώματα υπάρχουν δύο κατηγορίες γιγαντοκυττάρων. Τα πρώτα είναι καλοήθη, προέρχονται από αντιδραστικά καλοήθη μονοκύτταρα και βρίσκονται μεταξύ των κακοήθων κυττάρων, τα δεύτερα είναι γιγαντοκύτταρα με αναπλασία που αναπτύσσονται από αναπλαστικά κύτταρα του στρώματος.

Ο τρόπος με τον οποίον αυτή η σπάνια ποικιλία οστεοσαρκώματος διαφοροδιαγιγνώσκεται από τον αληθή γιγαντοκυτταρικό όγκο έχει ως εξής:

Πρώτον η τοποθεσία. Στο 97% των περιπτώσεων ο γιγαντοκυτταρικός όγκος έχει το κέντρο του στην επίφυση ή την περιοχή μεταξύ επίφυσης και μετάφυσης. Μόνο 1% των οστεοσαρκωμάτων έχουν το κέντρο τους στην επίφυση.

Δεύτερον, η παρουσία τριγώνου Codman. Αυτό το σημείο σπάνια παρατηρείται σε αληθή γιγαντοκυτταρικό όγκο.

Τρίτον, οποιεσδήποτε ακτινοσκιερότητες μέσα στη βλάβη. Ο γιγαντοκυτταρικός όγκος είναι οστεοκλαστικός χωρίς παραγωγή οστού μέσα στη βλάβη. Το οστεοσάρκωμα εν είδει γιγαντοκυτταρικής κύστης χαρακτηρίζεται από περιοχές οστικής παραγωγής που μπορούν εύκολα να φανούν στις ακτινογραφίες. Αποτελέσματα της βιοψίας απ' αυτές τις περιοχές αναδεικνύουν συνήθως λιγότερα γιγαντοκύτταρα.

Τέταρτον, αναπλασία των κυττάρων του στρώματος. Αυτό είναι ένα από τα πιο σημαντικά και κρίσιμα ιστολογικά ευρήματα. Το άλλο είναι η παραγωγή νεοπλασματικού οστού ή οστεοειδούς από αυτά τα κύτταρα. Ο αριθμός των αναπλασματικών κυττάρων ανά περιοχή και ο βαθμός της αναπλασίας τους ποικίλει. Ευκολότερες περιπτώσεις είναι αυτές που χαρακτηρίζονται από πολυάριθμα σαφώς αναπλαστικά κύτταρα. Στις δύσκολες περιπτώσεις τα κύτταρα αυτά είναι λίγα και η αναπλασία

τους είναι πολύ ήπια. Όπως και στην περίπτωση του τελαγγειεκτατικού οστεοσαρκώματος τα αναπλαστικά κύτταρα στο οστεοσάρκωμα εν είδει γιγαντοκυτταρικού όγκου είναι δύσκολα να βρεθούν σε μια θάλασσα από αντιδραστικά κύτταρα τα οποία είναι παρόμοια με αυτά που βρίσκονται σ'έναν γιγαντοκυτταρικό όγκο.

Πέμπτον, νεοπλασματική παραγωγή οστού και οστεοειδούς. Η διάγνωση μπορεί να σιγουρευτεί, εάν βρεθεί, ότι τα αναπλαστικά κύτταρα σ' αυτόν τον όγκο παράγουν οστούν ή οστεοειδές. Στις περισσότερες περιπτώσεις υπάρχει ελάχιστη ή μέσου βαθμού παραγωγή οστεοειδούς και νεοπλασματικού οστού. Αντιδραστική παραγωγή οστεοειδούς και αντιδραστική παραγωγή οστού μπορούν επίσης να βρεθούν στο 40% των αληθών γιγαντοκυτταρικών όγκων. Η ανεύρεση κακοήθους νεοπλασματικού χόνδρου βοηθάει επίσης τη διάγνωση του οστεοσαρκώματος. Ο χόνδρος σπάνια εμφανίζεται σε αληθή γιγαντοκυτταρικό όγκο εκτός από την περιοχή του περιοστέου. Το οστεοσάρκωμα αυτό μπορεί επίσης να χαρακτηρίζεται από αρκετά περίεργα αναπλαστικά γιγαντοκύτταρα. Εάν το ποσό του κακοήθους νεοπλασματικού οστεοειδούς είναι ελάχιστο, τότε αυτή η μορφή γιγαντοκυτταρικού οστεοσαρκώματος μπορεί να χαρακτηρισθεί λανθασμένα ως κακοήθες ινώδες ιστιοκύτωμα (1, 2, 4).

12ον) Επιθηλιοειδές οστεοσάρκωμα

Μερικά οστεοσαρκώματα μπορεί να χαρακτηρίζονται από μεγάλα επιθηλιοειδή κύτταρα τα οποία μπορεί λανθασμένα να αποδοθούν σε μεταστατικό καρκίνωμα (1).

13ον) Οστεοσάρκωμα εν είδει χονδροβλαστώματος

Αυτή είναι άλλη μία πολύ σπάνια περίπτωση οστεοσαρκώματος που μπορεί να δυσκολέψει ακόμη και τους πιο έμπειρους παθολογοανατόμους. Ειδικές ιστολογικές μελέτες με τη χρήση της αλκαλικής φωσφατάσης μπορούν να διευκολύνουν τη διαφορική διάγνωση. Τα οστεοσαρκωματικά νεοπλασματικά κύτταρα είναι θετικά στην αλκαλική φωσφατάση, ενώ αντίθετα αληθείς ινοβλάστες ή χονδροβλάστες είναι αρνητικές (1, 2).

<u>Παθολογοανατομική διαφορική διάγνωση</u>

Οστικός πώρος

Σε σπάνιες περιπτώσεις ασθενείς με ατελή οστεογένεση σχηματίζουν μαζικό υπερπλαστικό καταγματικό πώρο που μπορεί να μιμηθεί το οστεοσάρκωμα. Πολύ σημαντικά για τη διαφορική διάγνωση είναι στοιχεία που σχετίζονται με τον υπερπλαστικό καταγματικό πώρο, όπως η παρουσία καταγματικής γραμμής που απεικονίζεται με την αξονική τομογραφία στις περιοχές με μαζική παραγωγή οστού, απουσία αναπλασίας κλπ (1, 2).

Οστεοβλάστωμα

Αυτή η βλάβη πολύ εύκολα μπερδεύεται με σκληρυντικό οστεοσάρκωμα και χαμηλού βαθμού κακοήθειας οστεοσάρκωμα εν είδει οστεοβλαστώματος, όπως έχει ήδη αναφερθεί (1, 2).

Ψευδοκακοήθες οστεοβλάστωμα

Αυτή είναι μια πολύ σπάνια οντότητα που χαρακτηρίζεται από περίεργα χαρακτηριστικά του πυρήνα που του προσομοιάζουν αναπλασία. Οι μιτώσεις απουσιάζουν και όλα τα άλλα κλινικά ακτινολογικά και ιστολογικά γνωρίσματα είναι τυπικά του οστεοβλαστώματος (1, 2).

Τοξικό οστεοβλάστωμα

Ακόμη μια εξαιρετικά σπάνια ποικιλία οστεοβλαστώματος κατά την οποία μια φλεγμονώδης απάντηση δημιουργείται γύρω από τη βλάβη. Η νόσος αυτή μπορεί να έχει ως αποτέλεσμα τη μαζική περιοστική παραγωγή οστού με διόγκωση του μέλους, έντονο πόνο, ανορεξία, πυρετό, υπεργάμμασφαιριναιμία, και υψηλής παροχής καρδιακή ανεπάρκεια (1, 2).

Ανευρυσματική οστική κύστη

Η ανευρυσματική οστική κύστη πολύ συχνά μπερδεύεται με το οστεοσάρκωμα όπως έχει ήδη αναφερθεί (1, 2).

Χονδροβλάστωμα

Πρωταρχικής σημασίας είναι η εντόπιση στην επίφυση, η οποία μόνο σπάνια μπορεί να συμβεί σε οστεοσάρκωμα. Το χονδροειδές πολύ συχνά μπορεί να μπερδευτεί με το οστεοειδές, γιατί οι χρωστικές ιδιότητες είναι παρόμοιες (1, 2).

Γιγαντοκυτταρικός όγκος της επίφυσης

Αυτή η βλάβη δύσκολα συγχέεται με το οστεοσάρκωμα, γιατί είναι πλούσια σε γιγαντοκυτταρικά κύτταρα. Ένα άλλο χρήσιμο διαφοροδιαγνωστικό σημείο είναι ότι το οστεοσάρκωμα σπάνια έχει το κέντρο του στην επίφυση (1, 2).

Σάρκωμα Ewing

Αυτή η βλάβη μπορεί εύκολα να μπερδευτεί με το μικροκυτταρικό οστεοσάρκωμα, αλλά δεν παρουσιάζει παραγωγή νεοπλασματικού οστεοειδούς ή νεοπλασματικού οστού (1, 2).

Χονδροσάρκωμα και ινοσάρκωμα

Σε γενικές γραμμές παρόλο που μία μεγάλη ποικιλία ιστολογικών ευρημάτων χαρακτηρίζει τα οστεοσαρκώματα το απαραίτητο κριτήριο που ορίζει αυτό το νεόπλασμα είναι η παρουσία σαρκωματώδους κυτταρικού πληθυσμού που παράγει απευθείας νεοπλασματικό οστού ή νεοπλασματικό οστεοειδές. Περίπου το 75% των οστεοσαρκωμάτων χαρακτηρίζεται από αυτά τα ιστολογικά ευρήματα ώστε να μπορεί να τεθεί η διάγνωση κατά τη μικροσκοπική εξέταση. Άλλο ένα 25% των όγκων έχουν μία συγκεχυμένη ιστολογική εικόνα και χρειάζεται προσεκτική ακτινολογική, κλινική και παθολογική συσχέτιση, ώστε να μπορέσει να γίνει η κατάλληλη διάγνωση.

Κατά τη διάγνωση των οστεοσαρκωμάτων λοιπόν είναι ιδιαίτερα σημαντικό ν' αναγνωρισθεί η νεοπλασματική παραγωγή οστού που προέρχεται απευθείας από τα νεοπλασματικά κύτταρα και να διακριθεί από αντιδραστική παραγωγή οστού που συσχετίζεται με καταγματικό πώρο ή περιοστική αντίδραση καθώς και την εναπόθεση χονδροειδούς θεμέλιας ουσίας, κολλαγόνου και ινικής, τα οποία μερικές φορές μπορούν να μιμούνται νεοπλασματικό οστεοειδές.

Δυστυχώς δεν υπάρχουν αξιόπιστες ιστοχημικές τεχνικές για να κάνουν αυτή τη διάκριση, είτε να ξεχωρίσουν την παραγωγή οστεοειδούς από ανώριμο χονδροειδές και κολλαγόνο ή να διαφοροδιαγνώσουν κακοήθες οστεοειδές από αντιδραστική οστική θεμέλια ουσία. Αυτό έχει σαν αποτέλεσμα το οστεοειδές που παράγεται απευθείας από τα νεοπλασματικά κύτταρα ν' αναγνωρίζεται εμμέσως λόγω του προτύπου κατανομής τους στον όγκο και της άμεσης συσχέτισής του με τον περιβάλλοντα πληθυσμό κυττάρων του στρώματος (1, 2).

Ειδικές Μελέτες

Εκτός από την εξέταση με τη χρώση αιμοτοξυλίνης και ηωσίνης και εμπέδωση του δείγματος σε παραφίνη, μπορεί να ενδείκνυνται επιπρόσθετες δοκιμασίες του δείγματος του ιστού. Επειδή η λοίμωξη πολύ συχνά παρερμηνεύται ως όγκος, ή και το αντίστροφο, αποτελεί καλή ιδέα να στέλνεται τμήμα της βιοψίας για μικροβιολογική καλλιέργεια (αερόβια, αναερόβια, μυκητολογική, οξεάντοχοι βάκιλοι).

Η εξέταση με το ηλεκτρονικό μικροσκόπιο είναι ένα σημαντικό διαγνωστικό εργαλείο για τη διάγνωση των πρωτοπαθών οστικών όγκων και σ' αυτή τη περίπτωση ένα μέρος του ιστού που έχει ληφθεί από τη βιοψία θα πρέπει να τοποθετηθεί σε μονιμοποιητικό διάλυμα γλουταραλδεύδης αντί για φορμαλδεύδη. Οι ανοσοϊστοχημικές μελέτες έχουν επίσης γίνει πολύ χρήσιμες στη διαφορική διάγνωση μεταξύ των πολλών τύπων των οστικών όγκων. Μερικοί ανοσολογικοί δείκτες μπορούν να χρησιμοποιηθούν μόνο σε δείγματα ταχείας βιοψίας. Για αυτούς του λόγους η καλή επικοινωνία με τον παθολογοανατόμο κατά τη διάρκεια της βιοψίας είναι απαραίτητη (1, 2).

Ηλεκτρονική Μικροσκόπηση

Η χρήση του ηλεκτρονικού μικροσκοπίου για την εξέταση φυσιολογικών και νεοπλασματικών ιστών επέκτεινε τη μορφολογική ταξινόμηση σε υποκυτταρικό επίπεδο στη δεκαετία του 60. Με αυτό τον τρόπο επετεύχθη οριστική ταξινόμηση πολλών όγκων που στερούνταν διακριτών ιστολογικών χαρακτηριστικών. Παρόλες τις προόδους αδιαφοροποίητοι όγκοι συχνά χάνουν τα χαρακτηριστικά πάνω στα οποία βασίζεται αυτή η ταξινόμηση. Παρόλο που οι άμεσες βιοχημικές και μοριακές τεχνικές έχουν κατά κάποιο τρόπο υποκαταστήσει το ηλεκτρονικό μικροσκόπιο στην εκτίμηση πολλών όγκων, το ηλεκτρονικό μικροσκόπιο συνεχίζει να αποτελεί μια χρήσιμη δοκιμασία, όταν οι άμεσες βιοχημικές μελέτες είναι μη ικανοποιητικές. Για παράδειγμα ο Fischer το 1990 βρήκε ότι το 58% των κακοήθων όγκων των περιφερικών νεύρων στερούταν της πρωτεΐνης S 100, αλλά είχαν διαγνωστικά ευρήματα με το ηλεκτρονικό μικροσκόπιο. Η ηλεκτρονική μικροσκόπηση είναι περισσότερο χρήσιμη, όταν γίνεται μέσα στο πλαίσιο μιας ειδικής διαφορικής διάγνωσης (1, 2).

Ανοσοϊστοχημεία

Οι ανοσοϊστοχημικές μέθοδοι έχουν ευκολύνει πάρα πολύ τους παθολογοανατόμους

στην ταξινόμηση των αδιαφοροποίητων νεοπλασμάτων. Αυτή η ταξινόμηση βασίζεται στην υπόθεση ότι οι όγκοι παράγουν πολλές από τις πρωτεϊνες και εκφράζουν πολλά από τα αντιγόνα που είναι χαρακτηριστικά των κυττάρων καταγωγής του όγκου. Αυτό είναι σε γενικές γραμμές αληθές, σε καλά διαφοροποιημένους όγκους. Καθώς τα κύτταρα γίνονται περισσότερο αδιαφοροποίητα και συνεπώς πιο δύσκολο να αναγνωρισθούν με το κοινό μικροσκόπιο, τείνουν να εκφράζουν λιγότερα από τα χαρακτηριστικά αντιγόνα των κυττάρων από τα οποία προέρχονται.
Επίσης υπάρχουν κατηγορίες μεσεγχυματικών όγκων που δεν μπορούν να αποδοθούν σε μία καθορισμένη κυτταρική σειρά. Η συσχέτιση με μια κυτταρική σειρά γίνεται λόγω της ανοσοϊστοχημικής ανίχνευσης ενός αντιγόνου χαρακτηριστικού για τη δεδομένη κυτταρική σειρά. Ένας μεγάλος αριθμός αντισωμάτων, που αντιδρούν με αυτά τα αντιγόνα, διατίθεται τώρα στην αγορά. και χρησιμοποιείται στη βιοδιαγνωστική παθολογία. Τα περισσότερα απ' αυτά είναι μονοκλωνικά αντισώματα.

Τα μονοκλωνικά αντισώματα είναι πολύ ειδικά και κατευθύνονται εναντίον ενός απλού επιτόπου, της πρωτεϊνης ή του υποστρώματος που βρίσκεται υπό εξέταση. Η συνήθης μονιμοποίηση των χειρουργικών δειγμάτων αλλοιώνει τα περισσότερα αντιγόνα και πολλά μονοκλωνικά αντισώματα χάνουν τη αντιδραστικότητά τους σε μονιμοποιημένα υλικά λόγω της μεταβολής των επιτόπων. Επιπρόσθετα περισσότερα από ένα αντιγόνα μπορεί να περιέχουν ένα ιδιαίτερο επιτόπιο, ώστε το αντίσωμα θα πρέπει να χαρακτηρισθεί προσεκτικά και να αναγνωρισθεί τυχών διασταυρούμενη αντιδραστικότητα. Με τη πάροδο του χρόνου έχουν παραχθεί μονοκλωνικά αντισώματα που αντιδρούν με τα περισσότερα από τα συνήθη αντιγόνα που βρίσκονται σε μονιμοποιημένους ιστούς. Μια εξαίρεση είναι τα αντιγόνα επιφανείας όπως τα αντιγόνα για τα Τ λεμφοκύτταρα , τα οποία συνήθως απαιτούν ανοσοϊστοχημεία με υλικό το οποίο έχει υποστεί ψύξη.

Πολυκλωνικοί αντιοροί που συνήθως παράγονται σε κουνέλια, έχουν αντιδραστικότητα με έναν αριθμό επιτόπιων προς το αντιγόνο για το οποίο έχουν παραχθεί. Τα αντισώματα αυτά είναι πολύ ευαίσθητα και τείνουν να διατηρούν την αντιδραστικότητά τους σε μονιμοποιημένους ιστούς. Πρέπει όμως να σημειωθεί, ότι το ανοσοποιημένο ζώο έχει φυσιολογικά αντισώματα προς άλλες ουσίες και αυτά τα αντισώματα μπορούν να έχουν σαν αποτέλεσμα μη ειδική αντιδραστικότητα. Τα επίπεδα των αντισωμάτων που είναι παρόντα στον ορό του πειραματόζωου διαφέρουν με το χρόνο και η παραγωγή ενός πολυκλωνικού αντιορού περιορίζεται από το μέγεθος και το διάστημα επιβίωσης του ανοσοποιημένου πειραματόζωου.

Διάφορες ανοσοενζυμικές μέθοδοι και διάφορα συστήματα ανίχνευσης ενζύμων είναι διαθέσιμα στο εμπόριο. Ανεξάρτητα από αυτό που θα επιλεχθεί ο σκοπός είναι να εντοπισθούν όσο το δυνατόν περισσότερα μόρια από το ένζυμο ανίχνευσης στην περιοχή του αντιγόνου που εξετάζεται. Σε γενικές γραμμές το ειδικό πρωτογενές αντίσωμα ακολουθείται από ένα ή περισσότερα στάδια ενίσχυσης. Η αναλογία του ενζύμου προς το αντιγόνο αυξάνεται σε κάθε στάδιο. Οι δύο μέθοδοι που χρησιμοποιούνται πιο συχνά είναι η υπεροξειδάση και αντυπεροξειδάση και αβιδίνη-βιοτίνη. Αυτές οι δύο μέθοδοι έχουν δύο επίπεδα ενίσχυσης και είναι συγκρινόμενης ευαισθησίας. Το παράγωγο της αντίδρασης του ενζύμου με το υπόστρωμά του είναι ένα αδιάλυτο ίζημα που επιτρέπει οπτική επικέντρωση του αντιγόνου. Συστήματα ανίχνευσης ενζύμων περιλαμβάνουν την υπεροξειδάση, αλκαλική φωσφατάση και την οξειδάση της γλυκόζης. Η κατάλληλη επιλογή ενός γενικού συστήματος ανίχνευσης εξαρτάται από το ενδογενές ενζυμικό περιεχόμενο του ιστού που βρίσκεται υπό εξέταση. Για παράδειγμα ιστοί με μεγάλα ποσά ενδογενούς υπεροξειδάσης, όπως ο μυελός των οστών, εξετάζονται καλύτερα με μεθόδους αλκαλικής φωσφατάσης. Ιστοί με μεγάλα ποσά δραστηριότητας αλκαλικής φωσφατάσης, όπως ο πλακούντας και το λεπτό έντερο, εξετάζονται καλλίτερα με μεθόδους υπεροξειδάσης.

Η φορμαλίνη και η φορμαλδεύδη είναι τα σύνηθη σταθεροποιητικά μέσα στα περισσότερα εργαστήρια παθολογοανατομίας, αλλά καταστρέφουν την αντιδραστικότητα πολλών αντιγόνων. Η απώλεια της αντιδραστικότητας είναι ανάλογη με το χρόνο της μονιμοποίησης και αυτό έχει ως αποτέλεσμα, ιστοί που έχουν αποθηκευθεί σε φορμαλίνη για μακρά χρονικά διαστήματα να είναι ακατάλληλοι για ανοσοϊστοχημεία. Ο ιδεώδης χρόνος για μονιμοποίηση με φορμαλίνη είναι συνήθως οκτώ (8) με είκοσι τέσσερις (24) ώρες. Η πρωτεώλυση παθολογικών τομών με τη χρήση θρυψίνης, πεψίνης και άλλων ενζύμων πριν από την ανοσοϊστοχημεία έχει αποβεί επιτυχής στην αποκατάσταση αντιδραστικότητας για πολλά αντιγόνα. Πρόσφατα, επεξεργασία με μικροκύματα είτε σε διαλύματα με βαρέα μέταλλα ή με κιτρικά ρυθμιστικά διαλύματα έχει δείξει να αποκαθιστά την αντιδραστικότητα για τα περισσότερα αντιγόνα και η μέθοδος αυτή γίνεται μέσο επιλογής με την αποκατάσταση των περισσότερων αντιγόνων.

Διάφοροι τύποι αντιγόνων είναι χρήσιμοι στη διαγνωστική παθολογοανατομία. Ο κυτταροσκελετός αποτελεί μία κυτταρική δομή με διαφορετικές ομάδες ινιδίων. Οι ομάδες αυτές χαρακτηρίζουν ειδικούς τύπους κυττάρων. Παραδείγματος χάριν η κυτοκερατίνη παρατηρείται στα επιθήλια, η δεσμίνη στους μύες, η λιμιντίνη σε μεσεγχυματικά κύτταρα, η νευροφιλαμίνη σε νευρώνες

κλπ. Οι όγκοι συνήθως εκφράζουν τα ινίδια του κυττάρου καταγωγής τους παρόλο που η έκφραση ενός δεύτερου ή ακόμη και τρίτου ενδιάμεσου ινιδίου μπορεί να βρεθεί σε αδιαφοροποίητους όγκους (1, 2).

Κυτταρογενετική Ανάλυση

Κυτταρογενετικές ανωμαλίες σε κακοήθεις όγκους έχουν διαγνωσθεί πάνω από τριάντα (30) χρόνια, αλλά μόνο πρόσφατα έχει περιγραφεί ένας αριθμός από χαρακτηριστικές ανωμαλίες σε μεσεγχυματικούς όγκους. Αυτό οφείλεται εν μέρει στην σπανιότητα του υλικού στις περισσότερες μονάδες και στις ειδικές τεχνικές που απαιτούνται. Οι περισσότεροι μεσεγχυματικοί όγκοι περιέχουν χρωμοσωμικές ανωμαλίες και σε πολλές περιπτώσεις αυτές οι ανωμαλίες μπορεί να είναι χαρακτηριστικές.Στις περισσότερες περιπτώσεις πάντως είναι μη ειδικές.
Οι χρωμοσωμικές ανωμαλίες είναι χρήσιμες στην ταξινόμηση των όγκων, όταν η απλή μικροσκόπηση, οι ανοσοϊστοχημικές μελέτες και η ηλεκτρονική μικροσκόπηση δεν μπορούν να βοηθήσουν. Οι χρωμοσωμικές τοποθεσίες, όπου συμβαίνουν αυτές οι ανωμαλίες πιθανόν να εμπλέκονται στην ογκογένεση και δίνουν μ΄αυτό τον τρόπο περισσότερες πληροφορίες για την βιολογία του όγκου. Η μετατόπιση 11:22 βρίσκεται στο 90% των σαρκωμάτων Ewing και των πρωτογενών νευροεξωδερμικών όγκων. Το σάρκωμα από καθαρά κύτταρα που ονομάζεται και μελάνωμα των μαλακών μορίων είναι ιστολογικά δυσδιάκριτο από το κακοήθες μελάνωμα αλλά έχει μία μετατόπιση μεταξύ των χρωμοσωμάτων 12 και 22 που το διακρίνει από το δερματικό μελάνωμα (1, 2).

Βιοψία

Η αντιμετώπιση των όγκων του μυοσκελετικού συστήματος απαιτεί στενή συνεργασία διαφόρων ειδικών. Εκτός από το χειρουργό, ο ακτινολόγος και ο παθολογοανατόμος παίζουν ένα πρωτεύοντα ρόλο στο σχεδιασμό της βιοψίας. Με βάση τη διαφορική διάγνωση, πριν τη βιοψία θα πρέπει να γίνει συζήτηση μεταξύ του ορθοπαιδικού χειρουργού, ακτινολόγου και παθολογοανατόμου. Ο κλινικός ιατρός, που είναι τελικά υπεύθυνος για τη φροντίδα του ασθενούς πρέπει να έχει πλήρη γνώση της κλινικής και ακτινολογικής συμπεριφορά του όγκου (42, 57, 58, 59).

Άλλες οστικές βλάβες, πλήν όγκων, μπορούν να προκαλέσουν εστιακές ανωμαλίες στις απλές ακτινογραφίες. Αυτές περιλαμβάνουν τραύμα, μεταβολική οστική πάθηση, κυκλοφορικές διαταραχές των οστών, και οστικές φλεγμονές (41).

Εάν υπάρχει υποψία παρουσίας οστικού όγκου, αυτός θα πρέπει να ταξινομηθεί σε μία από τρείς κύριες διαγνωστικές κατηγορίες. Πρώτον, καλοήθης οστικός όγκος. Δεύτερον, κακοήθης πρωτογενής οστικός όγκος. Τρίτον, μεταστατικός οστικός όγκος. Οι μέθοδοι κατά τη διάγνωση και σταδιοποίηση του όγκου είναι λιγότερο χρήσιμες εάν εφαρμοσθούν μετά τη βιοψία. Μετά τη βιοψία και η αξονική και μαγνητική τομογραφία παρέχουν λιγότερες πληροφορίες για την έκταση και τη φύση της τοπικής νόσου (42).

Σχεδιασμός της βιοψίας

Κατά τη διενέργεια της βιοψίας μπορεί να γίνει διασπορά των νεοπλασματικών κυττάρων γι' αυτό και η απόφαση για το πως θα διενεργηθεί η βιοψία είναι κρίσιμη.

Η βιοψία, όταν γίνεται σωστά, πρέπει να βρίσκεται σε μία τοποθεσία όπου μπορεί να εξαιρεθεί πλήρως μαζί με τον κακοήθη όγκο κατά τη ριζική χειρουργική εξαίρεση του όγκου. Στις μέρες μας, όπου γίνονται λιγότεροι ακρωτηριασμοί και περισσότερες εξαιρέσεις του όγκου με διατήρηση του μέλους, η τοποθέτηση της βιοψίας γίνεται ακόμα πιο κρίσιμη. Ένας ανεπιθύμητος ακρωτηριασμός μπορεί να χρειαστεί, εάν η τοποθέτηση της βιοψίας αποκλείει εξαίρεση της βιοψίας μαζί με τον όγκο. Η βιοψία θα πρέπει επίσης να σχεδιασθεί με δεδομένο, ότι υπάρχει περίπτωση να πραγματοποιηθούν διάφορα εναλλακτικά χειρουργικά σχέδια. Η γνώση αυτών των χειρουργικών εναλλακτικών λύσεων συνήθως βρίσκεται μόνο στους ορθοπαιδικούς χειρουργούς που έχουν χειρουργική και διαγνωστική εμπειρία με νεοπλάσματα του μυοσκελετικού συστήματος. Για να τοποθετηθεί κατάλληλα η βιοψία ο χειρουργός που την πραγματοποιεί θα πρέπει να είναι γνώστης συνήθων και μη συνήθων δερματικών κρημνών που χρησιμοποιούνται στοις ακρωτηριασμούς και πρέπει να γνωρίζει ποιες χειρουργικές τεχνικές χρειάζεται να γίνουν, ώστε να σωθεί ένα μέλος. Για να μπορεί να εφαρμοσθεί αυτή η γνώση ο χειρουργός χρειάζεται να γνωρίζει την πιθανή διάγνωση και την έκταση του όγκου και να έχει σχηματίσει ένα χειρουργικό πλάνο πριν διενεργήσει τη βιοψία. Εάν ο χειρουργός ασχολείται μόνο με το να αποκτήσει επαρκή ποσότητα ιστού για τη διάγνωση, χωρίς να σκεφτεί την πιθανή οριστική χειρουργική εξαίρεση του όγκου, είναι πολύ πιθανό να τοποθετήσει την

τομή σε ακατάλληλο σημείο, ελαχιστοποιώντας με αυτόν τον τρόπο την πιθανότητα να διενεργήσει μια επέμβαση που θα σώσει το μέλος ή ακόμη και να επιδεινώσει την πρόγνωση του ασθενούς. Με αυτό τον τρόπο δυσχεραίνει επίσης το έργο του ειδικού ορθοπαιδικού ογκολόγου στον οποίο ο άρρωστος θα μεταφερθεί μετά τη διενέργεια μιας ακατάλληλης βιοψίας (57, 59, 60, 61,).

Είναι δύσκολο να δώσει κανείς ειδικές οδηγίες για το πως θα πρέπει να διενεργείται η βιοψία. Εγκάρσιες τομές στα άκρα σχεδόν πάντα αντενδείκνυνται, γιατί δεν μπορούν να εξαιρεθούν εύκολα μαζί με τους όγκους, οι οποίοι συνήθως επεκτείνονται κατά μήκος του άκρου (είτε του οστού είτε των μυοαπονευρωτικών διαμερισμάτων). Γι' αυτό το λόγο στα άκρα θα πρέπει πάντα να γίνονται επιμήκεις τομές. Οι μεγάλες νευροαγγειακές δομές θα πρέπει να αποφεύγονται λόγω του κινδύνου διασποράς νεοπλασματικών κυττάρων κατά την διάρκεια της βιοψίας. Η διασπορά αυτή μπορεί να επιτάσσει εξαίρεση αυτών των δομών κατά τη διάρκεια της τελικής χειρουργικής αφαίρεσης του όγκου.

Η χειρουργική τομή για τη βιοψία δε θα πρέπει να διέρχεται μέσω ενός φυσιολογικού ανατομικού μυοσκελετικού διαμερίσματος ή αρθρώσεως για να φθάσει στο διαμέρισμα όπου βρίσκεται ο όγκος. Εάν γίνει αυτό, τότε γίνεται αναγκαίο να αφαιρεθούν και τα δύο διαμερίσματα κατά τη διενέργεια της οριστικής εξαίρεσης του όγκου (40, 41, 42).

Είδη βιοψίας

1ον) Εξαίρεση του όγκου «Θεραπευτική Βιοψία»

Αυτού του είδους οι βιοψίες αποτελούν σαφέστατη αντένδειξη, όταν υπάρχει έστω και η παραμικρότερη υποψία παρουσίας κακοήθους οστικού όγκου και δη οστεοσαρκώματος. Επιτρέπεται μόνο σε περιπτώσεις όπου ορισμένες διαγνώσεις είναι σαφέστατα τυπικές, όπως στην περίπτωση του οστεοειδούς οστεώματος ή του οστεοχονδρώματος. Σ' αυτές τις περιπτώσεις η εξαίρεση επιτρέπεται χωρίς βιοψία. Παρόλο που θα μπορούσε ν' αμφισβητηθεί ότι η αφαίρεση των οστεοειδών οστεωμάτων είναι απαραίτητη, αυτή είναι μία αποδεκτή πρακτική και αν εφαρμοστεί σωστά μπορεί να οδηγήσει σε ίαση της νόσου σε όλες τις περιπτώσεις. Η δεύτερη, περισσότερο αμφισβητήσιμη κλινική περίπτωση στην οποία πραγματοποιείται πρωτοπαθής εξαίρεση, είναι όταν η διάγνωση είναι σχεδόν σίγουρη και η βλάβη εντοπίζεται σ' ένα οστούν το οποίο μπορεί να εξαιρεθεί χωρίς σημαντικά λειτουργικά προβλήματα. Σ'αυτή τη περίπτωση η κλινική και ακτινολογική εικόνα θα πρέπει να δηλώνουν καλοήθη βλάβη και αυτή η βλάβη θα πρέπει να είναι μικρή. Παρόλο που δεν υπάρχει πλήρης συμφωνία για το πιο οστούν μπορεί πλήρως να εξαιρεθεί χωρίς σημαντικά λειτουργικά προβλήματα, οστά που θεωρούνται «αναλώσιμα» είναι οι πλευρές, η κλείδα, το λαγόνιο οστούν, η λαβή του στέρνου,το εγγύς και μέσο τριτημόριο της περόνης, ή ακόμα η εγγύς κερκίδα και η άπω ωλένη. Μόνο έμπειροι ορθοπεδικοί ογκολόγοι με εξαιρετική κλινική και ακτινολογική εμπειρία θα πρέπει να επιχειρούν την ολική εκτομή τέτοιων βλαβών. Παραδείγματα όγκων που μπορούν να εξαιρεθούν μ' αυτό τον τρόπο είναι οι γιγαντοκυτταρικοί όγκοι και τα χονδροβλαστώματα (41, 42).

2ον) Τμηματική Βιοψία

Εάν υπάρχει και η παραμικρή υποψία όσον αφορά την καλοήθεια ενός όγκου, θα πρέπει να διενεργείται τμηματική βιοψία. Αυτή μπορεί να επιχειρηθεί κλειστά ή ανοιχτά.

Α). Κλειστή Βιοψία

Εάν υπάρχει μεγάλη μάζα στα μαλακά μόρια που είναι εύκολα ψηλαφητή, τότε κλειστή βιοψία μπορεί να πραγματοποιηθεί με τοπική αναισθησία στα εξωτερικά ιατρεία. Η τεχνική γίνεται συνήθως με βελόνη TRU-CUT. Η διαγνωστική ακρίβεια αυτής της τεχνικής πλησιάζει το 96%. Εάν ο ασθενής δεν μπορεί να ανεχθεί τη βιοψία ή την τοπική αναισθησία ή εάν ο όγκος δεν είναι ψηλαφητός και χωρίς επέκταση στα μαλακά μόρια, τότε κλειστή βιοψία μπορεί να γίνει με ακτινογραφικό έλεγχο και γενική αναισθησία. Η κλειστή βιοψία οστικών βλαβών που επεκτείνονται στα μαλακά μόρια μπορεί να μειώσει το κόστος της βιοψίας και το χρόνο που χρειάζεται για τη διάγνωση. Επί πλέον για ασθενείς των οποίων το δέρμα δεν είναι σε καλή κατάσταση λόγω του ταχύτατα αναπτυσσόμενου όγκου, προβλήματα με την τομή (μετεγχειρητική φλεγμονή) αποφεύγονται (41, 42).

Μία κλειστή βιοψία προκαλεί μικρότερο οστικό έλλειμμα και μειώνει τον κίνδυνο ανάπτυξης παθολογικού κατάγματος δια της βιοψίας. Κατά τη διάρκεια της κλειστής βιοψίας καλό είναι να λαμβάνεται κυλινδρικό κομμάτι οστού. Με αυτό τον τρόπο ο παθολογοανατόμος μπορεί να εκτιμήσει καλύτερα την αρχιτεκτονική του ιστού. Επειδή πάντως το ποσό του ιστού που προσλαμβάνεται είναι περιορισμένο η μεταφορά αυτού του τεμαχίου ιστού θα πρέπει να σχεδιασθεί προσεκτικά και ένας έμπειρος παθολογοανατόμος θα πρέπει να πραγματοποιήσει την εξέτασή του. Ένας άλλος περιορισμός μιας τέτοιας βιοψίας είναι η αδυναμία να διενεργηθούν περισσότερο λεπτομερείς κλινικές ή εργαστηριακές δοκιμασίες του όγκου, όπως κυτταρογενετικές εξετάσεις ή κυτταρομετρία ροής (57, 60, 61, 62, 63, 64).

Η διαγνωστική ακρίβεια του βαθμού κακοήθειας του σαρκώματος είναι επίσης σημαντικά χαμηλότερη. Ένα περιορισμένο υλικό βιοψίας μπορεί να οδηγήσει σε μία υποεκτίμηση του ιστολογικού βαθμού κακοήθειας του όγκου. Επίσης παρά τον υψηλό βαθμό διαγνωστικής ακρίβειας μια μη διαγνωστική κλειστή βιοψία δε θα πρέπει να ερμηνεύεται ως αρνητική για την παρουσία κακοήθειας, επειδή το δείγμα μπορεί να προέρχεται από παρακείμενο φυσιολογικό ιστό ή από την ψευδοκάψα του όγκου. Όταν μία διάγνωση, όπως μεταστατική νόσος, λοίμωξη, ή τοπική υποτροπή αναμένεται με μεγάλο βαθμό σιγουριάς τότε η κλειστή βιοψία είναι η καλύτερη μέθοδος (57, 60, 61).

Σε ετερογενείς οστικούς όγκους η κλειστή οστική βιοψία μπορεί να παρουσιάσει προβλήματα λήψης αντιπροσωπευτικού υλικού και μια διαγνωστική πρόκληση ακόμα και στους πιο έμπειρους παθολογοανατόμους. Ανεπαρκές υλικό για τη διάγνωση έχει αναφερθεί στο 25% με 33 % των περιπτώσεων ακόμα και σε ιδρύματα με πολύ μεγάλη εμπειρία. Σε τέτοιες μονάδες ακόμα και όταν το δείγμα του ιστού είναι επαρκές, η διαγνωστική ακρίβεια είναι περίπου 80%. Η διαγνωστική ακρίβεια μπορεί να είναι χαμηλότερη για πρωτοπαθείς οστικούς όγκους και για ασθενείς με μη διαγνωστικές ακτινογραφίες (40, 41, 42).

Μια κλειστή βιοψία δε θα πρέπει να γίνεται από χειρουργό ο οποίος δεν είναι έμπειρος στο να φτάνει σε αποφάσεις σχετικά με τη χειρουργική αντιμετώπιση των κακοήθων όγκων. Ο χειρουργός πρέπει να είναι γνώστης ότι η διαδρομή βελόνης που διενέργησε κλειστή βιοψία αποτελεί δρόμο διασποράς νεοπλασματικών κυττάρων και θα πρέπει να εξαιρείται μαζί με τον όγκο. Η τοποθεσία εισόδου βελόνης στο δέρμα θα πρέπει να αναγνωρίζεται κατά τη διάρκεια της βιοψίας με τη χρήση διαφόρων χρωστικών είτε με τη χρήση ραμμάτων. Ο χειρουργός που θα πραγματοποιήσει την οριστική εξαίρεση του όγκου είναι ο καλύτερος γνώστης της θέσεως από την οποία διενεργήθηκε η κλειστή βιοψία (62, 63).

Κυτταρολογική εξέταση μπορεί επίσης να διενεργηθεί με απλή σύριγγα και βελόνη 18 G. Στην περίπτωση αυτή ο βαθμός ακρίβειας της διάγνωσης είναι σαφώς χαμηλότερος, λόγω του περιορισμένου όγκου ιστού που προσλαμβάνεται και της απώλειας πληροφοριών όσον αφορά την αρχιτεκτονική του ιστού. Όταν ενεργούνται κυτταρολογικές εξετάσεις σε βλάβες που κυτταρολογικά και ακτινολογικά είναι οστεοσαρκώματα, η ακρίβεια της κυτταρολογικής εξέτασης έχει αναφερθεί να πλησιάζει το 80%. Η κυτταρολογική εξέταση είναι περισσότερο χρήσιμη στην περίπτωση υποτροπής του όγκου στα μαλακά μόρια ή εξάπλωσής του στους λεμφαδένες (62, 63).

Β). Ανοικτή Βιοψία

Η ανοικτή βιοψία ενός όγκου απαιτεί τη χρήση ενός άσηπτου χειρουργείου. Κατά τη διενέργεια μίας οστικής βιοψίας θα πρέπει να δημιουργείται ένα οστικό παράθυρο στο φλοιό, ώστε να αποφεύγεται η δομική αποδυνάμωση του οστού (64). Η ανοιχτή βιοψία γίνεται με τη διενέργεια τομής και είναι πιο χρήσιμη, όταν δεν υπάρχει μάζα στα μαλακά μόρια. Κατά τη διενέργεια ανοιχτής βιοψίας ο χειρουργός μπορεί να αποκτήσει ένα σχετικά μεγάλο ποσό ιστού για διάγνωση. Το μεγαλύτερο παθολογοανατομικό δείγμα μπορεί να βοηθήσει ένα σχετικά άπειρο παθολογοανατόμο να κάνει μια πιο ακριβή διάγνωση. Αυτό είναι ένα πλεονέκτημα, επειδή τα πρωτοπαθή οστικά σαρκώματα είναι σπάνια. Μια ανοιχτή βιοψία μειώνει τις πιθανότητες ότι ένας όχι και τόσο έμπειρος χειρουργός θα κάνει λάθος παίρνοντας υλικό από φυσιολογικό ιστό (60, 61).

Πάντως θα πρέπει να αναφερθεί ότι οι κίνδυνοι, οι επιπλοκές και τα παρεπόμενα μίας λανθασμένης τοποθέτησης της χειρουργικής τομής αυξάνουν σημαντικά με μία ανοιχτή βιοψία εκτός και αν αυτή γίνει με επιδεξιότητα και γνώση. Μία ανοιχτή βιοψία έχει περισσότερες πιθανότητες να δημιουργήσει μετεγχειρητικό αιμάτωμα με διασπορά των νεοπλασματικών κυττάρων, περισσότερες πιθανότητες για μετεγχειρητική λοίμωξη και εάν ληφθεί υλικό από το οστούν, περισσότερες πιθανότητες για ανάπτυξη παθολογικού κατάγματος. Σε γενικές γραμμές μία βιοψία απαιτεί σχετικά απλές τεχνικές δεξιότητες, όμως οι αποφάσεις που σχετίζονται με τη διενέργεια της βιοψίας απαιτούν σημαντική σκέψη και εμπειρία. Χωρίς κατάλληλο σχεδιασμό η εκτέλεση της βιοψίας μπορεί πολύ συχνά να οδηγήσει σε ανεπιθύμητα αποτελέσματα στην πρόγνωση του ασθενούς και στις επιλογές της θεραπείας. Οι βιοψίες που έχουν διενεργηθεί με κακή τεχνική, που έχουν διενεργηθεί με ακατάλληλες τομές καί έχουν επιπλακεί με φλεγμονή ή αιματώματα μπορεί να υπονομεύσουν την ποιότητα της αντιμετώπισης του οστικού όγκου. Πριν τη βιοψία ο χειρουργός θα πρέπει να έχει δεδομένο ότι όλες οι διαγνωστικές εξετάσεις έχουν πραγματοποιηθεί και τα αποτελέσματά τους λεπτομερώς μελετηθεί. Η βιοψία έχει προγνωστική και θεραπευτική σημασία. Γι' αυτό το λόγο θα πρέπει να διενεργείται από το χειρουργό ο οποίος σχεδιάζει να επιτελέσει θεραπευτική εξαίρεση του όγκου (57, 60, 61).

3^{ον}). Ταχεία Βιοψία

Η τεχνική αυτή αναπτύχθηκε και τελειοποιήθηκε στη δεκαετία του 1950. Ικανοποιητικές τομές και χρώσεις με αιματοξυλίνη ηωσίνη μπορούν να ετοιμασθούν μέσα σε δέκα λεπτά από τα περισσότερα είδη ιστών. Η ακρίβεια της ταχείας βιοψίας σε μία μεγάλη πολυκεντρική μελέτη ήταν

περίπου 98%. Οι στατιστικές για όγκους των οστών και των μαλακών μορίων ως ξεχωριστή ομάδα φαίνονται να είναι παρόμοιες. Η ακρίβεια εξαρτάται από το εργαστήριο, τον παθολογοανατόμο και τον ιστό ο οποίος εξετάζεται. Υπάρχουν αρκετές αξιόλογες ενδείξεις για λήψη δείγματος προς ταχεία βιοψία.

Πρώτον να γίνει έλεγχος της επάρκειας του υλικού που έχει ληφθεί για βιοψία, ώστε να επιτευχθεί ιστολογική διάγνωση.

Δεύτερον να ελεγχθεί η επάρκεια της χειρουργικής εξαίρεσης.

Τρίτον να προγραμματισθούν οι διαγνωστικές εξετάσεις, οι οποίες απαιτούν ειδική προετοιμασία.

Τέταρτον να παραχθούν πληροφορίες κατά τη διάρκεια της εξέτασης και ει δυνατόν η διάγνωση, ώστε να εφαρμοσθεί άμεση χειρουργική εξαίρεση του όγκου ή άλλου είδους θεραπεία όπως για παράδειγμα η τοποθέτηση καθετήρα για μελλοντική χημειοθεραπεία. Όταν ελέγχεται η επάρκεια του δείγματος της βιοψίας και μόνο, μέρος του δείγματος του υλικού θα πρέπει στέλνεται για ταχεία βιοψία. Λόγω της ψύξης του υλικού που γίνεται κατά τη διενέργεια της ταχείας βιοψίας οι κρύσταλλοι πάγου που σχηματίζονται κάνουν το δείγμα του ιστού ακατάλληλο για κλασική ιστολογική διάγνωση. Εάν το διαθέσιμο υλικό βιοψίας είναι περιορισμένο, μία κυτταρολογική εξέταση μπορεί να σταλεί από το δείγμα αντί να γίνει η ταχεία βιοψία (40, 41, 42, 63).

Η παρουσία κακοήθων κυττάρων χωρίς σημαντικό βαθμό νέκρωσης υποδηλώνει ότι σημαντικό ποσό καρκινικών κυττάρων έχει ληφθεί με τη βιοψία. Η παρουσία όγκου στα όρια της χειρουργικής εξαίρεσης αυξάνει δραματικά τις πιθανότητες τοπικής υποτροπής της νόσου. Η επάρκεια της χειρουργικής παρυφής μπορεί να μελετηθεί κατά τον καλύτερο τρόπο σε άθικτο χειρουργικό παρασκεύασμα μετά από κατάλληλο προσανατολισμό του παρασκευάσματος. Η περιοχή όπου ο όγκος πλησιάζει πιο κοντά τη χειρουργική παρυφή αναγνωρίζεται μακροσκοπικά και εκτιμάται με ταχεία βιοψία. Άλλες σημαντικές ανατομικές δομές όπως τα νευροαγγειακά δεμάτια μπορούν επίσης να εκτιμηθούν με τη χρήση ταχείας βιοψίας. Επειδή κάθε ταχεία βιοψία απαιτεί περίπου δέκα λεπτά, προσεκτική εξέταση του χειρουργικού δείγματος προλαμβάνει άσκοπη παράταση της χειρουργικής επέμβασης (40, 41, 42).

Τεχνικές Λεπτομέρειες Βιοψίας (Άπω Μηριαίο και Εγγύς Κνήμη)

Η ανοιχτή βιοψία κατά την οποία τμήμα μόνο του όγκου αφαιρείται για διαγνωστικούς σκοπούς είναι η βιοψία που πραγματοποιείται συχνότερα. Εάν η προεγχειρητική διάγνωση είναι σχεδόν σίγουρη ή ο οστικός όγκος μικρός και ακτινολογικά καλοήθης, μία «θεραπευτική» βιοψία μπορεί να διενεργηθεί για διαγνωστικούς και θεραπευτικούς λόγους. Η διάγνωση του οστεοχονδρώματος βασίζεται συνήθως σε τέτοιου είδους «θεραπευτική» βιοψία.

Κατά τη διάρκεια της βιοψίας η προσοχή στις τεχνικές λεπτομέρειες είναι πολύ σημαντική για να ληφθεί δείγμα υψηλής ποιότητας και να μειωθεί η πιθανότητα διασποράς των νεοπλασματικών κυττάρων. Η τομή θα πρέπει να είναι σχετικά μικρή. Καθώς προσεγγίζεται η ψευδοκάψα του όγκου (όταν ο όγκος έχει επεκταθεί στα μαλακά μόρια) το χρώμα των μυών αλλάζει και γίνεται ωχρό από έντονα κόκκινο. Ο κακοήθης όγκος είναι συνήθως λευκός ή φαιός και η ψευδοκάψα του περιβάλλεται από μεγάλα διατεταμένα τριχοειδή αγγεία. Δείγμα του όγκου πρέπει να ληφθεί από το όριο μεταξύ ψευδοκάψας και όγκου για έναν κακοήθη όγκο ή μεταξύ φυσιολογικού ιστού και όγκου προκειμένου για όγκο με κλινικά και ακτινολογικά χαρακτηριστικά καλοήθειας. Η περιφέρεια ενός κακοήθους όγκου είναι η περισσότερο αντιπροσωπευτική και διαγνωστική περιοχή του όγκου, ενώ αντίθετα η κεντρική περιοχή είναι συχνά νεκρωτική. Το δείγμα θα πρέπει να χειρίζεται προσεκτικά μετά τη λήψη του. Θα πρέπει να μη συνθλίβεται και να μη συμπιέζεται, ώστε να μην αλλάζουν οι πληροφορίες σχετικά με την αρχιτεκτονική του όγκου. Δεν πρέπει να λαμβάνονται πολλά μικρά τεμάχια, γιατί αυτό έχει ως αποτέλεσμα την εξαιρετική διασπορά του όγκου. Θα πρέπει να λαμβάνεται μονήρες σφηνοειδές τεμάχιο. Ο χειρουργός που επιλέγει την τοποθεσία για τη διενέργεια της ανοιχτής βιοψίας θα πρέπει να μελετήσει τις ακτινογραφίες, αξονικές τομογραφίες και μαγνητικές τομογραφίες για να βρεί τη λιγότερο διαφοροποιημένη ή λιγότερο ασβεστοποιημένη πλευρά του νεοπλάσματος, αφού συνήθως αυτή περιέχει τον πιο αντιπροσωπευτικό ιστό (40, 41, 42).

Ο χειρουργός θα πρέπει να αποφύγει μία βιοψία στην περιοχή του τριγώνου Codman. Δεν είναι απαραίτητο να διενεργηθεί βιοψία δια μέσω του φλοιού ενός οστού στην περίπτωση κακοήθους οστικού όγκου, παρά μόνο εάν δεν υπάρχει επέκταση στα μαλακά μόρια. Η βιοψία δια μέσω του φλοιού ενός οστού που περιέχει κακοήθη όγκο μπορεί να οδηγήσει σε παθολογικό κάταγμα, το οποίο με τη σειρά του οδηγεί συνήθως σε ακρωτηριασμό του άκρου. Εάν η διάνοιξη του φλοιού δεν μπορεί ν' αποφευχθεί, μια μικρή κυκλική οπή θα πρέπει να δημιουργηθεί, έτσι ώστε η δομική αποδυνάμωση του οστού να είναι ελάχιστη. Εάν χρειάζεται να γίνει ένα μεγαλύτερο οστικό παράθυρο, τότε αυτό μπορεί να γίνει με τη δημιουργία δύο κυκλικών οπών στον επιμήκη άξονα του οστού που συνδέονται

με παράλληλες τομές που γίνονται με ηλεκτρικό πριόνι (64). Ο οστεοτόμος αποτελεί αδρό εργαλείο σε σχέση με το ηλεκτρικό πριόνι και μερικές φορές μπορεί να προκαλέσει κατάγματα και γι' αυτό δε θα πρέπει να χρησιμοποιείται. Ο χειρουργός δε θα πρέπει να χρησιμοποιεί οδηγούς κατά τη διενέργεια της βιοψίας εκτός και εάν αυτοί διέρχονται της χειρουργικής τομής (64).

Επιμελής αιμόσταση είναι απαραίτητη, ώστε να μη δημιουργείται σημαντικό μετεγχειρητικό αιμάτωμα. Εάν δημιουργείται σημαντικό οστικό έλλειμμα στο οστούν, αυτό θα πρέπει να καλύπτεται με μεθυλμεθακρυλικό τσιμέντο. Η χειρουργική τομή θα πρέπει να κλειστεί προσεκτικά, ώστε να προληφθεί νέκρωση του δέρματος ειδικά εάν το δέρμα δεν είναι υγιές, λόγω πίεσης από υποκείμενο μεγάλο όγκο ή μετά από ακτινοθεραπεία. Παροχετεύσεις με αναρρόφηση θα πρέπει επίσης να αποφεύγονται, εάν η κακοήθεια είναι πολύ πιθανή. Η παροχέτευση μπορεί να αποτελέσει οδό για την εξάπλωση του όγκου και χρειάζεται να εξαιρείται μαζί με τη βιοψία και τον όγκο κατά τη διάρκεια της δεύτερης επέμβασης. Εάν η παροχέτευση πρέπει να χρησιμοποιηθεί, τότε θα πρέπει να τοποθετείται πολύ κοντά και στην ίδια γραμμή με την τομή που διενεργήθηκε για τη βιοψία. Θα πρέπει επίσης να τοποθετείται στο περιφερικό και όχι στο κεντρικό άκρο της τομής. Η εξαίρεση της ουλής που προκύπτει από τη βιοψία και την παροχέτευση μπορεί να είναι τεχνικά αδύνατες, εάν η παροχέτευση έχει τοποθετηθεί σε κάποια απόσταση από τη βιοψία ή εάν η τομή της βιοψίας έχει κλειστεί με ράμματα που εκτείνονται σε μεγάλη απόσταση από τα χείλη της τομής (40, 41, 42).

Η χρήση ή όχι ίσχαιμης περίδεσης κατά τη διενέργεια της βιοψίας ενός κακοήθους όγκου είναι συζητήσιμη. Μερικοί χειρουργοί υποστηρίζουν, αλλά χωρίς αποδείξεις, ότι ο ίσχαιμος επίδεσμος προκαλεί φλεβική στάση και ότι εμβολισμός των νεοπλασματικών κυττάρων προκαλείται με την απελευθέρωση του ίσχαιμου επιδέσμου. Υποστηρίζουν επίσης ότι μεγάλα αιματώματα τείνουν να σχηματίζονται, εάν οι ίσχαιμοι επίδεσμοι απελευθερώνονται μετά το κλείσιμο της τομής. Με τη χρήση ίσχαιμου επιδέσμου επιτρέπεται καλύτερη ορατότητα κατά τη διενέργεια της επέμβασης έτσι ώστε ο χειρουργός μπορεί να χειρουργήσει πιο γρήγορα και με λιγότερη απώλεια αίματος. Δύο προφυλακτικά μέτρα πρέπει να τηρούνται, εάν χρησιμοποιείται ο ίσχαιμος επίδεσμος. Πρώτον το μέλος θα πρέπει απλά να ανυψωθεί και δε θα πρέπει να χρησιμοποιείται ελαστικός επίδεσμος για την κένωση των φλεβών του άκρου πριν την εφαρμογή της ίσχαιμης περίδεσης. Δεύτερον πριν να κλεισθεί η χειρουργική τομή, η ίσχαιμη περίδεση θα πρέπει να απελευθερώνεται και να επιτελείται προσεκτική αιμόσταση πριν την συρραφή της τομής. Εάν η τομή συρραφεί, πριν την απελευθέρωση του ίσχαιμου επιδέσμου, τότε ένα μεγάλο αιμάτωμα μπορεί να σχηματισθεί λόγω αιμορραγίας από μεγάλα αγγεία στην ψευδοκάψα του όγκου. Μεγάλα αιματώματα μετά από βιοψία μπορεί να έχουν ένα δραματικό αποτέλεσμα, γιατί όλες οι περιοχές στις οποίες έχει εξαπλωθεί το αιμάτωμα, πρέπει να υποτεθεί ότι έχουν διηθηθεί από τον όγκο. Όποτε είναι δυνατό ο χειρουργός θα πρέπει να στέλνει ένα δείγμα για ταχεία βιοψία ακόμα και εάν δεν σχεδιάζεται να γίνει χειρουργική εξαίρεση του όγκου κατά την πρώτη επέμβαση. Ένας έμπειρος παθολογοανατόμος πρέπει να είναι ικανός να αναγνωρίσει κατά την ταχεία βιοψία, εάν το δείγμα είναι επαρκές και αντιπροσωπευτικό, ώστε να γίνει διάγνωση. Εάν όχι, περισσότερος ιστός θα πρέπει να προσλαμβάνεται αμέσως, ώστε να μην υπάρχει ανάγκη να επαναληφθεί η επέμβαση. Ταχεία βιοψία μπορεί να γίνει μόνο σε δείγματα ιστού που έχουν ληφθεί από τα μαλακά μόρια (40, 41, 42).

Όλοι οι κακοήθεις οστικοί όγκοι έχουν μη ασβεστοποιημένες περιοχές που είναι κατάλληλες για ανάλυση με ταχεία βιοψία. Η διαγνωστική ακρίβεια που μπορεί να επιτευχθεί με τη χρήση ταχείας βιοψίας έχει αναφερθεί ότι μπορεί να είναι έως και 90% σε έμπειρα χέρια. Άμεση χειρουργική εξαίρεση ποτέ δε θα πρέπει να πραγματοποιηθεί, εάν υπάρχουν οποιεσδήποτε αμφιβολίες στη διάγνωση. Μόνο όταν οι προεγχειρητικές και ακτινολογικές πληροφορίες είναι χαρακτηριστικές και όταν η ερμηνεία της ταχείας βιοψίας αναμφισβήτητα επιβεβαιώνει την προ της βιοψίας διάγνωση, τότε και μόνον τότε είναι ασφαλές να γίνει χειρουργική εξαίρεση κατά τη διάρκεια της ίδιας αναισθησίας. Εάν υπάρχουν οποιεσδήποτε ασυμβατότητες μεταξύ των κλινικών και ακτινολογικών πληροφοριών και των αποτελεσμάτων της ταχείας βιοψίας, επιπρόσθετο δείγμα ιστού θα πρέπει ληφθεί. Το χειρουργικό τραύμα θα πρέπει να κλεισθεί και η θεραπευτική χειρουργική εξαίρεση θα πρέπει να αναβληθεί μέχρι να ολοκληρωθεί η τυπική παθολογοανατομική ανάλυση (40, 41, 42, 59).

Εάν μια θεραπευτική χειρουργική εξαίρεση πρέπει να ενεργηθεί αμέσως μετά τη βιοψία για έναν αποδεδειγμένα κακοήθη όγκο, τα ακόλουθα βήματα πρέπει να ακολουθηθούν. Η πληγή της βιοψίας θα πρέπει να συρραφεί επιμελώς και ένα επίθεμα θα πρέπει να εφαρμοσθεί πάνω από την πληγή. Ο ασθενής θα πρέπει να ξαναπροετοιμασθεί και τα χειρουργικά εργαλεία που χρησιμοποιήθηκαν κατά την διάρκεια της βιοψίας θα πρέπει να αλλαχθούν λόγω πιθανής επιμόλυνσης του νέου χειρουργικού πεδίου από καρκινικά κύτταρα που μπορούν να μεταφερθούν με τα όργανα της βιοψίας.

Κατά παρόμοιο τρόπο ξεχωριστά αποστειρωμένα εργαλεία, οθόνια και χειρουργικά ρούχα θα πρέπει να χρησιμοποιηθούν, όταν σχεδιάζεται να χρησιμοποιηθεί οστικό μόσχευμα μετά εξαίρεση του όγκου, επειδή είναι πιθανό να επιμολυνθεί η περιοχή δότης του οστικού μοσχεύματος με καλοήθη ή

και κακοήθη νεοπλασματικά κύτταρα. Γι αυτό το λόγο το οστικό μόσχευμα θα πρέπει να λαμβάνεται πρώτα και η χειρουργική τομή να συρράπτεται προτού να προχωρήσει η χειρουργική εξαίρεση του όγκου. Αυτή η αλληλουχία ελαχιστοποιεί την πιθανότητα η δότρια περιοχή να επιμολυνθεί με καρκινικά κύτταρα. Η άλλη επιλογή είναι να υπάρχουν δύο ομάδες με ξεχωριστά εργαλεία και οι δύο εγχειρήσεις να προχωρήσουν ταυτόχρονα χωρίς επικοινωνία της μίας ομάδος με την άλλη (40, 41, 42).

Τεχνική Βιοψίας του Άπω Μηριαίου

Δύο πιθανές τομές μπορούν να χρησιμοποιηθούν για να γίνει βιοψία στο άπω μηριαίο. Η πρώτη τομή είναι επί τα εκτός του ορθού μηριαίου και πραγματοποιείται δια μέσου των προσθίων ινών του έξω πλαγίου. Η δεύτερη τομή είναι επί τα εντός του ορθού μηριαίου και κατευθύνεται δια μέσω των προσθίων ινών του έσω πλαγίου. Σε καμία περίπτωση δεν θα πρέπει να διαταραχθεί η άρθρωση του γόνατος. Εάν ο όγκος μπορεί εύκολα να προσπελασθεί απ' οποιαδήποτε από αυτές τις δύο τομές η δεύτερη τομή είναι προτιμότερη γιατί είναι ευκολότερο να εξαιρεθεί και να αποκατασταθεί το άπω μηριαίο μέσω μίας πρόσθιας προσπέλασης που είναι επί τα εντός της επιγονατίδας. Εάν η βλάβη έχει μία επέκταση επί τα εκτός τότε προτιμάται η πρώτη τομή. Μερικοί όγκοι επεκτείνονται μόνο προς την οπίσθια επιφάνεια του μηριαίου. Αυτοί οι όγκοι (σχεδόν πάντα παραφλοιώδη οστεοσαρκώματα) μπορούν συνήθως να θεραπευθούν με εκτομή του οπίσθιου φλοιού του μηριαίου χωρίς αφαίρεση όλου του οστού και μία βιοψία δια μέσω του ενδομυελικού αυλού θα ενέπλεκε άδικα τον ενδομυελικό αυλό με τον όγκο. Εάν μία βιοψία είναι απαραίτητη αυτή θα μπορούσε να πραγματοποιηθεί δια μέσω μίας οπίσθιας έξω πλάγιας προσπέλασης δια μέσω της βραχείας κεφαλής του δικεφάλου μηριαίου. Άλλη μια μέθοδος για να αντιμετωπισθούν αυτοί οι ασθενείς είναι μία ευρεία εκτομή η οποία ταυτόχρονα θα χρησίμευε και σαν βιοψία. Το τυπικό παραφλοιώδες οστεοσάρκωμα σχεδόν πάντα μπορεί να αναγνωρισθεί από την ακτινολογική του εμφάνιση. Σ' αυτή την περίπτωση είναι απαραίτητο να εξαιρεθεί η βλάβη και ο οπίσθιος φλοιός του μηριαίου, ώστε να επιτευχθεί ευρεία εκτομή. Εάν έχει προηγηθεί βιοψία τότε και η βιοψία θα πρέπει να εξαιρεθεί μαζί με τον όγκο. Η μέθοδος που προτιμάται πιο συχνά είναι αυτή με τη χρήση δύο τομών. Μία έξω και μία έσω πλάγια τομή. Η μηριαία αρτηρία και φλέβα και το ισχιακό νεύρο αναγνωρίζονται και απομονώνονται από τον όγκο στην άνω γωνία του ιγνιακού βόθρου και παρασκευάζονται μέχρι το επίπεδο της άρθρωσης του γόνατος. Οι οστεοτομίες πραγματοποιούνται στο μηριαίο από την έσω και από την έξω πλευρά και συνήθως απαιτείται αφαίρεση ενός τμήματος των οπισθίων κονδύλων του μηριαίου (1, 40, 41, 42, 43, 65).



Σχήμα 7.
Τομές που χρησιμοποιούνται κατά την ανοικτή βιοψία βλαβών του άπω μηριαίου

Τεχνική Βιοψίας της Εγγύς Κνήμης

Ανοιχτή ή κλειστή βιοψία μπορεί να γίνει εφόσον ληφθεί επαρκής ποσότητα ιστού για να γίνει η διάγνωση. Η πρόσθια και έσω επιφάνεια της εγγύς κνήμης βρίσκεται ακριβώς κάτω από το

δέρμα. Η τομή της βιοψίας θα πρέπει να γίνεται επιμήκως σ' αυτή την επιφάνεια. Εφόσον υπάρχει όγκος μέσα στην ενδομυελική κοιλότητα η τομή αυτή επιτρέπει τη λήψη ικανοποιητικής ποσότητας ιστού για βιοψία. Η τομή θα πρέπει να τοποθετηθεί κάτω από το επίπεδο της άρθρωσης του γόνατος. Θα πρέπει επίσης να τοποθετηθεί στην ίδια κατεύθυνση όπου θα διενεργηθεί και η τομή για την εξαίρεση του όγκου. Ο χειρουργός δεν θα πρέπει να αποκαλύψει τον επιγονατιδικό τένοντα. Δερματικοί κρημνοί δεν θα πρέπει να ανασηκωθούν. Η προσπέλαση θα πρέπει να γίνει κατ' ευθείαν στο οστούν, πρέπει να γίνει ένα μικρό οστικό παράθυρο και να ακολουθήσει η πρόσληψη του ιστού. Τομές στο πρόσθιο έξω επιφάνεια της κνήμης θα πρέπει να αποφεύγονται γιατί εκθέτουν το πρόσθιο μυϊκό διαμέρισμα στον όγκο (1, 40, 41 ,42, 66).

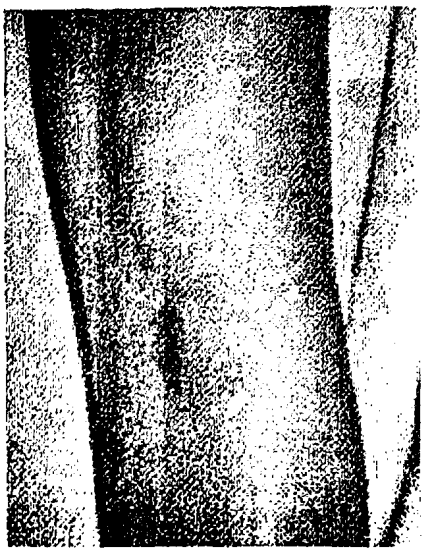

Εικόνα 5.
Τομή που χρησιμοποιείται κατά την ανοικτή βιοψία βλαβών της εγγύς κνήμης

Διενέργεια της βιοψίας σε ορθοπαιδικά ογκολογικά κέντρα

Μελέτες από τη διεθνή βιβλιογραφία έχουν δείξει ότι περίπου το 50% των ασθενών που εισάγονται σε ορθοπαιδικές ογκολογικές μονάδες έχουν υποστεί επέμβαση για βιοψία πριν την εισαγωγή τους στην ορθοπεδική ογκολογική μονάδα. Η βιοψία έχει διενεργηθεί κατά τρόπο κατάλληλο μόνο στο 40% αυτών των αρρώστων. Σε πολλές περιπτώσεις η βιοψία έχει διενεργηθεί από νεαρό μη έμπειρο χειρουργό, ενώ σέ άλλες περιπτώσεις έχει γίνει απόπειρα να επιτευχθεί «θεραπευτική» βιοψία από μια μάζα που δεν έχει κάν σταδιοποιηθεί. Αρκετοί ασθενείς επίσης μεταφέρονται σε ορθοπαιδικές ογκολογικές μονάδες με μη διαγνωστικές βιοψίες λόγω μη επαρκούς υλικού. Υπάρχουν επίσης πολλές περιπτώσεις όπου η διάγνωση που είχε τεθεί από τον παθολογοανατόμο είναι ανακριβής. Σε συγκριτικές μελέτες έχει βρεθεί ότι τα προβλήματα που μπορούν να συμβούν, όταν η βιοψία ενός πρωτοπαθούς οστικού όγκου γίνεται σε μη ειδικές μονάδες, είναι από 5 έως και 10 φορές πιο συχνά (57, 60, 61).

Η τοποθέτηση της βιοψίας σε ακατάλληλο σημείο, χωρίς να δίνεται η δυνατότητα στο χειρουργό να εξαιρέσει την ουλή της βιοψίας εν συνεχεία με τον κυρίως όγκο, επιβαρύνει την πρόγνωση του όγκου. Οι Κάννον και Ντάντσον το 1987 βρήκαν ότι τα ποσοστά τοπικής υποτροπής ήταν 7% εάν η τομή της βιοψίας μπορούσε να αφαιρεθεί κατά τη διάρκεια της χειρουργικής εξαίρεσης του όγκου, σε σύγκριση με το 38% που παρατηρήθηκε, όταν η τομή της βιοψίας δεν μπορούσε να εξαιρεθεί μαζί με τον πρωτοπαθή όγκο. Η βιοψία είναι μία δύσκολη επέμβαση όχι λόγω των τεχνικών δυσκολιών, αλλά επειδή ο σχεδιασμός της είναι δύσκολος και συχνά αμελείται. Κάθε όγκος παρουσιάζει τα δικά του ειδικά προβλήματα και χρειάζεται καλή κρίση, ώστε ο χειρουργός να γνωρίζει πότε και πώς θα διενεργήσει μία βιοψία ενός όγκου του μυοσκελετικού συστήματος. Μία βιοψία που γίνεται με το σωστό τρόπο δίνει επαρκές υλικό για μια σωστή διάγνωση και δεν επιδεινώνει τη χειρουργική αντιμετώπιση και το αποτέλεσμα του αρρώστου. Μία ακατάλληλη βιοψία συνήθως δε δίνει επαρκές υλικό για διάγνωση και μπορεί να μεταβάλει την επέκταση ενός όγκου κατά τέτοιο τρόπο, ώστε ένας ασθενής που θα μπορούσε να θεραπευθεί με μία επέμβαση διατήρησης του μέλους αναγκάζεται να υποστεί ακρωτηριασμό (57, 60, 61).

Αποστολή του Δείγματος στο Εργαστήριο

Βιοψίες ή χειρουργικά παρασκευάσματα από ασθενείς θα πρέπει να μεταφέρονται στο παθολογοανατομικό τμήμα μέσα σε διάστημα λεπτών, τυλιγμένα σε γάζα εμποτισμένη με φυσιολογικό ορό και συσκευασμένα σε ειδικά δοχεία, ώστε να αποφευχθεί η ξήρανση του δείγματος. Το δείγμα πρέπει να συνοδεύεται από μία βραχεία περιγραφή του κλινικού ιστορικού και της κλινικής διαφορικής διάγνωσης. Ένα μικρότερο κομμάτι του δείγματος (γύρω στο 1 εκατοστό στη διάμετρο)

μπορεί να μεταφερθεί σε φορμαλδεύδη 10% για ανάλυση σε δεύτερο χρόνο. Μεγάλα χειρουργικά δείγματα θα πρέπει να τοποθετούνται στο ψυγείο και να μεταφέρονται όσο το δυνατόν γρηγορότερα (1, 2).

ΑΡΧΕΣ ΣΤΑΔΙΟΠΟΙΗΣΗΣ ΤΩΝ ΟΣΤΕΟΣΑΡΚΩΜΑΤΩΝ

Χειρουργικά όρια των όγκων του μυοσκελετικού

Ο Enneking ανέπτυξε μία ονοματολογία η οποία καθόρισε επακριβώς το επίπεδο του χειρουργικού καθαρισμού σε σχέση με το νεόπλασμα. Οι ιδέες του έχουν υιοθετηθεί ευρέως από τους χειρουργούς που ασχολούνται με την ογκολογία του μυοσκελετικού. Αντίθετα με τα συστήματα σταδιοποίησης, φαίνεται να υπάρχει μικρή διαφωνία όσον αφορά τη χρήση τους. Με την εργασία του Enneking ο χειρουργός έχει τώρα μια καλύτερη μέθοδο να εκτιμήσει το αποτέλεσμα της χειρουργικής θεραπείας. Οι χειρουργικές επεμβάσεις μπορούν να συγκριθούν, να εκτιμηθούν και να ταξινομηθούν. Οι χειρουργικές επεμβάσεις που αποσκοπούν στην ίαση, οφείλουν να αφαιρέσουν τον όγκο σε μακροσκοπικό και μικροσκοπικό επίπεδο. Με αυτόν τον τρόπο επιτυγγχάνεται ο τοπικός έλεγχος της νόσου (15, 67, 68).

Ταξινόμηση των Χειρουργικών Ορίων

Υπάρχουν τεσσάρων ειδών εκτομές που βασίζονται στη σχέση μεταξύ του επιπέδου της χειρουργικής εκτομής με τα περιφερικά όρια του σαρκώματος.

1ον). Ενδονεοπλασματική εκτομή παρατηρείται μετά από μία χειρουργική επέμβαση στην οποία η εκτομή παραβιάζει την ψευδοκάψα (αντιδραστικός συνδετικός και συμπιεσμένος φυσιολογικός ιστός) του όγκου με αποτέλεσμα να αφαιρείται μόνο τμήμα του όγκου. Προφανώς ένα τέτοιο χειρουργικό όριο έχει ως αποτέλεσμα να παραμένει in vivo ένα μακροσκοπικό κομμάτι του όγκου. Τέτοιου είδους εκτομή μπορεί να παρατηρηθεί μετά από μία ανοιχτή βιοψία, απόξεση, ή παρηγορητική χειρουργική επέμβαση για απλή μείωση του μεγέθους του όγκου.

2ον). Περινεοπλασματική εκτομή επιτυγχάνεται, όταν η εξαίρεση του όγκου επιτελείται μαζί με την ψευδοκάψα. Ο όγκος αφαιρείται πλήρως, τουλάχιστον μακροσκοπικά. Στην περίπτωση κακοήθων όγκων, που δεν έχουν υποστεί επιπρόσθετη θεραπεία (νέο-επικουρική ακτινοθεραπεία ή χημειοθεραπεία), αυτού του είδους η χειρουργική διαδικασία είναι πιθανόν να αφήσει μικροσκοπικό όγκο στους περιβάλλοντες ιστούς. Αυτό συμβαίνει διότι τα σαρκώματα έχουν την ιδιότητα να επεκτείνονται δια μέσω της ψευδοκάψας.

3ον). Ευρεία χειρουργική εκτομή επιτυγχάνεται από μία χειρουργική επέμβαση στην οποία ο όγκος και η ψευδοκάψα του και μία στοιβάδα φυσιολογικού περιβάλλοντος ιστού (πάχους 1-2 εκατοστών) αφαιρούνται ως ένα τεμάχιο και προς όλες τις κατευθύνσεις. Ευρεία χειρουργική εκτομή σημαίνει ότι πιθανώς έχει επιτευχθεί πλήρης μακροσκοπική και μικροσκοπική αφαίρεση του όγκου.

4ον). Ριζική εκτομή επιτυγχάνεται με χειρουργικές επεμβάσεις στις οποίες επιτελείται εκτομή ενός ολόκληρου οστού ή ενός ολόκληρου ανατομικού διαμερίσματος. Εάν ο όγκος βρίσκεται σε μία εξωδιαμερισματική τοποθεσία τότε η χειρουργική επέμβαση θα πρέπει να περιλαμβάνει αφαίρεση όλου του μήκους των παρακείμενων μυών προκειμένου να επιτευχθεί ριζική εκτομή.

Είδος χειρουργικής εκτομής	Αποτέλεσμα χειρουργικής εκτομής
Ενδονεοπλασματική εκτομή	Μακροσκοπικά ατελής εκτομή. Παραμένει υπολειπόμενος όγκος.
Περινεοπλασματική εκτομή	Παρουσία μικροσκοπικού υπολειπόμενου όγκου
Ευρεία εκτομή	Αδυναμία αφαίρεσης δορυφόρων ή απομακρυσμένων βλαβών στο ίδιο διαμέρισμα
Ριζική εκτομή	Αφαίρεση όλου του όγκου

Πίνακας 2. Είδη χειρουργικών εκτομών.

Τα χειρουργικά όρια χρειάζονται επαλήθευση από το χειρουργό και τον παθολογοανατόμο. Ο χειρουργός θα χαρακτηρίσει την εκτομή ευρεία ή ριζική.

Ο χαρακτηρισμός αυτός επαληθεύεται από τον παθολογοανατόμο στο εργαστήριο, όπου γίνεται η τελική μακροσκοπική και μικροσκοπική εξέταση του δείγματος. Η πλησιέστερη παθολογοανατομική παρυφή καθορίζει τελικά και την κατάλληλη ταξινόμηση της χειρουργικής εκτομής. Η σημασία μίας καθορισμένης απόστασης της χειρουργικής εκτομής από τα όρια του όγκου είναι άγνωστη για τα σαρκώματα.

Οι ριζικές εκτομές μπορεί να έχουν μόνο ένα εκατοστό πάχος από φυσιολογικούς ιστούς γύρω από τον όγκο, εάν περιλαμβάνουν ένα καλά καθορισμένο ανατομικό όριο, που αποτελεί ισχυρό βιολογικό φραγμό στην εξάπλωση του όγκου όπως ο συζευκτικός χόνδρος ή μία περιτονία. Διαφορετικά μία ευρεία χειρουργική εκτομή για ένα σάρκωμα στα μαλακά μόρια μπορεί να περιλαμβάνει μια στοιβάδα

πάχους πέντε ή δέκα εκατοστών φυσιολογικού μυός. Μερικοί χειρουργοί ογκολόγοι πιστεύουν ότι η ποιότητα της χειρουργικής εκτομής είναι περισσότερο σημαντική από την ποσότητα (απόσταση από τον όγκο), ενώ άλλοι και ειδικά αυτοί που θεραπεύουν κυρίως σαρκώματα μαλακών μορίων πιστεύουν ότι η απόσταση είναι εξίσου σημαντική. Αυτό που κάνει περισσότερο δύσκολο να καθορισθούν τα βέλτιστα όρια της χειρουργικής εκτομής για τα σαρκώματα και ειδικά αυτών των μαλακών μορίων, είναι το γεγονός ότι οι ιστοί συρρικνώνονται και μία διεγχειρητική απόσταση ενός ή δύο εκατοστών φυσιολογικού μυός, γίνεται πολύ μικρή καθώς ο ιστός συρρικνώνεται και μετά τοποθετείται κάτω από το μικροσκόπιο. Γι΄ αυτό το λόγο οι διεγχειρητικές εκτιμήσεις των χειρουργικών ορίων είναι συνήθως μεγαλύτερες από ότι οι πλησιέστερες παθολογοανατομικές παρυφές κατά την παθολογοανατομική εξέταση. Το οστούν διατηρεί το σχήμα του μετά την χειρουργική εκτομή και γι΄ αυτό οι ενδοστικές παρυφές παραμένουν σταθερές και μετά την μακροσκοπική παθολογική εξέταση.
Οποιοδήποτε από τα τέσσερα αυτά είδη χειρουργικών εκτομών μπορεί να επιτευχθεί είτε με ακρωτηριασμό είτε με απλή εκτομή του όγκου. Για παράδειγμα μία πυελεκτομή μπορεί να επιτύχει εκτομή του όγκου μόνο στα όρια της ψευδοκάψας. Ευρέα χειρουργικά όρια όμως μπορούν επίσης να επιτευχθούν από μία τοπική πυελική εκτομή. Γι'αυτό ο ακρωτηριασμός δε σημαίνει απαραίτητα ότι από ογκολογικής άποψης η επέμβαση είναι πιο ριζική από μία τοπική εκτομή.
Το χειρουργικό σύστημα ταξινόμησης του Enneking έχει χρησιμοποιηθεί κατά τη διάρκεια των τελευταίων δέκα πέντε (15) ετών στους πρωτοπαθείς όγκους των οστών και των μαλακών μορίων.
Επιπρόσθετες πληροφορίες χρειάζονται επίσης για την εκτίμηση της ποιότητας και των αποτελεσμάτων των χειρουργικών επεμβάσεων. Η διασπορά του όγκου κατά τη διάρκεια της χειρουργικής επέμβασης είναι πολύ σημαντική και ειδικά σε όγκους που φαίνονται να διασπείρονται εύκολα όπως είναι το χονδροσάρκωμα και το χόρδωμα. Η διασπορά του όγκου μπορεί να συμβεί παρά το γεγονός ότι έχει επιτευχθεί ευρύ χειρουργικό όριο, λόγω των χειρισμών κατά τη διάρκεια της επέμβασης. Χρειάζονται προοπτικές μελέτες, ώστε να εκτιμηθεί η σημασία της διασποράς του όγκου κατά τη διάρκεια της επέμβασης.
Το πώς αντιμετωπίζεται η ουλή από την προηγούμενη βιοψία είναι ένα άλλο σημαντικό μέρος της όλης χειρουργικής αντιμετώπισης του όγκου. Την εποχή πριν τη χρήση της ακτινοθεραπείας η αντιμετώπιση της ουλής από την βιοψία ήταν τέτοια ώστε αυτή θα έπρεπε να αφαιρεθεί εν συνεχεία με τον όγκο. Επί του παρόντος, οι βιοψίες επιτελούνται πολύ συχνά με τη χρήση βελονών TRU-CUT και η ουλή τους δεν αφαιρείται από μερικούς χειρουργούς που ασχολούνται με τα σαρκώματα μαλακών μορίων, εάν έχει προηγηθεί χρήση ακτινοθεραπείας. Εάν αυτό συνιστά παραβίαση των θεωρητικών αρχών για την εκτομή των σαρκωμάτων των μαλακών μορίων και εάν αυτό οδηγεί σε μία αύξηση των ποσοστών τοπικής υποτροπής, είναι άγνωστο.
Πάντως με τα σαρκώματα των οστών όπου η χημειοθεραπεία και η χειρουργική θεραπεία είναι οι κύριες μορφές θεραπείας ο χειρουργός θα πρέπει πάντα να αφαιρεί την ουλή από τη βιοψία εν συνεχεία μαζί με τον όγκο (15, 67, 68).

Κλινικές εφαρμογές της ταξινόμησης

Ενδονεοπλασματικές εξαιρέσεις επιτελούνται σε περιπτώσεις θεραπευτικών βιοψιών καλοήθων οστικών όγκων (πχ εγχόνδρωμα, οστεοχόνδρωμα). Καλοήθεις οστικοί όγκοι (πχ γιγαντοκυτταρικός όγκος) χωρίς επέκταση στα μαλακά μόρια μπορούν επίσης να αφαιρεθούν με απόξεση (ενδονεοπλασματική εκτομή). Ακολουθεί χρήση ουσιών όπως η φαινόλη, το πολυμεθυλμεθακριλικό τσιμέντο ή υγρό άζωτο για την αποφυγή τοπικής υποτροπής από υπολειπόμενη μικροσκοπική νόσο.

Περινεοπλασματικές ολικές εκτομές ενδείκνυνται για μερικούς πρωτοπαθείς καλοήθεις όγκους των μαλακών μορίων και πιθανώς σε καλοήθεις μη διηθητικούς όγκους των μαλακών μορίων που έχουν ήδη υποτροπιάσει. Σύμφωνα με πολλούς συγγραφείς αυτός ο τρόπος θεραπείας είναι μάλλον απαράδεκτος για τα σαρκώματα. Πάντως τέτοιες εκτομές έχουν χρησιμοποιηθεί με σχετικά καλά ποσοστά επιτυχίας σε υψηλού και χαμηλού βαθμού κακοήθειας οστικά και σαρκώματα των μαλακών μορίων που έχουν υποστεί επιτυχή προεγχειρητική χημειοθεραπεία και ακτινοθεραπεία.

Οι ευρείες ολικές εκτομές είναι επιθυμητές για τους υποτροπιάζοντες καλοήθεις οστικούς όγκους και για τα περισσότερα σαρκώματα των οστών και των μαλακών μορίων, όταν τα όρια έχουν καθορισθεί επακριβώς με τεχνικές όπως η μαγνητική ή αξονική τομογραφία. Πριν τη χρήση σύγχρονων απεικονιστικών μεθόδων και θεραπειών οι ευρείες εκτομές είχαν το μειονέκτημα υψηλών ποσοστών τοπικής υποτροπής λόγω της χαμηλής ποιότητας προεγχειρητικού καθορισμού της επέκτασης του όγκου και του πτωχού προεγχειρητικού σχεδιασμού.

Οι ριζικές εκτομές επιτελούνται τώρα μόνο σε υποτροπιάζουσες βλάβες , μετά παθολογικά κατάγματα δια μέσω οστικών σαρκωμάτων ή όταν τα χειρουργικά όρια δεν μπορούν να καθορισθούν

επακριβώς. Οι εκτομές αυτές επιτελούνται τώρα σπάνια στα πρωτοπαθή σαρκώματα του μυοσκελετικού.

Ευρείες ολικές εκτομές μπορούν να επιτευχθούν είτε με εκτομή του όγκουκαι διατήρηση του μέλους ή ακρωτηριασμό

Ευρείες εκτομές μπορούν συνήθως να επιτευχθούν για τα οστεοσαρκώματα σταδίου ΙΙΒ του άπω μηριαίου και αυτού του είδους η εξαίρεση μπορεί να επιτευχθεί είτε με εκτομή είτε με ακρωτηριασμό. Ριζικές εκτομές για οστικούς όγκους απαιτούν την αφαίρεση ολόκληρου του οστού το οποίο έχει περιβληθεί από τον όγκο. Εάν ο οστικός όγκος έχει επεκταθεί στα μαλακά μόρια, απαιτείται εκτομή όλων των μυών του διαμερίσματος που έχει επεκταθεί ο όγκος. Συνήθως οι ριζικές εκτομές για οστικούς όγκους πραγματοποιούνται με έναν ακρωτηριασμό όπως σε ασθενείς που έχουν μεγάλα οστεοσαρκώματα σταδίου ΙΙΒ στην εγγύς κνήμη (ακρωτηριασμός πάνω από το γόνατο), σε πολύ νέους ασθενείς που έχουν οστεοσαρκώματα στο άπω μηριαίο (απεξάρθρωση του ισχίου), ή σε ασθενείς που έχουν παρεκτοπισμένα παθολογικά κατάγματα λόγω της ύπαρξης οστικών σαρκωμάτων (1, 68).

Σταδιοποίηση των όγκων του μυοσκελετικού

Η σταδιοποίηση των κακοήθων όγκων είναι σημαντική για την αναγνώριση της πρόγνωσής τους, την οργάνωση της θεραπείας και τον καθορισμό των απεικονιστικών και εργαστηριακών μεθόδων που πρέπει να χρησιμοποιηθούν για να γίνει σωστή διάγνωση. Το πρώτο σύστημα που χρησιμοποιείται για την ταξινόμηση των κακοήθων όγκων είναι αυτό που αναπτύχθηκε από την αμερικανική επιτροπή για τον καρκίνο (AJCC). Σύμφωνα με αυτό το σύστημα το γράμμα Τ (Tumor) περιγράφει την τοπική επέκταση του όγκου, το κεφαλαίο γράμμα Ν (Nodes) αναφέρεται στη διήθηση τοπικών ή περιοχικών λεμφαδένων από τον όγκο και το Μ (Metastases) αναφέρεται στην παρουσία ή όχι μεταστάσεων. Αυτό το σύστημα αναγνωρίζεται τώρα παγκοσμίως (68).

Δυστυχώς μέχρι σήμερα έχει αποδειχθεί πολύ δύσκολο ν' αναπτυχθεί ένα παγκοσμίως αποδεκτό σύστημα σταδιοποίησης για τα σαρκώματα των οστών και των μαλακών μορίων στα άνω και κάτω άκρα. Τα εμπόδια στην ανάπτυξη ενός τέτοιου συστήματος οφείλονται στο γεγονός ότι αυτοί οι όγκοι είναι ασυνήθεις και έχουν άτυπη και ασυνήθη βιολογική συμπεριφορά, ενώ σπάνια μεθίστανται στους επιχώριους λεμφαδένες (68).

Όπως έχει ήδη αναφερθεί στα προηγούμενα κεφάλαια, κατά τη διάρκεια της πρώϊμης ανάπτυξής τους τα σαρκώματα του μυοσκελετικού συστήματος μεγαλώνουν κατά ένα φυγόκεντρο τρόπο. Η ψευδοκάψα τους αποτελείται είτε από ινώδη συνδετικό ιστό και συμπιεσμένο φυσιολογικό ιστό (σαρκώματα μαλακών μορίων) είτε αντιδραστικό οστούν (σαρκώματα οστών). Η αντίδραση αυτή είναι αποτέλεσμα συμπίεσης και στοιβαδοποίησης των φυσιολογικών κυττάρων καθώς και συσσώρευσης φλεγμονωδών κυττάρων και νέο-αγγείων στα επεκτεινόμενα όρια του αυξανόμενου σαρκώματος. Η αντιδραστική ζώνη στην περιφέρεια της ψευδοκάψας περιέχει μικροσκοπικές επεκτάσεις του όγκου. Δορυφόρες αποικίες κακοήθων κυττάρων μπορούν επίσης να βρεθούν σε κάποια απόσταση από τον όγκο. Καθώς η αύξησή τους συνεχίζεται, τα σαρκώματα του μυοσκελετικού συστήματος περιέχονται σε διαμερίσματα που αφορίζονται από περιτονία, φλοιώδες οστούν, αρθρικό υμένα, περιόστεο και χόνδρο. Η εξάπλωσή τους γίνεται συνήθως κατά μήκος αυτών των διαμερισμάτων. Πολλά σαρκώματα παραμένουν ενδοδιαμερισματικά. Όταν φθάνουν σε πολύ προχωρημένα στάδια και όταν υφίστανται χειρουργική επέμβαση (βιοψία), παύουν να παραμένουν ενδοδιαμερισματικά (6).

Οι κύριες νευροαγγειακές δομές συνήθως παρεκτοπίζονται και σπανιότερα διηθούνται από τα σαρκώματα. Ένα σάρκωμα μπορεί να ξεκινήσει από ιστούς που βρίσκονται εκτός ενός καλά καθορισμένου ανατομικού διαμερίσματος. Εάν δεν υπάρχει φυσικός ανατομικός φραγμός, ένας τέτοιος εξωδιαμερισματικός όγκος μπορεί να εξαπλωθεί σημαντικά και να λάβει μεγάλες διαστάσεις. Τέτοιοι όγκοι είναι αυτοί που εκφύονται από τον ιγνυακό βόθρο, τη βουβωνική χώρα, τον αγκωνιαίο βόθρο, ή οστικά σαρκώματα που έχουν διηθήσει το φλοιό και έχουν εξαπλωθεί στα παρακείμενα μαλακά μόρια. Τέτοιου είδους εξωδιαμερισματικοί όγκοι μπορούν να εξαπλωθούν σε μεγάλες αποστάσεις κατά μήκος των νευροαγγειακών δωματίων (6).

Κλινικά εμφανής μεταστατική εξάπλωση στους πνεύμονες με την αιματογενή οδό κατά τη διάγνωση παρατηρείται σε περίπου 10% των κακοήθων μυοσκελετικών νεοπλασμάτων. Μακρινές μη πνευμονικές μεταστάσεις μπορούν να βρεθούν σπάνια στο οστούν και σε άλλους μαλακούς ιστούς. Οι περιοχικοί λεμφαδένες σπάνια αποτελούν μεταστατικές εστίες στα σαρκώματα των οστών. Πολύ μικρή αναλογία σαρκωμάτων των μαλακών μορίων μεθίστανται στους επιχώριους λεμφαδένες στους ενήλικες με εξαίρεση το σάρκωμα των αρθρικών υμένων (20%-30% πιθανότητα λεμφαδενικών

μεταστάσεων). Στα παιδιά το ραβδομυοσάρκωμα των άκρων μεθίσταται συχνά στους περιοχικούς λεμφαδένες.

Για τα σαρκώματα των οστών υπάρχουν δύο πολύ παρόμοια συστήματα ένα από τα οποία έχει αναπτυχθεί από τον Enneking και το άλλο που είναι μία τροποποιημένη μορφή του ίδιου συστήματος και έχει αναπτυχθεί από την AJCC (1, 6, 68).

Κύριοι Προγνωστικοί Παράγοντες των Όγκων του Μυοσκελετικού

Ο βαθμός κακοήθειας ενός όγκου αποτελεί μέτρο της επιθετικότητας του όγκου και της τάσης του να μεθίσταται. Όγκοι που χαρακτηρίζονται από κυτταρική ατυπία, συχνές μιτώσεις, σημαντική νέκρωση, σημαντική αγγειοβρίθεια και μικρό ποσό ανώριμης θεμέλιας ουσίας, συμπεριφέρονται πιο επιθετικά σε αντίθεση με όγκους που παρουσιάζουν λιγότερα από αυτά τα ιστολογικά ευρήματα. Παρόλο που τα ιστολογικά γνωρίσματα είναι πάντα σημαντικά για να χαρακτηρισθεί ο βαθμός κακοήθειας του σαρκώματος, κλινικά και ακτινολογικά ευρήματα μπορούν επίσης να είναι σημαντικά για τη διαβάθμιση της κακοήθειας του όγκου. Ο Enneking καθόρισε μόνο δύο βαθμούς κακοήθειας βασιζόμενος σε ιστολογικά, κλινικά και ακτινολογικά κριτήρια. Άλλα συστήματα σταδιοποίησης έχουν τρεις ή τέσσερις βαθμούς κακοήθειας βασισμένα μόνο σε ιστολογικά ευρήματα. Ακόμα ανάμεσα και σε έμπειρους παθολογοανατόμους υπάρχει σημαντική δυσκολία στο να συμφωνηθεί η διαβάθμιση των σαρκωμάτων σε ένα σύστημα με τρεις ή τέσσερις βαθμούς. Παρά τις δυσκολίες και ασυμφωνίες σχετικά με τον κατάλληλο αριθμό διαβαθμίσεων, είναι ξεκάθαρο ότι η διαβάθμιση των σαρκωμάτων θα πρέπει να περιλαμβάνεται σε οποιοδήποτε σύστημα σταδιοποίησης. Ο σκοπός της διαβάθμισης της κακοήθειας των σαρκωμάτων θα πρέπει να βοηθάει στο να προβλεφθεί η τάση τους να μεθίστανται (15, 68).

Η τοποθεσία ενός όγκου, όπως επίσης και το μέγεθός του σε σχέση με την ανατομική περιοχή όπου βρίσκεται, μπορεί άμεσα να επηρεάσει την πρόγνωση του ασθενούς. Η πιθανότητα τοπικής υποτροπής και ανάπτυξης μεταστάσεων είναι μεγαλύτερη για τα μεγάλα απ' ότι για τα μικρά σαρκώματα. Όπως έχει ήδη αναφερθεί ένα μυοσκελετικό νεόπλασμα μπορεί να είναι ενδοδιαμερισματικό ή εξωδιαμερισματικό. Οι ενδοδιαμερισματικοί όγκοι περιβάλλονται από φυσικούς φραγμούς. Οι εξωδιαμερισματικοί όγκοι είναι αυτοί που είτε έχουν προκύψει σε μία εξωδιαμερισματική τοποθεσία, είτε έχουν επεκταθεί πέρα από τους φυσικούς φραγμούς, λόγω της αύξησής τους, ή λόγω εξωγενούς καταστροφής των φυσικών φραγμών. Η καταστροφή των φυσικών φραγμών από τους όγκους μπορεί να είναι ένας δείκτης διηθητικότητας και επιθετικότητας. Η τοποθεσία και το μέγεθος επηρεάζουν την επιλογή τοπικής θεραπείας (χειρουργική επέμβαση-ακτινοθεραπεία) και την επιλογή επικουρικής θεραπείας. Η τοποθεσία και το μέγεθος έχουν επίσης πρωτεύουσα σημασία για τις τεχνικές λεπτομέρειες της επέμβασης προκειμένου να επιτευχθεί τοπικός έλεγχος. Ο κύριος παράγοντας που καθορίζει την έκταση των χειρουργικών ορίων και τον τύπο της τοπικής θεραπείας που πρόκειται να χρησιμοποιηθεί είναι το ειδικό ανατομικό διαμέρισμα που προσβάλλεται από τον όγκο και η εγγύτητα του όγκου σε ζωτικά νευροαγγειακά δεμάτια. Ενδοδιαμερισματικοί όγκοι που είναι μικρότεροι από το προσβεβλημένο ανατομικό διαμέρισμα επιτρέπουν ευρεία χειρουργική εκτομή φυσιολογικού ιστού γύρω από το σάρκωμα και μεγαλύτερη πιθανότητα τοπικού ελέγχου. Όσον αφορά το βάθος, το 30% των σαρκωμάτων μαλακών μορίων που παρατηρούνται στους ενήλικες είναι υποδόρια και αυτά σε γενικές γραμμές έχουν καλύτερη πρόγνωση απ' ότι τα σαρκώματα που βρίσκονται πιο βαθιά από την εν τω βάθει περιτονία. Αυτό σημαίνει ότι οι υποδόριοι όγκοι θα πρέπει να χαρακτηρίζονται ως ενδοδιαμερισματικοί. Επισης οι υποδόριες βλάβες είναι συνήθως μικρότερες απ' ότι οι εν τω βάθει (1, 15, 68, 69).

Η παρουσία περιοχικών ή απομακρυσμένων μεταστάσεων είναι ο πιο σημαντικός προγνωστικός παράγοντας και χρειάζεται να συμπεριλαμβάνεται σε οποιοδήποτε σύστημα σταδιοποίησης. Τα μυοσκελετικά νεοπλάσματα δε μεθίστανται συχνά στους περιοχικούς λεμφαδένες, αλλά συνήθως δίνουν γένεση σε απομακρυσμένες αιματογενείς μεταστάσεις. Σύμφωνα με τον Enneking τόσο οι περιοχικές, όσο και οι απομακρυσμένες μεταστάσεις έχουν εξίσου κακή πρόγνωση (15, 67).

Σταδιοποίηση των Καλοήθων Οστικών Όγκων

Το σύστημα Enneking είναι το μόνο που σταδιοποιεί τους καλοήθεις μυοσκελετικούς όγκους και βασίζεται στη βιολογική συμπεριφορά αυτών των όγκων. Καλοήθεις οστικοί όγκοι απαντώνται πιο συχνά σε σκελετικά ανώριμους ασθενείς. Οι όγκοι αυτοί προκαλούν ήπια καταστροφή του οστού και μεγαλώνουν αργά παραμένοντας πολλές φορές ασυμπτωματικοί. Η αύξηση συμβαίνει κατά ένα φυγόκεντρο τρόπο και με σχηματισμό μιας αντιδραστικής κάψας, που σχηματίζεται ως απάντηση των φυσιολογικών ιστών στον όγκο. Η έκταση αυτής της αντιδραστικής κάψας αντικατοπτρίζει τον ρυθμό

αύξησης του όγκου. Όγκοι που αυξάνονται αργά έχουν συνήθως μια παχιά σαφώς καθορισμένη κάψα (οστικό κέλυφος), ενώ αντίθετα η κάψα σ' αυτούς τους όγκους που μεγαλώνουν γρήγορα είναι ασαφής και μερικές φορές μόλις που μπορεί ν' ανιχνευθεί. Επειδή αυτοί οι όγκοι στερούνται ιστολογικής ομοιογένειας, διαβαθμίζονται ανάλογα με την κλινική και ακτινολογική τους εικόνα. Οι όγκοι σταδίου Ι περιβάλλονται πάντα από κάψα και ποτέ δεν μεθίστανται. Αυτοί οι όγκοι είναι συνήθως ασυμπτωματικοί και ανακαλύπτονται ως τυχαίο ακτινολογικό εύρημα. Μία παχιά στοιβάδα πυκνού οστού παρατηρείται στις απλές ακτινογραφίες και στην αξονική τομογραφία. Πολλές απ' αυτές τις βλάβες υποστρέφουν σταδιακά (68).

Ένας καλοήθης οστικός όγκος σταδίου ΙΙ είναι επίσης ενδοκαψικός και ποτέ δε μεθίσταται. Πάντως οι όγκοι αυτού του σταδίου μεγεθύνονται και γι'αυτό το λόγο μπορούν να προκαλέσουν συμπτώματα. Σε μερικές περιπτώσεις καταστροφή του φλοιού μπορεί να οδηγήσει σε παθολογικό κάταγμα. Όγκοι σταδίου ΙΙ παρουσιάζονται με μία στενή ζώνη αντιδραστικού οστού, αλλά ο όγκος παραμένει περιορισμένος από αυτή την οστική περιχαράκωση (68).

Ένας όγκος σταδίου ΙΙΙ είναι ένας επιθετικός καλοήθης οστικός όγκος που συχνά διηθεί δια μέσω του αντιδραστικού οστού και γίνεται με αυτόν τον τρόπο εξωκαψικός. Σε ορισμένες περιπτώσεις μπορεί να γίνει και εξωδιαμερισματικός και τότε επεκτείνεται στα μαλακά μόρια. Απομακρυσμένες μεταστάσεις μπορεί να παρατηρηθούν σε 5% αυτών των όγκων. Οι βλάβες σταδίου ΙΙΙ μεγαλώνουν πιο γρήγορα σε σχέση με αυτές που είναι σταδίου Ι ή ΙΙ και είναι κλινικά και ακτινολογικά περισσότερο επιθετικές. Παρατηρείται συχνά πόνος, ευαισθησία και μία μάζα κατά τη φυσική εξέταση. Ακτινογραφίες,αξονική τομογραφία και μαγνητική τομογραφία μπορεί να αποκαλύψουν επέκταση του όγκου στους γύρω υγιείς ιστούς. Η κακοήθεια πάντα θα πρέπει να τίθεται στη διαφορική διάγνωση σ' αυτές τις περιπτώσεις (68).

Στάδιο	Ορισμός	Συμπεριφορά
1	Ανενεργός	Παραμένει ώς έχει ή υποστρέφει
2	Ενεργός	Προοδευτική αύξηση που περιορίζεται από φυσιολογικούς φραγμούς
3	Τοπικά επιθετικός	Προοδευτική αύξηση που δεν περιορίζεται από φυσιολογικούς φραγμούς

Πίνακας 3. Ταξινόμηση καλοήθων οστικών όγκων κατά Enneking.

Σταδιοποίηση των Οστικών Σαρκωμάτων

Ο Enneking ήταν ο πρώτος ο οποίος χρησιμοποίησε ένα σύστημα σταδιοποίησης για τα οστικά σαρκώματα. Ήταν παρόμοιο με το σύστημα που είχε χρησιμοποιήσει για τα σαρκώματα των μαλακών μορίων. Όπως και για τα σαρκώματα των μαλακών μορίων στο σύστημά του περιλαμβανόταν και ο βαθμός ιστολογικής κακοήθειας και η παρουσία ή όχι μεταστάσεων. Η έννοια του διαμερίσματος πρέπει όμως να διευκρινιστεί καλύτερα για τα οστά. Ένδοδιαμερισματικοί οστικοί όγκοι (Τ1) είναι αυτοί που περικλείονται από φυσιολογικό φλοιό ή περιόστεο. Έξωδιαμερισματικοί οστικοί όγκοι (Τ2) είναι αυτοί που έχουν επεκταθεί στα μαλακά μόρια. Ο χαρακτηρισμός Τ1 είναι επίσης κατάλληλος για παροστικούς όγκους που δεν έχουν επεκταθεί στον υποκείμενο φλοιό. Το 1983 η αμερικανική επιτροπή για τον καρκίνο ανέπτυξε ένα σύστημα σταδιοποίησης για τους κακοήθεις όγκους των οστών (15, 67, 68).

Το σύστημα αυτό που πρωτοπεριγράφθηκε το 1983 έχει παραμείνει το ίδιο και στην 3η έκδοση του εγχειριδίου που έχει εκδόσει η παραπάνω επιτροπή για τη σταδιοποίηση του καρκίνου. Στο σύστημα Τ,Ν,Μ γινεται η επιπρόσθετη χρήση του (βαθμού-Grade) G. Το γράμμα Τ αναφέρεται στην έκταση του όγκου (Τ1 σημαίνει ένδοδιαμερισματικός και Τ2 σημαίνει εξωδιαμερισματικός όγκος , το γράμμα Ν αναφέρεται στις μεταστάσεις των επιχωρίων λεμφαδένων και το γράμμα Μ αναφέρεται στην παρουσία ή όχι απομακρυσμένων μεταστάσεων). Υπάρχουν τέσσερα στάδια . Υπάρχουν ελάχιστες διαφορές μεταξύ του συστήματος Enneking και του συστήματος AJCC. Το τελευταίο ορίζει τέσσερις βαθμούς ιστολογικής κακοήθειας αλλά τους ομαδοποιεί κατά τέτοιο τρόπο ώστε στην πράξη υπάρχουν μόνο δύο βαθμοί. Για τα οστικά σαρκώματα φαίνεται ότι μόνο δύο βαθμοί χρειάζονται και ότι τα κλινικά και ακτινολογικά κριτήρια θα πρέπει επίσης να συμπεριλαμβάνονται στον καθορισμό του βαθμού κακοήθειας του όγκου. Η ανατομική τοποθεσία (Τ) είναι παρόμοια και στα δύο συστήματα. Η μόνη πραγματική διαφορά είναι ότι το σύστημα AJCC έχει ένα επιπλέον στάδιο (στάδιο ΙΙΙ). Επίσης το σύστημα αυτό δίνει διαφορετική σημασία στις μεταστάσεις των επιχωρίων λεμφαδένων

και στις απομακρυσμένες μεταστάσεις. Σε γενικές γραμμές το σύστημα AJCC για τη σταδιοποίηση των κακοήθων σαρκωμάτων είναι μία προσαρμογή του συστήματος Enneking (15, 67, 68).

Στάδιο	Βαθμός Αναπλασίας (G)	Μέγεθος Όγκου (T)	Περιοχικοί Λεμφαδένες (N)	Μεταστάσεις (M)
IA	1-2	1	0	0
IB	1-2	2	0	0
IIA	3-4	1	0	0
IIB	3-4	2	0	0
III	Δεν ορίζεται			
IVA	1-4	1-2	1	0
IVB	1-4	1-2	0-1	1

Βαθμός Αναπλασίας
G1 Καλή διαφοροποίηση
G2 Μέτρια-καλή διαφοροποίηση
G3-4 Μέτρια-πτωχή διαφοροποίηση
Μέγεθος Όγκου
T1 Όγκος που δεν επεκτείνεται μέσω του οστικού φλοιού στα μαλακά μόρια
T2 Όγκος που επεκτείνεται στα μαλακά μόρια
Περιοχικοί Λεμφαδένες
N0 Χωρίς μεταστάσεις στους περιοχικούς λεμφαδένες
N1 Με μεταστάσεις στους περιοχικούς λεμφαδένες
Μεταστάσεις
M0 Χωρίς απομακρυσμένες μεταστάσεις
M1 Παρουσία απομακρυσμένων μεταστάσεων

Πίνακας 4. Σταδιοποίηση οστικών σαρκωμάτων κατα AJCC.

Στάδιο	Βαθμός Αναπλασίας	Επέκταση του Όγκου	Μεταστάσεις
IA	G1	T1	M0
IB	G1	T2	M0
IIA	G2	T1	M0
IIB	G2	T2	M0
IIIA	G1-G2	T1	M1
IIIB	G1-G2	T2	M1

G1 Χαμηλός βαθμός κακοήθειας
G2 Υψηλός βαθμός κακοήθειας
T1 Ενδοδιαμερισματική βλάβη
T2 Εξωδιαμερισματική βλάβη
M0 Χωρίς περιοχικές λεμφαδενικές ή απομακρυσμένες μεταστάσεις
M1 Με περιοχικές λεμφαδενικές ή απομακρυσμένες μεταστάσεις

Πίνακας 5. Σταδιοποίηση οστικών και σαρκωμάτων μαλακών μορίων κατά Enneking.

Ενδοδιαμερισματικός Όγκος Τ1	Εξωδιαμερισματικός Όγκος Τ2
Ενδοστικός όγκος	Επέκταση στα μαλακά μόρια
Ενδαρθρικός	Επέκταση στα μαλακά μόρια
Επιπολής της εν τω βάθει περιτονίας	Επέκταση εν τω βάθει της περιτονίας
Παροστικός	Ενδοστική επέκταση ή επέκταση δια μέσω περιτονίας
Περιορισμένος σε μυϊκό ανατομικό διαμέρισμα	Επέκταση δια μέσω περιτονιών ή μεσομυϊκών διαφραγμάτων
Διαμέρισμα άκρας χειρός-άκρου ποδός	Μέσο και οπίσθιο τμήμα άκρου ποδός
Οπίσθιο διαμέρισμα κνήμης	Ιγνυακός βόθρος
Πρόσθιο ή έξω διαμέρισμα κνήμης	Μηριαίο τριγωνο
Πρόσθιο μηριαίο διαμέρισμα	Ενδοπυελικός όγκος
Έσω μηριαίο διαμέρισμα	Αγκωνιαίος βόθρος
Οπίσθιο μηριαίο διαμέρισμα	Κεφαλή και τράχηλος
Γλουτιαίο διαμέρισμα	Μασχάλη
Καμπτικό διαμέρισμα αντιβραχίου	Υπερκλείδια περιοχή
Εκτατικό διαμέρισμα αντιβραχίου	Παρανωτιαία περιοχή
Πρόσθιο βραχιόνιο διαμέρισμα	
Οπίσθιο βραχιόνιο διαμέρισμα	

Πίνακας 6. Ταξινόμηση ενδοδιαμερισματικών και εξωδιαμερισματικών όγκων όπως χρησιμοποιούνται στο σύστημα Enneking.

ΧΕΙΡΟΥΡΓΙΚΗ ΘΕΡΑΠΕΙΑ ΤΩΝ ΟΣΤΕΟΣΑΡΚΩΜΑΤΩΝ ΤΟΥ ΓΟΝΑΤΟΣ

Άπω Μηριαίο

Το άπω μηριαίο είναι το οστούν στο οποίο υπάρχει η μεγαλύτερη εμπειρία ως προς τη χρήση ενδοπροθέσεων. Πριν μερικές δεκαετίες οι απόψεις διίσταντο όσον αφορά την καλύτερη χειρουργική θεραπεία για τα οστεοσαρκώματα του άπω μηριαίου. Χειρουργικές μέθοδοι που έχουν χρησιμοποιηθεί ή χρησιμοποιούνται ακόμα για τη θεραπεία του οστεοσαρκώματος σ'αυτή την τοποθεσία είναι ο ακρωτηριασμός πάνω από το γόνατο, χειρουργική εξαίρεση του όγκου με τη χρήση μηριαίας ενδοπρόθεσης ή αλλομοσχεύματος, ή ακρωτηριασμός με εξάρθρωση του ισχίου (65).

Σύμφωνα με μία μελέτη η τοπική υποτροπή ήταν 8% για ακρωτηριασμό πάνω από το γόνατο και 0% για ακρωτηριασμό με απεξάρθρωση του ισχίου. Από αυτά τα ευρήματα προκύπτει, ότι η δεύτερη μέθοδος είναι καλύτερη απ' ότι ένας ακρωτηριασμός πάνω από το γόνατο αλλά η επιβίωση των ασθενών στην παραπάνω μελέτη δεν φάνηκε να επηρεάζεται από το είδος της χειρουργικής θεραπείας. Αυτό οδήγησε τους περισσότερους χειρουργούς να συνιστούν ακρωτηριασμός πάνω από το γόνατο για μεγάλα οστεοσαρκώματα του άπω μηριαίου (65, 70).

Κατά τη διάρκεια των τελευταίων δεκαπέντε ετών η τάση να γίνεται εξαίρεση του όγκου με διατήρηση του μέλους και χρήση μηριαίας ενδοπρόθεσης έχει αυξηθεί. Οι λόγοι γι'αυτή την αλλαγή τακτικής είναι πολλοί και περιλαμβάνουν καλύτερη ανατομική περιγραφή του όγκου με τη χρήση αξονικής τομογραφίας και μαγνητικής τομογραφίας, όπως επίσης και η χρήση προεγχειρητικής χημειοθεραπείας (71, 72, 73, 74, 75, 76, 77, 78). Όταν η αξονική τομογραφία εισήλθε σε κλινική χρήση κατά τα τέλη της δεκαετίας του 70, οι χειρουργοί μπορούσαν για πρώτη φορά να διακρίνουν τη σχέση μεταξύ του όγκου και των παρακείμενων νευροαγγειακών δομών και να γνωρίζουν προεγχειρητικά, εάν ο όγκος βρισκόταν σε στενή σχέση ή όχι με τα νεύρα ή τα αγγεία. Η μαγνητική τομογραφία έδωσε στο χειρουργό ακόμη περισσότερη αυτοπεποίθηση. Η χρήση προεγχειρητικής χημειοθεραπείας μπορεί να μην είναι σίγουρο ότι κάνει την ευρεία χειρουργική εξαίρεση με διατήρηση του μέλους, ασφαλέστερη από ογκολογικής πλευράς, αλλά μειώνει το οίδημα του όγκου και κάνει ευκολότερη την αναγνώριση των πραγματικών του ορίων (3, 74, 75, 76).

Ανατομικές Σχέσεις

Το άπω μηριαίο χρησιμεύει για την πρόσφυση ενός περιορισμένου αριθμού μυών και δεν υπάρχουν νευροαγγειακά δεμάτια που να επαφίενται του οστού. Όγκοι που εκφύονται από το άπω μηριαίο και επεκτείνονται στους μαλακούς ιστούς συνήθως δεν εμπλέκουν τα ιγνυακά αγγεία ή το ισχιακό νεύρο εκτός και αν είναι εξαιρετικά μεγάλοι. Αυτοί οι όγκοι που επεκτείνονται δια μέσω της οπισθίας και έξω επιφάνειας του μηρού επεκτείνονται προς τη βραχεία κεφαλή του δικεφάλου. Αυτοί που επεκτείνονται προς τα εμπρός εισβάλουν στα κατώτερα τμήματα του τετρακεφάλου. Οι προσφύσεις της έσω και έξω κεφαλής του γαστροκνημίου μπορούν επίσης να εμπλέκονται, εάν ο όγκος επεκτείνεται προς τα πίσω, προς τις καταφύσεις τους. Όγκοι που επεκτείνονται προς τα εμπρός, είτε προς τα μέσα είτε προς τα έξω, συνήθως δε διηθούν τον έξω ή τον έσω πλάγιο, αλλά τους απωθούν. Για όλους τους κακοήθεις όγκους η συνήθης πρακτική είναι να εξαιρούνται οι μύες που εφάπτονται της ψευδοκάψας του όγκου ακόμα και αν ο μυς καθ' αυτός δε διηθείται. Το απώτερο τμήμα του πρόσθιου μηριαίου καλύπτεται μόνο από περιόστεο και ινολιπώδη ιστό στην περιοχή που είναι παρακείμενη στον υπερεπιγονατιδικό θύλακο. Δεν είναι ασύνηθες για όγκους και ιδιαίτερα στα οστεοσαρκώματα αυτής της περιοχής να επεκτείνονται δια μέσου του πρόσθιου φλοιού. Παρά την πολύ στενή τους σχέση με τον υπερεπιγονατιδικό θύλακο, είναι ασυνήθες γι' αυτές τις βλάβες να επεκτείνονται στην άρθρωση του γόνατος. Διήθηση στην άρθρωση του γόνατος είναι περισσότερο πιθανόν να συμβεί, όταν ο όγκος μεγαλώνει κατά μήκος των χιαστών ή πλάγιων συνδέσμων (1, 39, 65).

Ακρωτηριασμός πάνω από το γόνατο

Η ευρεία εξαίρεση με διατήρηση του μέλους ενδείκνυται, εφόσον το νευροαγγειακό δεμάτιο δε βρίσκεται σε στενή επαφή ή δεν περιβάλλεται από τον όγκο. Παρόλο που είναι τεχνικά δυνατό να αποκατασταθεί η αρτηρία και η φλέβα, πρακτικά είναι προτιμότερο να γίνει ακρωτηριασμός. Ο ακρωτηριασμός ενδείκνυται για ασθενείς με εξαιρετικά μεγάλους όγκους και ειδικά αυτούς που επεκτείνονται προς τα πίσω. Ενδείκνυται επίσης για ασθενείς που παρουσιάσθηκαν με παρεκτοπισμένα παθολογικά κατάγματα ή εσωτερική οστεοσύνθεση παθολογικών καταγμάτων. Ο ακρωτηριασμός

αποτελεί στις περισσότερες περιπτώσεις τήν καλύτερη θεραπεία για έναν ασθενή με ένα υποτροπιάζον σάρκωμα (74, 75, 77).

Ένας ακρωτηριασμός πάνω από το γόνατο για έναν κακοήθη όγκο του άπω μηριαίου θα πρέπει να επιτυγχάνει ευρεία χειρουργική εκτομή. Απεξάρθρωση του ισχίου χρειάζεται μόνο, όταν απαιτείται ριζική χειρουργική εκτομή (65).

Όλο το άκρο θα πρέπει να προετοιμάζεται και να περιλαμβάνεται στο χειρουργικό πεδίο συμπεριλαμβανομένης της λαγόνιας ακρολοφίας. Ένας στείρος ίσχαιμος επίδεσμος μπορεί να χρησιμοποιηθεί. Το άκρο θα πρέπει να ανυψώνεται για λίγα λεπτά πριν φουσκωθεί ο ίσχαιμος επίδεσμος. Κάθε είδος συμπιεστικής περιδεσης ή χειρισμός του όγκου απαγορεύεται αυστηρά. Το επίπεδο του ακρωτηριασμού καθορίζεται πριν από την επέμβαση και βασίζεται στην επέκταση του όγκου στο οστούν και στα μαλακά μόρια. Παρόλο που δεν υπάρχει μία απόλυτη απόσταση που να αποτελεί ένα ασφαλές όριο, ο ακρωτηριασμός θα πρέπει να γίνεται διά μέσω ιστών όσο το δυνατό πιο μακριά από τον όγκο, χωρίς να παράγει ένα κολόβωμα που να είναι υπερβολικά βραχύ. Το λιγότερο τρία (3) εκατοστά από ιστολογικά υγιές οστούν και πέντε (5) εκατοστά από ιστολογικά υγιή μαλακά μόρια θα πρέπει να εξαιρούνται με τον όγκο. Το άθροισμα του μήκους των δερματικών κρημνών θα πρέπει να είναι ίσο με τη διάμετρο του μηρού στο επίπεδο της διατομής του μηριαίου οστού. Οι δερματικοί κρημνοί θα πρέπει να σχηματοποιηθούν κατά τέτοιο τρόπο ώστε να επιτευχθεί το μακρύτερο δυνατό κολόβωμα με τα πιο ασφαλή χειρουργικά όρια και να είναι επίσης δυνατή η επαρκής κάλυψη του οστού με μαλακά μόρια. Συνήθως δημιουργείται ένας πρόσθιος και ένας οπίσθιος κρημνός. Το δέρμα και οι υποδόριοι ιστοί διατέμνονται και η τομή της επιπολής περιτονίας γίνεται στο ίδιο επίπεδο που έγινε η τομή του δέρματος. Ο πρόσθιος μυϊκός κρημνός δημιουργείται με μία τομή υπό γωνία από το επίπεδο της τομής της επιπολής περιτονίας προς το επίπεδο που σχεδιάζεται να γίνει η τομή του οστού. Η μηριαία αρτηρία και φλέβα διατέμνονται και απολινώνονται. Το σαφηνές νεύρο ελκεται, διηθείται με τοπικό αναισθητικό και ακολούθως διατέμνεται. Κατόπιν το οστούν κόβεται. Τα περιεχόμενα του μυελού των οστών από την πλευρά του κολοβώματος στέλνονται για ταχεία βιοψία. Οι μύες του οπίσθιου διαμερίσματος κόβονται υπό γωνία από το επίπεδο του οστού προς το επίπεδο όπου έγινε η τομή του δέρματος. Το ισχιακό νεύρο διατέμνεται κατά τον ίδιο τρόπο όπως και το σαφηνές. Το άκρο του κομμένου νεύρου θα πρέπει να τοποθετηθεί σε ένα μέρος όπου δεν θα είναι υποκείμενο σε τραυματισμούς. Αυτό μπορεί να γίνει με έλξη του νεύρου και διατομή του ώστε με αυτό τον τρόπο το νεύρο να κοπεί πιο κεντρικά απ' ότι οι τριγύρω μαλακοί ιστοί. Εναλλακτικά το νεύρο μπορεί να παρασκευασθεί και το κομμένο άκρο του να ραφτεί μεταξύ των μυών που βρίσκονται κεντρικά του επιπέδου του ακρωτηριασμού. Το άκρο αφαιρείται από το χειρουργικό πεδίο και ο παθολογοανατόμος και χειρουργός εξετάζουν τον όγκο για να σιγουρευτούν ότι έχει επιτευχθεί ευρεία χειρουργική εξαίρεση. Οι ταχείες βιοψίες από τον ενδομυελικό αυλό θα πρέπει επίσης να είναι αρνητικές για όγκο. Το κλείσιμο της χειρουργικής τομής συνήθως απαιτεί περισσότερο χρόνο απ' ότι ο ακρωτηριασμός (65).

Τα δύο πιο σημαντικά μέρη της συρραφής ενός ακρωτηριασμού πάνω από το γόνατο είναι η αντιμετώπιση του ισχιακού νεύρου και η κάλυψη του οστού. Το κομμένο ισχιακό νεύρο σχηματίζει ένα νεύρωμα και εάν το νεύρωμα αυτό σχηματισθεί σε μια τοποθεσία όπου μπορεί να τραυματισθεί τότε θα καταστεί συμπτωματικό. Το οστούν θα πρέπει επίσης να καλυφθεί με του μύες. Αυτό θα βοηθήσει ώστε το κολόβωμα να γίνει περισσότερο λειτουργικό. Οι μύες του πρόσθιου κρημνού θα πρέπει να συρραφούν προσεκτικά στους μύες του οπίσθιου κρημνού με μη απορροφήσιμα διακοπτόμενα ράμματα. Η συρραφή των δερματικών κρημνών θα πρέπει να γίνει χωρίς τάση (65).

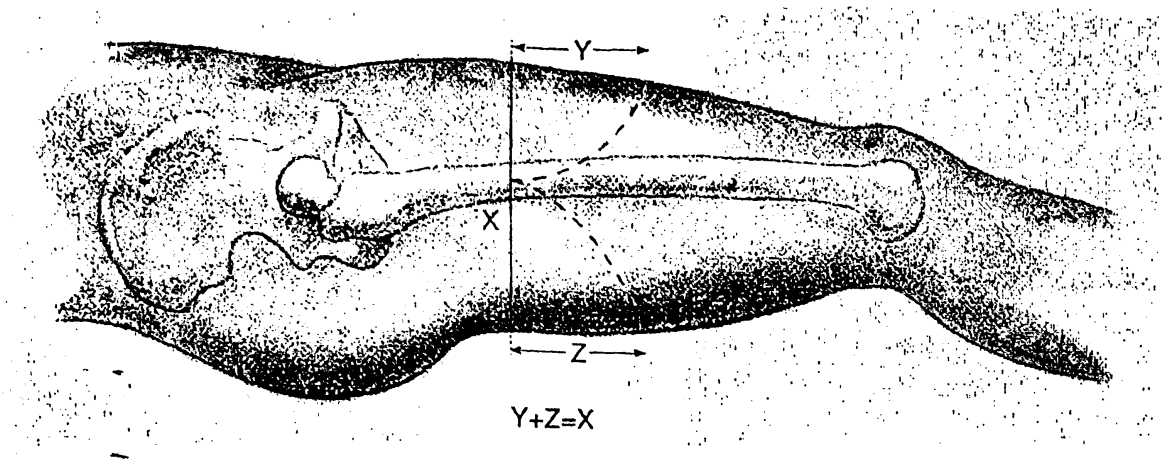

Σχήμα 8. Σχεδιασμός δερματικών κρημνών για ακρωτηριασμό πάνω από το γόνατο.

Μετεγχειρητική Φροντίδα και Αποκατάσταση

Ο ασθενής θα πρέπει να κινητοποιείται όσο το δυνατόν πιο γρήγορα μετά το χειρουργείο. Συνήθως αυτό είναι δυνατόν την πρώτη ημέρα μετά τον ακρωτηριασμό. Ο ασθενής θα πρέπει να έχει λάβει οδηγίες για την κινητοποίηση του με βακτηρίες αμέσως μετά την επέμβαση. Εάν ο ασθενής είναι ασταθής ή αδύναμος, ένας περιπατητικός κηδεμώνας είναι καλύτερος στην πρώϊμη μετεγχειρητική περίοδο. Ο ασθενής με ακρωτηριασμό πάνω από το γόνατο θα πρέπει να αρχίσει ασκήσεις με το κολόβωμα κατά την πρώτη μετεγχειρητική ημέρα. Είναι σημαντικό να διατηρηθεί ένα πλήρες εύρος κινήσεων στην άρθρωση του ισχίου και θα πρέπει να δοθεί ιδιαίτερη σημασία στο προληφθεί μία καθήλωση άρθρωσης του ισχίου σε κάμψη και απαγωγή. Ασκήσεις για την ενίσχυση των απαγωγών του ισχίου θα πρέπει να αρχίσουν νωρίς επειδή αυτοί οι μύες είναι περισσότερο σημαντικοί για την χρησιμοποίηση ενός τεχνητού μέλους. Η παροχέτευση πρέπει να αφαιρείται την δεύτερη ή την τρίτη μετεγχειρητική μέρα και όταν γίνει αυτό, ο ασθενής πρέπει να μάθει πως να εφαρμόζει τους συμπιεστικούς επιδέσμους στο κολόβωμα. Αυτό συνήθως γίνεται με ελαστικούς επιδέσμους 20 εκατοστών. Μόλις η χειρουργική τομή επουλωθεί και το μετεγχειρητικό οίδημα υποχωρήσει (συνήθως 4 εβδομάδες μετά το χειρουργείο) ο ασθενής μπορεί να δοκιμάσει το πρώτο τεχνητό μέλος. Ο ασθενής ενθαρρύνεται, ώστε να συνεργασθεί με το φυσιοθεραπευτή και τον τεχνικό που είναι υπεύθυνος για την κατασκευή τεχνητού μέλους και να γίνει πλήρως ανεξάρτητος με τη χρήση του προσθετικού μέλους όσο το δυνατόν πιο γρήγορα (65).

Χειρουργική Εξαίρεση του Άπω Μηριαίου με Διατήρηση του Κάτω Άκρου

Ενδοαρθρική Εξαίρεση

Στην περίπτωση αυτή ο όγκος που εντοπίζεται στο άπω μηριαίο, εξαιρείται μαζί με την άρθρωση του γόνατος. Οι μύες και τα μαλακά μόρια που βρίσκονται σε άμεση επαφή με τον όγκο θα πρέπει να αφαιρούνται μαζί με τον όγκο. Η τομή της βιοψίας θα πρέπει επίσης να αφαιρείται μαζί με τον όγκο. Η αρχική προσπέλαση είναι αρχικά κάθετη προς το δέρμα, ώστε να αναπτυχθούν δερματικοί κρημνοί όσο το δυνατό παχύτεροι. Συνήθως οι δερματικοί κρημνοί μπορούν να συμπεριλαμβάνουν με ασφάλεια τουλάχιστον την επιφανειακή περιτονία (65, 76, 78).

Ο ορθός μηριαίος μπορεί συνήθως να παραμείνει άθικτος και η προσπέλαση θα πρέπει να προχωρήσει εν τω βάθει του ορθού μηριαίου. Η άρθρωση του γόνατος θα πρέπει να διανοιχθεί νωρίς κατά τη διάρκεια της επέμβασης και το αρθρικό υγρό θα πρέπει να εξετασθεί. Εάν υπάρχει αίμα ή αιμοσιδηρίνη στην άρθρωση, υπάρχει κίνδυνος η άρθρωση να έχει προσβληθεί από τον όγκο. Σ'αυτή την περίπτωση θα πρέπει να ληφθεί σοβαρά υπόψη το ενδεχόμενο έξωαρθρικής εκτομής. Εάν το αρθρικό υγρό είναι φυσιολογικό, τότε η επέμβαση μπορεί να προχωρήσει σύμφωνα με τον προεγχειρητικό σχεδιασμό. Μετά την πραγματοποίηση της τομής στο δέρμα και της χειρουργικής

εξετάσεως της αρθρώσεως, το γόνατο κάμπτεται και ο έσω και έξω δερματικός κρημνός επεκτείνεται, ώστε να επιτευχθεί αποκάλυψη ολόκληρου του άπω μηριαίου και των μαλακών ιστών που πρόκειται να αφαιρεθούν μαζί με τον όγκο. Η πλατεία περιτονία επί τα εκτός και η κατάφυση της περιτονίας πίσω από τον έσω ορθό θα πρέπει να αποκολληθούν από το μηριαίο οστούν. Ένα μέρος των μαλακών μορίων θα πρέπει πάντα να διατηρεί την επαφή με το οστούν, ακόμα και εάν δεν υπάρχει μακροσκοπική ένδειξη παρουσίας όγκου (65, 74, 77).

Κατόπιν η επέμβαση μεταφέρεται στο οπίσθιο διαμέρισμα. Η εσωτερική πλευρά είναι τενοντώδης, αναγνωρίζεται και απωθείται προς τα οπίσω. Το γόνατο κάμπτεται στις 90 μοίρες. Η έσω κεφαλή του γαστροκνημίου αναγνωρίζεται και διατέμνεται αφήνοντας την έκφυσή του προσκολλημένη στο μηριαίο. Η ιγνυακή αρτηρία και φλέβα βρίσκονται στο άνω μέρος του ιγνυακού βόθρου και παρασκευάζονται κεντρικά μέχρι τον πόρο του Hunter. Οι καταφύσεις του ισχνού και του μείζονος προσαγωγού παραμένουν άθικτες. Ο μείζων προσαγωγός απελευθερώνεται από τον πόρο του Hunter, ώστε να αποκαλυφθεί η μηριαία αρτηρία και φλέβα. Τα αγγεία παρασκευάζονται κεντρικά έως το επίπεδο όπου θα γίνει η οστεοτομία. Επί τα εκτός η βραχεία κεφαλή του δικεφάλου μηριαίου θυσιάζεται μαζί με το άπω μηριαίο, αλλά η μακρά κεφαλή μπορεί συνήθως να διατηρηθεί. Το κοινό περονιαίο νεύρο βρίσκεται πίσω από το δικέφαλο και μπορεί να παρασκευασθεί ή απλά να απωθηθεί μαζί με τη μακρά κεφαλή του δικεφάλου. Το ισχιακό νεύρο πρέπει επίσης να αναγνωρισθεί στην οπίσθια επιφάνεια του μηρού. Πίσω και επί τα εντός της βραχείας κεφαλής του δικεφάλου η έξω κεφαλή του γαστροκνημίου αναγνωρίζεται και διατέμνεται αφήνοντας την έκφυσή της στο μηριαίο. Σ' αυτό το σημείο η ιγνυακή αρτηρία και φλέβα, το ισχιακό και το περονιαίο νεύρο και οι καμπτήρες του γόνατος πρέπει να είναι πλήρως αποχωρισμένοι από το άπω μηριαίο. Ακολουθεί η διατομή των συνδέσμων του γόνατος. Οι έσω και έξω πλάγιοι σύνδεσμοι διατέμνονται κεντρικά του επιπέδου των μηνίσκων και οι χιαστοί σύνδεσμοι διατέμνονται στη μεσότητά τους. Ο οπίσθιος αρθρικός θύλακος διατέμνεται επίσης επιτρέποντας στο άπω μηριαίο να ανασηκωθεί μακριά από την κνήμη. Πριν να γίνει η οστεοτομία του άπω μηριαίου θα πρέπει να γίνει κατάλληλη σημείωση του οστού κεντρικά της οστεοτομίας ώστε να μπορέσει να επιτευχθεί σωστός προσανατολισμός και κατάλληλη τοποθέτηση της ενδοπροθέσεως κατά τη διάρκεια της ανακατασκευής του μηριαίου. Η τραχεία γραμμή δε θα πρέπει να χρησιμοποιείται ως ανατομικό σημείο για να διευκολύνει τον προσανατολισμό της ενδοπροθέσεως γιατί η θέση της στην οπίσθια επιφάνεια του μηριαίου ποικίλει. Η διατήρηση του μήκους είναι πολύ σημαντική. Μερικοί χειρουργοί χρησιμοποιούν δύο βελόνες μία στο εγγύς μηριαίο και μία άλλη στο εγγύς τμήμα της κνήμης υπολογίζουν την απόσταση μεταξύ των δύο βελονών πριν την εξαίρεση και διατηρούν αυτή την απόσταση κατά τη διάρκεια της χειρουργικής αποκατάστασης. Άλλοι χειρουργοί μετρούν το μήκος του τμήματος του μηριαίου που έχει εξαιρεθεί και αποκαθιστούν το μήκος του μηριαίου με βάσει αυτή τη μέτρηση. Μετά την οστεοτομία το χειρουργικό παρασκεύασμα απομακρύνεται από το χειρουργικό τραπέζι. Ο χειρουργός και ο παθολογοανατόμος εξετάζουν το παρασκεύασμα και καθορίζουν, εάν το όριο της χειρουργικής εκτομής είναι επαρκές. Κατόπιν εξετάζονται δείγματα από το ενδομυελικό κανάλι με ταχεία βιοψία, ώστε επιβεβαιωθεί ότι ο ενδομυελικός αυλός είναι ελεύθερος όγκου στο επίπεδο της οστεοτομίας. Όταν επιβεβαιωθεί ότι τα χειρουργικά όρια είναι επαρκή μπορεί να ξεκινήσει η ανακατασκευή (65, 70).

<u>Εξωαρθρική Εκτομή</u>

Εάν ο όγκος έχει διηθήσει την άρθρωση του γόνατος ή εάν η βιοψία πραγματοποιήθηκε δια μέσω της αρθρώσεως του γόνατος, τότε είναι καλύτερο να εξαιρεθεί ολόκληρη η άρθρωση του γόνατος μαζί με τον όγκο. Οι δερματικοί κρημνοί είναι παρόμοιοι με τη διαφορά ότι η άρθρωση του γόνατος παραμένει άθικτη, ενώ το δέρμα και οι υποδόριοι ιστοί ανασηκώνονται από την εν τω βάθει περιτονία που καλύπτει την άρθρωση. Το γόνατο κάμπτεται και το οπίσθιο διαμέρισμα αποκαλύπτεται όπως ακριβώς γίνεται και με την ενδοαρθρική εκτομή. Τα ιγνυακά αγγεία θα πρέπει να παρασκευασθούν περιφερικά της αρθρώσεως έως την περιφερική παρυφή του ιγνυακού μυός. Πραγματοποιείται κατόπιν οστεοτομία στο κεντρικό τμήμα της κνήμης περιφερικά της καταφύσεως του επιγονατιδικού τένοντα. Το κεντρικό τμήμα της κνήμης αφαιρείται μαζί με την άρθρωση του γόνατος. Η παρασκευή του άπω μηριαίου γίνεται όπως ακριβώς και κατά την ενδοαρθρική εκτομή (39, 65, 70).

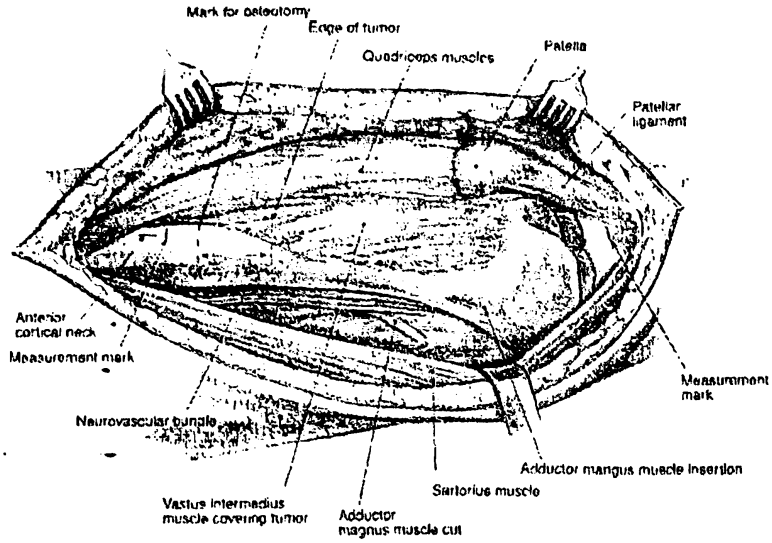

Σχήμα 9. Ενδαρθρική εκτομή όγκου του άπω μηριαίου.

Τεχνικές Χειρουργικής Αποκατάστασης

Υπάρχουν διάφορες μέθοδοι με τις οποίες μπορεί να γίνει η αποκατάσταση του άπω μηριαίου.

1. Οστεοαρθρικό αλλομόσχευμα. Το οστικό έλλειμμα που δημιουργείται από την εκτομή του άπω μηριαίου οστού μπορεί να αποκατασταθεί με τη χρησιμοποίηση ενός οστεοαρθρικού δομικού αλλομοσχεύματος. Το αλλομόσχευμα πρέπει να επιλεχθεί πριν από την επέμβαση σύμφωνα με το μέγεθος του τμήματος του άπω μηριαίου οστού, που πρόκειται να εξαιρεθεί. Πρέπει επίσης το αλλομόσχευμα να είναι της ίδιας πλευράς με το άπω μηριαίο που πρόκειται να εξαιρεθεί. Η επιλογή του αλλομοσχεύματος θα πρέπει να γίνει πολύ προσεκτικά. Θα πρέπει να γίνει κάθε προσπάθεια, ώστε οι διαστάσεις του να είναι ακριβείς σε επίπεδο χιλιοστών. Εάν δεν είναι δυνατό να βρεθεί τέτοιο αλλομόσχευμα, τότε είναι καλύτερο το μόσχευμα που θα επιλεχθεί να είναι λίγο μικρότερο απ' ότι το τμήμα του μηριαίου που θα εξαιρεθεί. Είναι επίσης πολύ σημαντικό το μόσχευμα να είναι επαρκές σε μήκος, ώστε να μπορεί να αποκαταστήσει πλήρως το μήκος του οστού που πρόκειται να εξαιρεθεί.
Κατά την παρασκευή του αλλομοσχεύματος είναι πολύ σημαντικό να αφαιρεθούν όλα τα μαλακά μόρια με εξαίρεση τον αρθρικό θύλακο και τους συνδέσμους. Είναι επίσης σημαντικό να αφαιρεθεί ο λιπώδης μυελός των οστών από τον ενδομυελικό αυλό (65, 79).
Το αλλομόσχευμα σταθεροποιείται με μεθόδους εσωτερικής οστεοσύνθεσης στο μηριαίο οστούν του ασθενούς. Είναι πολύ σημαντικό να επιτευχθεί μέγιστη επαφή μεταξύ του αλλομοσχεύματος και του μηριαίου οστού. Είναι επίσης πολύ σημαντικό να επιτευχθεί κατάλληλος προσανατολισμός μεταξύ του αλλομοσχεύματος και του μηριαίου. Συνήθως απαιτούνται οκτώ φλοιοί εκατέρωθεν της οστεοσυνθέσεως. Είναι καλύτερο οι βίδες που θα τοποθετηθούν στο αλλομόσχευμα να τοποθετηθούν στη διάφυσή του. Βίδες που τοποθετούνται στη μετάφυση του αλλομοσχεύματος έχουν συσχετισθεί με κατάγματα. Η πλάκα τοποθετείται πρώτα στο αλλομόσχευμα και κατόπιν στο εγγύς μηριαίο του ασθενούς. Κατόπιν οι βίδες αφαιρούνται από το κεντρικό τμήμα του μηριαίου του ασθενούς και αρχίζει η αποκατάσταση των συνδέσμων του γόνατος. Είναι ευκολότερο να αποκατασταθεί ο αρθρικός θύλακος και οι σύνδεσμοι της αρθρώσεως του γόνατος με το οστεοαρθρικό αλλομόσχευμα ελεύθερο από το μηριαίο του ασθενούς (65, 79).
Πρώτα αποκαθίσταται ο οπίσθιος αρθρικός θύλακος. Η αποκατάσταση γίνεται με διακοπτόμενα μη απορροφήσιμα ράμματα No 0. Κατά την αποκατάσταση ο οπίσθιος αρθρικός θύλακος του οστεοαρθρικού αλλομοσχεύματος συνδέεται με τον υπολειπόμενο οπίσθιο θύλακο που εκφύεται στην κνήμη του ασθενούς. Η αποκατάσταση θα πρέπει να είναι τέτοια, ώστε το γόνατο να μπορεί να εκταθεί πλήρως. Ο οπίσθιος χιαστός σύνδεσμος αποκαθίσταται μαζί με τον οπίσθιο θύλακο.
Ακολουθεί η αποκατάσταση του προσθίου χιαστού. Η αποκατάσταση των χιαστών δε σημαίνει ότι θα επιτευχθεί και φυσιολογική εμβιομηχανική λειτουργία του γόνατος. Παρόλα αυτά η αποκατάσταση

αυτών των συνδέσμων μειώνει την αστάθεια του γόνατος κυρίως στην άμεση μετεγχειρητική περίοδο. Ο πρόσθιος χιαστός αποκαθίσταται με το γόνατο σε 30 με 45 μοίρες κάμψης. Κατόπιν ακολουθεί η αποκατάσταση του έσω και του έξω πλάγιου σύνδεσμου. Η αποκατάσταση αυτών των συνδέσμων γίνεται με το γόνατο σε κάμψη 30 με 45 μοίρες. Όπως και με τον οπίσθιο ινώδη θύλακο, χρησιμοποιούνται διακοπτόμενα μη απορροφήσιμα ράμματα No 0. Η αποκατάσταση των συνδέσμων θα πρέπει να γίνει πολύ προσεκτικά, ώστε να μην προκύψει πρόβλημα με τον προσανατολισμό της άπω μηριαίας με την εγγύς κνημιαία αρθρική επιφάνεια. Μόλις γίνει η αποκατάσταση του αρθρικού θυλάκου του γόνατος και των συνδέσμων, πραγματοποιείται και η οστεοσύνθεση μεταξύ του οστεοαρθρικού αλλομοσχεύματος και του μηριαίου του ασθενούς. Ακολουθεί έκπλυση του χειρουργικού τραύματος και αποκατάσταση του εκτατικού μηχανισμού του γόνατος. Μερικές φορές είναι απαραίτητο να γίνει απελευθέρωση των εξω καθεκτικών συνδέσμων της επιγονατίδας, ώστε να επιτευχθεί ικανοποιητική κίνηση της επιγονατίδας στη μηριαία τροχιλία. Επειδή μέρος του τετρακεφάλου έχει εξαιρεθεί μαζί με τον όγκο, είναι πολύ δύσκολο να επιτευχθεί αποκατάσταση ενός φυσιολογικού εκτατικού μηχανισμού. Σε γενικές γραμμές όμως ο εκτατικός μηχανισμός μπορεί να λειτουργήσει ικανοποιητικά, εάν η επιγονατίδα αποκατασταθεί στο κέντρο της μηριαίας τροχιλίας. Δεν είναι απαραίτητο να γίνει εκτεταμένη αποκατάσταση στην έσω πλευρά του γόνατος ακόμα και εάν ο έσω ορθός έχει πλήρως εξαιρεθεί. Είναι πολύ σημαντικό όμως η επιγονατίδα να μη βρίσκεται υπεξαρθρωμένη επί τα εκτός της μηριαίας τροχιλίας (65, 79).

Μετεγχειρητικά το κάτω άκρο του ασθενούς θα πρέπει να τοποθετηθεί σε γύψο. Το γόνατο κάμπτεται στις 30° μοίρες και σ' αυτό το σημείο θα πρέπει να προσεχθεί, ώστε η κνήμη να μην υπεξαρθρωθεί προς τα πίσω. Επιπρόσθετα θα πρέπει να λαμβάνεται μέριμνα, ώστε να αποκατασταθεί η φυσιολογική βλαισότητα του γόνατος. Λαμβάνεται μετεγχειρητική ακτινογραφία, ώστε να επιβεβαιωθεί ικανοποιητική ευθυγράμμιση της άρθρωσης του γόνατος. Ο γύψος φέρεται από τον ασθενή για οκτώ (8) εβδομάδες. Κατ' αυτό το χρονικό διάστημα ο ασθενής αρχίζει να κινητοποιείται με μερική φόρτιση. Ο ασθενής εκτελεί επίσης ισομετρικές ασκήσεις ενδυνάμωσης του τετρακεφάλου και των καμπτήρων του γόνατος. Όταν ο γύψος αφαιρεθεί ο ασθενής αρχίζει ασκήσεις για να βελτιώσει το εύρος της κίνησης. Μερικές φορές, εάν το γόνατο του ασθενούς είναι ιδιαίτερα ασταθές, μπορεί να χρησιμοποιηθεί κηδεμόνας για μερικούς μήνες μετά την επέμβαση. Όλοι οι ασθενείς με οστεοαρθρικό αλλομόσχευμα έχουν ήπια με μέσου βαθμού αστάθεια του γόνατος κατά τη φυσική εξέταση. Ο ασθενής δεν μπορεί να χρησιμοποιήσει βάρη για ασκήσεις τετρακεφάλου και των καμπτήρων του γόνατος ή να κινητοποιηθεί με πλήρη φόρτιση, μέχρι να πωρωθεί ακτινολογικά η οστεοσύνθεση. Αυτό συνήθως απαιτεί 6 με 12 μήνες. Αν η οστεοσύνθεση δεν πωρωθεί σε 12 μήνες,τότε χρειάζεται δεύτερη επέμβαση, ώστε να προστεθεί αυτόλογο οστικό μόσχευμα (65, 79).



Εικόνα 6. Μετεγχειρητική ακτινογραφία αποκατάστασης του άπω μηριαίου με οστεοαρθρικό αλλομόσχευμα και στεθεροποίηση του αλλομοσχεύματος με τεχνική εσωτερικής οστεοσύνθεσης.

Εικόνα 7. Απω μηριαία ενδοπρόθεση που χρησιμοποιήθηκε για την αποκατάσταση του άπω μηριαίου. Ο ασθενής υπεβλήθη σε ενδαρθρική εκτομή οστεοσαρκώματος του άπω μηριαίου.

2. Αλλοπροσθετική αποκατάσταση. Μερικοί χειρουργοί χρησιμοποιούν μία ενδοπρόθεση σε συνδυασμό με άπω μηριαίο αλλομόσχευμα. Η μόνη περίπτωση όπου απαιτείται αυτού του είδους η αποκατάσταση είναι, όταν η εκτομή του άπω μηριαίου περιλαμβάνει όλους ή τους περισσότερους συνδέσμους του γόνατος. Άλλη μία περίπτωση στη οποία αυτός ο συνδυασμός ενδείκνυται είναι όταν η εγγύς κνήμη έχει εξαιρεθεί μαζί με το άπω μηριαίο αλλά ο εκτατικός μηχανισμός έχει διασωθεί (79). Και στις δύο αυτές καταστάσεις ένα οστεοαρθρικό αλλομόσχευμα δεν είναι κατάλληλο λόγω της αδυναμίας να γίνει αποκατάσταση της σταθερότητας της αρθρώσεως. Η τεχνική είναι παρόμοια όπως και στην περίπτωση οστεοαρθρικού αλλομοσχεύματος με την εξαίρεση, ότι μία ολική ενδοπρόθεση του γόνατος έχει τοποθετηθεί μέσα στο άπω μηριαίο αλλομόσχευμα με τη χρήση πολυμεθυλμεθαλκρυλικού τσιμέντου. Η πρόθεση τοποθετείται μέσα στο αλλομόσχευμα πριν το αλλομόσχευμα εμφυτευθεί στον ασθενή. Το άπω μέρος της ενδοπρόθεσης σταθεροποιείται στην κνήμη με τον συνήθη τρόπο που απαιτείται για την συγκεκριμένη ενδοπρόθεση. Η μετεγχειρητική αγωγή του ασθενούς με αυτού του είδους την αποκατάσταση εξαρτάται από το εάν έχει γίνει αποκατάσταση των συνδέσμων. Γι' αυτούς τους ασθενείς όπου έγινε αποκατάσταση των συνδέσμων η μετεγχειρητική αποκατάσταση είναι παρόμοια με αυτούς τους ασθενείς που έχουν οστεοαρθρική αποκατάσταση. Εάν η ενδοπρόθεση που έχει επιλεχθεί είναι σταθερή χωρίς να απαιτείται αποκατάσταση των συνδέσμων τότε δεν υπάρχει ανάγκη να ακινητοποιηθεί το γόνατο του ασθενούς σε γύψο και μπορούν ν' αρχίσουν αμέσως ασκήσεις για την ενδυνάμωση των μυών και για τη βελτίωση του εύρους κινήσεως του γόνατος. Η κινητοποίηση με πλήρη φόρτιση θα πρέπει να καθυστερήσει, έως ότου επιτευχθεί επούλωση μεταξύ του αλλομοσχεύματος και του μηριαίου οστού του ασθενούς. Εάν η επούλωση δεν συμβεί μέσα σε διάστημα 12 μηνών, τότε θα πρέπει να χρησιμοποιηθεί αυτόλογο οστικό μόσχευμα (65, 79, 80).

3. Χρήση ενδοπροθέσεων. Η χρήση ενδοπροθέσεων στο άπω μηριαίο ενδείκνυται για πρωτοπαθείς κακοήθεις οστικούς όγκους και σε ορισμένες περιπτώσεις για μεταστατική οστική νόσο και ειδικά σε περιπτώσεις μεταστατικού νεφρικού αδενοκαρκινώματος. Ενδείκνυται επίσης (επιλεγμένες περιπτώσεις) σε υποτροπιάζουσες καλοήθεις οστικούς όγκους όπως ο γιγαντοκυτταρικός όγκος των οστών, καθώς επίσης και οι περιπτώσεις δύσκολων καταγμάτων με επιπλοκές, όπως καθυστερημένη πόρωση και ειδικά σε ηλικιωμένους ασθενείς. Ο λόγος για την χρήση ενδοπροθέσεων του άπω μηριαίου σε ηλικιωμένους ασθενείς με προβλήματα μη πόρωσης των καταγμάτων ή παρουσία μεταστατικής νόσου είναι ότι η πρόθεση αναμένεται να επιβιώσει περισσότερο από τον ασθενή και γι' αυτό μια τέτοιου είδους χειρουργική επέμβαση θα δώσει στον ασθενή μία σταθερή και λειτουργική ενδοπρόθεση του γόνατος για το υπόλοιπο της ζωής του. Σε ασθενείς με πρωτοπαθή κακοήθη οστική νόσο ο χειρουργός χρειάζεται να εξετάσει προσεκτικά τις πιθανές επιπλοκές καθώς και όλες τις υπόλοιπες εναλλακτικές λύσεις που υπάρχουν εκτός από την ενδοπροσθετική αντικατάσταση του άπω μηριαίου. Μία ενδοπροσθετική αντικατάσταση του άπω μηριαίου με χρήση βιολογικού τσιμέντου που έχει εισαχθεί με σωστή τεχνική, καθώς και χρήση μηχανισμού (Rotating Hinge) έχει 85 % πιθανότητες να παραμείνει λειτουργική για περίπου 10 χρόνια. Αυτού του είδους η ενδοπρόθεση αποκαθιστά πλάγια και προσθιοπίσθια σταθερότητα, επιτρέποντας ταυτόχρονα στροφή μεταξύ του μηριαίου και της κνήμης. Αυτού του είδους ο μηχανισμός μειώνει επίσης τη συγκέντρωση φορτίων στην επιφάνεια μεταξύ του οστού και του βιολογικού τσιμέντου και με αυτόν τον τρόπο αποτρέπει την άσηπη χαλάρωση και τα κατάγματα απο κόπωση. Εκτός από τον μηχανισμό (Rotating Hinge) υπάρχει επίσης ένα μηριαίο στέλεχος (Stem) με πρόσθια κυρτότητα που ενσωματώνεται στο μηριαίο ενδομυελικό αυλό και σταθεροποιείται με τσιμέντο. Έξω από τον ενδομυελικό αυλό η πρόθεση είναι ενισχυμένη με πορώδες υλικό το οποίο απομονώνει την επιφάνεια μεταξύ οστού και τσιμέντου από τα προϊόντα τριβής και αποδόμησης του πολυαιθυλενίου καθώς και τα μεταλλικά τρίμματα που παράγονται στην άρθρωση του γόνατος. Αυτό προστατεύει την ενδοπρόθεση από τον κίνδυνο άσηπτης χαλάρωσης. Ο λόγος που γίνεται χρήση της ενδοπρόθεσης είναι να δοθεί στον ασθενή μία αποκατάσταση του μέλους η οποία θα επιτρέψει άμεση μετεγχειρητική κινητοποίηση και φόρτιση και θα διαρκέσει για τουλάχιστον μία δεκαετία. Απαιτείται προσεκτική αποκατάσταση των μαλακών ιστών γύρω από το γόνατο, ώστε να επιτευχθεί σχετικά φυσιολογική κίνηση της επιγονατίδας στη μηριαία τροχιλία της ενδοπροθέσεως και να αποφευχθεί αστάθεια της επιγονατίδας (65, 74, 75, 76).
Η χρήση μηριαίας ενδοπροθέσεως απαιτεί προεγχειρητικό σχεδιασμό με χρήση αξονικής τομογραφίας, μαγνητικής τομογραφίας και απλών ακτινογραφιών. Η μαγνητική ακτινογραφία μπορεί να απεικονίσει με ακρίβεια την ενδομυελική επέκταση του όγκου και μ' αυτόν τον όγκο να επιτρέψει τον προεγχειρητικό σχεδιασμό της ενδοπροθέσεως. Απαιτείται ένα ενδομυελικό στέλεχος μήκους τουλάχιστον 13 εκατοστών και το στέλεχος αυτό θα πρέπει να έχει μία κυρτότητα προς τα εμπρός με πορώδες υλικό στο έξω οστικό τμήμα του. Ο λόγος που προτιμάται το στέλεχος να είναι κυρτό προς τα εμπρός είναι ότι, εάν χρησιμοποιούνταν ευθύ στέλεχος τότε η εισαγωγή του θα απαιτούσε περισσότερο

γλυφανισμό και περισσότερο τσιμέντο με αποτέλεσμα τη μείωση του οστικού αποθέματος στο μηριαίο οστούν (65).

Χειρουργική Τεχνική Εισαγωγής της Ενδοπροθέσεως.

Τα μαλακά μόρια και οι μηνίσκοι εξαιρούνται από την εγγύς κνήμη. Ένας οδηγός τοποθετείται κάθετα στον επιμήκη άξονα της κνήμης, ώστε να μπορέσει να γίνει οστεοτομία περιφερικά της αρθρικής επιφάνειας της κνήμης, στο επίπεδο του υποχόνδριου οστού. Το κνημιαίο τμήμα της προθέσεως θα πρέπει να έχει σχεδιασθεί, ώστε να καλύπτει πλήρως το κνημιαίο πλατώ. Ο σχεδιασμός αυτού του τμήματος της προθέσεως είναι σημαντικός, για να αποφευχθεί καθίζηση της προθέσεως στους κνημιαίους κονδύλους. Κατόπιν ο χόνδρος στην αρθρική επιφάνεια της επιγονατίδας αφαιρείται και δημιουργείται μία κεντρική οπή, που επιτρέπει την τοποθέτηση μίας επιγονατιδικής πρόθεσης από πολυαιθυλαίνιο. Η πρόθεση αυτή στερεώνεται με τσιμέντο στην επιγονατίδα. Εάν τα αποτελέσματα της ταχείας βιοψίας από το μηριαίο μυελό των οστών αποδειχθούν αρνητικά για όγκο, ο ενδομυελικός αυλός γλυφανίζεται. Μετά το γλυφανισμό θα πρέπει να χρησιμοποιείται, εάν είναι δυνατόν, ένας περιοριστής τσιμέντου (cement restrictor). Κατόπιν θα πρέπει να γίνει μία δοκιμαστική ανάταξη της προθέσεως (65).

Το εύρος κινήσεως του γόνατος θα πρέπει να είναι από την πλήρη έκταση έως τις 120° μοίρες κάμψης και δε θα πρέπει να παρατηρείται υπερέκταση. Η επιγονατίδα θα πρέπει να κινείται ικανοποιητικά χωρίς τάση υπερξάρθρωσης επί τα εκτός της τροχιλίας. Ένας χάρακας χρησιμοποιείται κατά τη διάρκεια της επέμβασης, ώστε να μετρηθεί η απόσταση μεταξύ της εγγύς κνήμης και του μηριαίου και να βεβαιωθεί ότι το μήκος του άκρου αποκαθίσταται με ακρίβεια χιλιοστών. Μικρές τροποποιήσεις σε μήκος μπορεί να γίνουν με την εκτομή οστού, είτε από την κνήμη, είτε από το μηριαίο. Μετά τη δοκιμαστική ανάταξη της προθέσεως θα πρέπει να εξασφαλιστεί ότι τα νευροαγγειακά δεμάτια δε βρίσκονται υπό υπερβολική τάση (65).

Για ασθενείς που βρίσκονται ακόμη στη φάση της σκελετικής ανάπτυξης μπορούν να χρησιμοποιηθούν ενδοπροθέσεις με εκτατικό μηχανισμό. Μπορεί επίσης να επιμηκυνθεί το άκρο κατά την αρχική επέμβαση κατά ένα περίπου εκατοστό. Επιμήκυνση του άκρου περισσότερο από ένα εκατοστό έχει τον κίνδυνο νευρικής ή αγγειακής βλάβης. Αφού η δοκιμαστική ανάταξη κριθεί ικανοποιητική τότε τοποθετείται τσιμέντο (με ή χωρίς αντιβιωτικά) στην κνήμη και την επιγονατίδα και ακολουθεί η τοποθέτηση των αντίστοιχων τμημάτων της προθέσεως (65).

Κατόπιν ο μηριαίος ενδομυελικός αυλός εκπλαίνεται και καθαρίζεται προσεκτικά με τον ασθενή υπό σχετική υποτασική αναισθησία (συστολική πίεση 100 mm της στήλης υδραργύρου ή λιγότερο). Ο ενδομυελικός αυλός κατόπιν στεγνώνεται προσεκτικά. Το πολυμεθυλμεθακρυλικό τσιμέντο (με ή χωρίς αντιβιωτικά) ενίοται υπό πίεση στον ενδομυελικό αυλό. Κατόπιν εισάγεται η πρόθεση. Θα πρέπει να ληφθεί μέριμνα, ώστε η πρόθεση να εισαχθεί σε ουδέτερη στροφή και η μέσο κονδύλια εντομή της προθέσεως θα πρέπει να είναι ευθυγραμμισμένη με μία πρόσθια εντομή που θα πρέπει να έχει γίνει στην πρόσθια επιφάνεια του μηριαίου πριν την εκτομή του όγκου. Κατόπιν ακολουθεί η αποκατάσταση των μαλακών μορίων με σκοπό να επιτευχθεί φυσιολογική κίνηση της επιγονατίδος στην μηριαία τροχιλία της προθέσεως. Ο αρθρικός θύλακος ράβεται στους μαλακούς ιστούς γύρω από την εγγύς κνήμη. Ράβεται επίσης στα υπολείμματα του έσω ορθού και στον ραπτικό μυ (65, 75).

Ακολουθεί η τοποθέτηση μιας εν τω βάθει περιπροσθετικής και μιας επιφανειακής παροχέτευσης. Μετά τη συραφή της χειρουργικής τομής δεν υπάρχει ανάγκη να ακινητοποιηθεί η άρθρωση με χρήση γύψου. Στην αίθουσα ανανήψεως το άκρο μπορεί να τοποθετηθεί σε ένα μηχάνημα συνεχούς παθητικής κίνησης και η κίνηση θα πρέπει ν' αρχίσει αμέσως με εύρος κινήσεως από πλήρη έκταση σε 35° μοίρες κάμψη. Το εύρος κινήσεως προοδευτικά αυξάνεται. Μέσα σε μία ή δύο εβδομάδες ο ασθενής θα πρέπει να είναι ικανός να κάμψει το γόνατο τουλάχιστον 90° μοίρες, να έχει πλήρη παθητική έκταση, να είναι ικανός να σηκώσει το κάτω άκρο με το γόνατο σε έκταση και να είναι σε θέση να ανέβει και να κατέβει τις σκάλες με τη χρήση βακτηριών. Εάν υπάρχει πρόβλημα με την επούλωση των μαλακών μορίων το γόνατο μπορεί να ακινητοποιηθεί με τη χρήση ενός νάρθηκα για δύο με τρείς εβδομάδες. Το μηχάνημα συνεχούς παθητικής κίνησης θα πρέπει να χρησιμοποιείται για έξι ή οκτώ ώρες την ημέρα για ένα μήνα από την ημέρα της επέμβασης. Η χρήση του μηχανήματος είναι αναγκαία ειδικά για ασθενείς που πρόκειται να λάβουν χημειοθεραπεία. Με τη χορήγηση χημειοθεραπείας οι ασκήσεις φυσιοθεραπείας γίνονται δύσκολες και γι'αυτό είναι απαραίτητο να χρησιμοποιηθεί το μηχάνημα, ώστε να βελτιωθεί το εύρος κινήσεως του γόνατος. Η φυσιοθεραπεία θα πρέπει να είναι εντατική κατά τη διάρκεια των εξι πρώτων μηνών. Σ' αυτό το διάστημα θα πρέπει να βελτιωθεί το εύρος κινήσεως του γόνατος, καθώς και η μυϊκή ισχύς του τετρακεφάλου και των καμπτήρων του γόνατος. Σ' αυτό το χρονικό διάστημα πρέπει να σιγουρευτεί ότι το γόνατο μπορεί να εκταθεί πλήρως και μπορεί να καμφθεί πέρα από τις 100°. Μέσα σε τρείς με τέσσερις μήνες ο ασθενής θα πρέπει να είναι σε θέση να περπατά χωρίς βοηθητικά μέσα και στους έξι μήνες μετά την επέμβαση

ο ασθενής θα πρέπει να είναι σε θέση να περπατά με ένα φαινομενικά φυσιολογικό βηματισμό. Η χρήση αντιβιωτικών κατά τη διάρκεια της επέμβασης είναι απαραίτητη γι' αυτού του είδους τις επεμβάσεις. Συνήθως χρησιμοποιείται μία αρχική δόση πρώτης ή δεύτερης γενιάς κεφαλοσπορίνης πριν την χειρουργική τομή και το αντιβιωτικό αυτό συνεχίζεται ενδοφλέβια για μία με τρείς ημέρες. Ο ασθενής κατόπιν μπορεί να συνεχίσει με αντιβιωτικά από το στόμα για μία ακόμα εβδομάδα. Προφυλακτική αντιπηκτική αγωγή συνίσταται για ασθενείς με παράγοντες κινδύνου για ανάπτυξη εν τω βάθει φλεβικής θρομβώσεως, αλλά συνήθως δε χορηγείται στους εφήβους. Όταν πρέπει να εξαιρεθεί περισσότερο από 60% του μηριαίου τότε ίσως χρειάζεται να επιτευχθεί επιπρόσθετη σταθεροποίηση της προθέσεως στον αυχένα ή ακόμα και της κεφαλής του μηριαίου. Αυτό μπορεί να γίνει με ειδικές ενδοπροθέσεις οι οποίες συνδυάζουν στέλεχος και ειδικούς ήλους, οι οποίοι μπορούν να τοποθετηθούν δια μέσου του στελέχους στον αυχένα και την κεφαλή του μηριαίου. Αυτό το μέρος της επεμβάσεως είναι καλύτερο να γίνει με τον ασθενή σε πλάγια θέση και υπό ακτινοσκοπικό έλεγχο (65).

4. Αρθρόδεση.

Η αρθρόδεση του γόνατος είναι ιστορικά μία από τις πρώτες επεμβάσεις που έχει περιγραφεί για την αποκατάσταση του κάτω άκρου μετά από εξαιρέσεις όγκων του άπω μηριαίου και της εγγύς κνήμης. Η αρθρόδεση πάντα παραμένει μία εναλλακτική λύση (80). Μπορεί να πραγματοποιηθεί με χρήση είτε αυτομοσχεύματος, είτε αλλομοσχεύματος και είναι ιδιαίτερα χρήσιμη μετά από εξωαρθρική εξαίρεση ή όταν ο εκτατικός μηχανισμός του γόνατος πρέπει να θυσιασθεί. Στις περισσότερες περιπτώσεις τα αποτελέσματα της αρθροδέσεως του γόνατος είναι κατώτερα σε σύγκριση με αυτά των ενδοπροθέσεων, αλλά είναι περισσότερο μακροχρόνια με αποτέλεσμα να μην απαιτείται συνήθως δεύτερη επέμβαση. Σε σύγκριση με τον ακρωτηριασμό πάνω από το γόνατο η αρθρόδεση επιτρέπει διατήρηση του μέλους και διατήρηση ενός άκρου πόδα με φυσιολογική λειτουργία. Και οι τρείς επεμβάσεις (χρήση ενδοπροθέσεως, ακρωτηριασμός πάνω από το γόνατο, αρθρόδεση) έχουν ως αποτέλεσμα αυξημένη κατανάλωση οξυγόνου κατά την βάδιση, μειωμένη ταχύτητα βάδισης, και αυξημένη κατανάλωση ενέργειας κατά τη βάδιση. Προβλήματα χαρακτηριστικά της αρθρόδεσης δημιουργούνται, όταν ο ασθενής κάθεται και ειδικά σε δημόσιους χώρους ή σε δημόσια μέσα μεταφοράς. Ένας αριθμός ασθενών επίσης παραπονιέται για πόνο σε άλλες αρθρώσεις κυρίως στο ομώνυμο ισχίο καθώς και στην οσφυϊκή μοίρα της σπονδυλικής στήλης. Για να ελαχιστοποιηθούν αυτά τα προβλήματα η κατάλληλη θέση για μια αρθρόδεση του γόνατος είναι 5° βλαισότητας, 10 έως 15° κάμψης και 0 έως 5° εξωτερικής στροφής. Το μέλος θα πρέπει να βραχύνεται 1 με 2 εκατοστά ώστε να επιτραπεί η απρόσκοπτη αιώρηση του μέλους κατά τη διάρκεια της βάδισης. Η τεχνική που χρησιμοποιείται κατά την αρθρόδεση εξαρτάται από την προτίμηση του χειρουργού, το ποσό του οστού και των μαλακών ιστών που εξαιρούνται καθώς επίσης και τη διαθεσιμότητα αυτομοσχεύματος ή άλλου μοσχεύματος. Για την εσωτερική οστεοσύνθεση μπορεί να χρησιμοποιηθούν είτε ενδομυελικοί ήλοι είτε πλάκες και βίδες. Στην περίπτωση που γίνει αρθρόδεση του γόνατος με τη χρήση ενδομυελικού ήλου θα πρέπει να γίνουν ακτινογραφίες, ώστε να εξακριβωθεί αφ' ενός η διάμετρος του ενδομυελικού αυλού της κνήμης και του μηριαίου, το μήκος του ήλου που θα χρειασθεί, καθώς και η κυρτότητα του μηριαίου προς τα εμπρός (65, 80, 81,82).

Μετά την εξαίρεση του όγκου και αφού έχει εξακριβωθεί ότι τα χειρουργικά όρια είναι υγιή, λαμβάνεται η εγγύς περόνη για να χρησιμοποιηθεί ως αυτομόσχευμα. Το μήκος της περόνης που αφαιρείται είναι ίσο με το κενό που έχει προκύψει μετά την εξαίρεση του όγκου. Κατόπιν γίνεται γλυφανισμός του ενδομυελικού αυλού της κνήμης και του μηριαίου συν δύο εκατοστά. Οι γλυφανιστήρες που χρησιμοποιούνται πρέπει να είναι ένα χιλιοστό μεγαλύτεροι από τη διάμετρο του ήλου που θα χρησιμοποιηθεί. Κατόπιν δημιουργούνται οπές στην οπίσθια επιφάνεια της κνήμης και του μηριαίου, ώστε να σταθεροποιηθεί το αυτομόσχευμα. Κατόπιν ο ήλος εισέρχεται στο μηριαίο από το περιφερικό άκρο. Προωθείται κεντρικά εξέρχεται δια του απιοειδούς βόθρου και το κεντρικό άκρο του αποκαλύπτεται με μία πλάγια τομή στήν περιοχή του ισχίου. Ακολουθεί ανάταξη του γόνατος και ο ήλος οδηγείται υπό άμεσο έλεγχο στον ενδομυελικό αυλό της κνήμης. Κατόπιν πρέπει να επιβεβαιώθεί με ακτινογραφίες η ικανοποιητική θέση του ενδομυελικού ήλου, που ασφαλίζεται στη συνέχεια κεντρικά και περιφερικά. Κατόπιν η περόνη, που στο μεταξύ έχει κοπεί κατά τον επιμήκη της άξονα, στερεώνεται στο μηριαίο και στην κνήμη πίσω και εμπρός από τον ενδομυελικό ήλο. Μετά την επέμβαση ο ασθενής κινητοποιείται με βακτηρίες και μερική φόρτιση μέχρι να πωρωθεί το αυτομόσχευμα. Αυτό συνήθως απαιτεί τρείς με έξι μήνες. Η αρθρόδεση του γόνατος με χρήση ενδομυελικού ήλου μπορεί επίσης να συνδυαστεί με την χρήση δομικού αλλομοσχεύματος. Αυτή η μέθοδος ξεκίνησε από τις αρχές της δεκαετίας του 80. Τεχνικά η επέμβαση είναι λιγότερο δύσκολη σε σχέση με αυτή που γίνεται με τη χρήση αυτομοσχεύματος. Επιπρόσθετα με τη χρήση αλλομοσχεύματος μπορούν να γεφυρωθούν μεγαλύτερα κενά. Πάντως το αλλομόσχευμα παρουσιάζει μειονεκτήματα όσον αφορά την συμβατότητά του και την δυνατότητά του να πωρωθεί. Συνήθως

χρησιμοποιείται αλλομόσχευμα που είναι ένα εκατοστό βραχύτερο από το μήκος του οστικού ελλείμματος. Αφού γλυφανισθεί, ανατάσσεται και σταθεροποιείται για τη διέλευση του ενδομυελικού ήλου. Εάν υπάρχει στροφική αστάθεια, τότε θα πρέπει να χρησιμοποιηθούν μία ή δύο μικρές πλάκες ώστε να σταθεροποιηθεί το αλλομόσχευμα στο μηριαίο και την κνήμη. Πολύ συχνά απαιτείται μυϊκός κρημνός της έσω κεφαλής του γαστροκνημίου, ώστε να καλυφθεί η πρόσθια επιφάνεια του αλλομοσχεύματος. Ακολουθεί η συρραφή της τομής (65).

Ο ασθενής κινητοποιείται την πρώτη μέρα μετά το χειρουργείο. Επιτρέπεται βάδιση με μερική φόρτιση όσο το δυνατόν πιο γρήγορα. Ο ασθενής θα πρέπει να βαδίζει με μερική φόρτιση μέχρι να επιτευχθεί επούλωση μεταξύ του αλλομοσχεύματος του μηριαίου και της κνήμης. Φυσιοθεραπεία με ιδιαίτερη έμφαση στο εύρος κινήσεως του ισχίου και της ποδοκνημικής αρχίζει αμέσως μετά την επέμβαση. Όταν το αλλομόσχευμα πωρωθεί και στα δύο άκρα τότε ο ασθενής κινητοποιείται με πλήρη φόρτιση. Εάν δεν υπάρξει πώρωση ένα χρόνο μετά την επέμβαση, τότε συνιστάται η χρήση αυτομοσχεύματος. Εναλλακτικά αντί για ενδομυελικό ήλο μπορούν να χρησιμοποιηθούν δύο πλάκες 4,5 χιλιοστών DCP. Μπορεί να προκύψει πολύ σταθερή οστεοσύνθεση με συμπίεση και επιπλέον δε χρειάζεται να γίνει τομή στην γλουτιαία περιοχή, ώστε να γίνουν οι απαραίτητοι χειρισμοί για την εισαγωγή του ενδομυελικού ήλου. Το μειονέκτημα της χρήσεως εσωτερικής οστεοσύνθεσης είναι ότι οι βίδες που τοποθετούνται στο αλλομόσχευμα μπορούν να προκαλέσουν κατάγματα. Γι' αυτό το λόγο είναι απαραίτητο να τοποθετείται ένας ελάχιστος αριθμός βιδών στο αλλομόσχευμα. Μία πλάκα θα πρέπει να τοποθετηθεί στην πρόσθια επιφάνεια και επί τα εντός του μηριαίου και άλλη μία πλάκα θα πρέπει να τοποθετηθεί στην πρόσθια επιφάνεια και επί τα εκτός. Η δεύτερη πλάκα πρέπει να τοποθετείται σε μία γωνία 90° μοιρών σε σχέση με την πρώτη. Θα πρέπει να τοποθετούνται τουλάχιστον πέντε βίδες στο εγγύς μηριαίο και πέντε βίδες στην εγγύς κνήμη, ώστε να επιτευχθεί ικανοποιητική οστεοσύνθεση. Η συχνότητα επιπλοκών της χειρουργικής τομής μετά αυτού του είδους την επέμβαση (αρθρόδεση με χρήση αλλομοσχεύματος) έχει αναφερθεί ότι είναι αρκετά υψηλή. Γι' αυτό το λόγο έχει προταθεί να χρησιμοποιείται τοπικός μυϊκός κρημνός της έσω κεφαλής του γαστροκνημίου, ώστε να καλύπτεται πλήρως το αλλομόσχευμα. Αυτή η τεχνική φαίνεται ότι μειώνει τους κινδύνους επιπλοκών του χειρουργικού τραύματος. Ο ασθενής κινητοποιείται όσο το δυνατόν πιο γρήγορα εάν είναι δυνατόν την πρώτη μεταχειρουργική ημέρα (65).

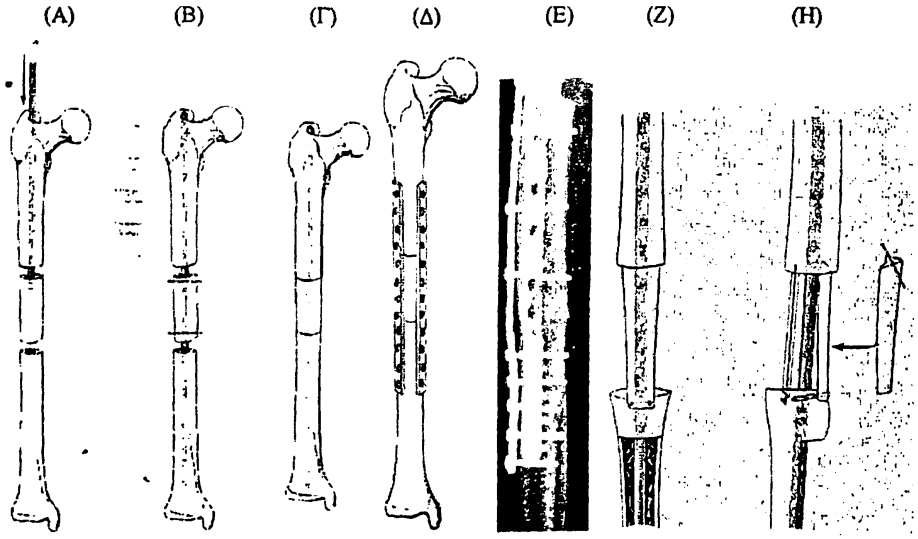

Σχήμα 10. Τεχνικές αρθρόδεσης του γόνατος μετά εφαίρεση όγκων του άπω μηριαίου. (Α-Γ) χρήση ενδομυελικού ήλου και αλλομοσχεύματος. (Δ-Ε) χρήση εσωτερικής οστεοσύνθεσης και αλλομοσχεύματος. (Ζ-Η) χρήση αυτόλογης περόνης.

Χειρουργική Θεραπεία των Οστεοσαρκωμάτων της Εγγύς Κνήμης

Κλινική Ανατομία

Η οπίσθια επιφάνεια της εγγύς κνήμης καλύπτεται από τον ιγνυακό και τον οπίσθιο κνημιαίο μύ. Αυτοί οι μύες διαχωρίζουν το οπίσθιο νευροαγγειακό δεμάτιο (οπίσθιο κνημιαίο νεύρο, οπίσθια κνημιαία αρτηρία και περονιαία αρτηρία) από το οστούν. Τα πρωτοπαθή οστεοσαρκώματα του οστού μπορεί να εκτείνονται προς τα πίσω, αλλά πολύ σπάνια διηθούν τους μύες και γι' αυτό το λόγο σπάνια διηθούν άμεσα και το νευροαγγειακό δεμάτιο. Η πρόσθια έσω επιφάνεια της εγγύς κνήμης καλύπτεται

από τον χήνειο πόδα, υποδόριο ιστό και το δέρμα. Αυτό δημιουργεί δυσκολίες για την κάλυψη του χειρουργικού τραύματος με μαλακά μόρια μετά από μία χειρουργική επέμβαση διάσωσης του μέλους. Η έσω κεφαλή του γαστροκνημίου μπορεί να χρησιμοποιηθεί ως τοπικός μυϊκός κρημνός για να επιτευχθεί κάλυψη του χειρουργικού τραύματος. Παρόλο που η ιγνυακή αρτηρία και φλέβα προστατεύονται από τον ιγνυακό μύ, τα αγγεία διχάζονται στην πρόσθια και οπίσθια κνημιαία αρτηρία και φλέβα στην άπω παρυφή του ιγνυακού μυός. Η πρόσθια κνημιαία αρτηρία και φλέβα περνούν δια μέσω της μεσόστεας μεμβράνης και πολύ συχνά αυτά τα αγγεία πρέπει να εξαιρεθούν μαζί με την εγγύς κνήμη. Τα αγγεία αυτά μπορεί να τραυματισθούν κατά τη διάρκεια της εκτομής του όγκου ακόμα και εάν δεν υπάρχει ανάγκη για την εξαίρεση τους. Ευτυχώς μπορούν να «θυσιασθούν» χωρίς ιδιαίτερα προβλήματα, επειδή η οπίσθια κνημιαία αρτηρία και φλέβα μπορούν να εξασφαλίσουν επαρκή αιμάτωση στην κνήμη και τον άκρο πόδα. Πιο περιφερικά η πρόσθια κνημιαία αρτηρία και φλέβα συνοδεύουν τους εν τω βάθει κλάδους του περονιαίου νεύρου στο πρόσθιο διαμέρισμα και βρίσκονται πολύ κοντά στη μεσόστεα μεμβράνη και τον πρόσθιο κνημιαίο μύ (66).
Στο οπίσθιο διαμέρισμα η περονιαία αρτηρία και φλέβα εκφύονται από την οπίσθια κνημιαία αρτηρία και φλέβα. Αυτά τα τέσσερα αγγεία βρίσκονται πολύ κοντά στο οπίσθιο κνημιαίο νεύρο και μεταξύ του επιπολής και του εν τω βάθει οπίσθιου διαμερίσματος. Τα αγγεία αυτά μπορούν συνήθως να διατηρηθούν κατά την εκτομή των οστεοσαρκωμάτων της εγγύς κνήμης. Θα πρέπει επίσης να αναφερθεί ότι η έκφυση του υποκνημιδίου μυός σχηματίζει ένα τενόντιο τόξο κοντά στο άπω όριο του ιγνυακού μυός. Τα κνημιαία αγγεία και το οπίσθιο κνημιαίο νεύρο περνούν εν τω βάθει αυτού του τόξου. Όταν γίνει απελευθέρωση του τενοντώδους τόξου του υποκνημιδίου, η ιγνυακή αρτηρία και οι κλάδοι της μπορούν να φανούν πολύ καθαρά. Οι μύες του εν τω βάθει οπίσθιου διαμερίσματος μπορούν να εξαιρεθούν με μικρή λειτουργική απώλεια και μπορούν να χρησιμοποιηθούν, ώστε να εξασφαλίσουν ένα όριο ασφαλείας για όγκους που βρίσκονται στην εγγύς διάφυση και έχουν οπίσθια εξοστική επέκταση. Πλήρης απώλεια του οπίσθιου κνημιαίου μυός μπορεί να οδηγήσει σε μετεγχειρητική πλατυποδία. Θα πρέπει να γίνονται πάντα προσπάθειες για την προστασία και διατήρηση του περονιαίου νεύρου. Μόλις περιφερικά και εμπρός από τον αυχένα της περόνης το περονιαίο νεύρο διαιρείται στον εν τω βάθει και επιπολής κλάδο του. Το εν τω βάθει περονιαίο νεύρο και μερικοί αρθρικοί καθώς και κινητικοί κλάδοι κατευθύνονται στον πρόσθιο κνημιαίο μυ κοντά στην κεντρική του έκφυση. Αυτοί οι μικροί κλάδοι μπορούν να «θυσιασθούν», ώστε να επιτευχθεί επαρκές χειρουργικό όριο χωρίς να επιτευχθεί σημαντική λειτουργική απώλεια του πρόσθιου κνημιαίου μυός. Η κατάφυση του επιγονατιδικού τένοντα στην εγγύς κνήμη σχεδόν πάντα αποτελεί μέρος του χειρουργικού παρασκευάσματος (66). Η λειτουργία του τετρακεφάλου είναι πολύ σημαντική, ώστε να διατηρηθεί κατάλληλη λειτουργία του γόνατος (83). Η εγγύτητα της αρθρώσεως του γόνατος σε έναν όγκο ο οποίος εκφύεται από την κεντρική κνήμη απαιτεί μεγάλη προσοχή. Σε γενικές γραμμές ο αρθρικός χόνδρος της εγγύς κνήμης είναι πολύ παχύς και αποτελεί ένα φραγμό στη διασπορά του όγκου (66). Η διήθηση δια μέσω του αρθρικού χόνδρου είχε βρεθεί σε τρία από οκτώ παρασκευάσματα από σαρκώματα της εγγύς κνήμης σύμφωνα με τον Σάϊμον το 1982, αλλά σύμφωνα με άλλους συγγραφείς αυτή η ενδοαρθρική επέκταση είναι σπάνια, εάν απουσιάζει ένα ενδοαρθρικό παθολογικό κάταγμα (66). Οι όγκοι που εμπλέκουν την άρθρωση του γόνατος μπορούν να επεκταθούν κατά μήκος του θυλάκου και των χιαστών συνδέσμων και αυτές οι δομές θα πρέπει να εξετάζονται προσεκτικά κατά την επέμβαση. Αυτό το φαινόμενο απαντάται πιο συχνά με μεγάλους όγκους. Παρόλο που δεν υπάρχουν απόλυτα ικανοποιητικοί μέθοδοι για να διαγνωσθεί η ενδοαρθρική επέκταση, η μαγνητική τομογραφία είναι επί του παρόντος η καλύτερη απεικονιστική μέθοδος γι' αυτό το σκοπό. Η χρήση προεγχειρητικής χημειοθεραπείας και η προσεκτική διεγχειρητική εξέταση σε περιπτώσεις στις οποίες οι απεικονιστικές μέθοδοι υποδηλώνουν ότι η άρθρωση είναι ελεύθερη όγκου, φαίνεται ότι αυξάνουν την ασφάλεια των ενδοαρθρικών εκτομών. Μπορεί επίσης να γίνει μία μικρή αρθροτομή κατά την αρχή της επεμβάσεως για να διαγνωσθεί τυχόν διήθηση της αρθρώσεως του γόνατος από τον όγκο. Η αρθροσκόπιση δεν ενδείκνυται πριν από την εκτομή λόγω της διήθησης των μαλακών μορίων από το υγρό της αρθροσκόπησης (66). Εάν η μαγνητική τομογραφία είναι ενδεικτική διήθησης της αρθρώσεως από τον όγκο τότε είναι ασφαλέστερο να εξαιρεθεί η άρθρωση και η εγγύς περόνη μαζί με την κνήμη. Οι συζευκτικοί χόνδροι αποτελούν μόνο σχετικούς φραγμούς στην αύξηση του όγκου και πολύ συχνά παρατηρείται οι όγκοι να διηθούν από τη μετάφυση προς την επίφυση. Αυτό μπορεί συνήθως να απεικονισθεί με την μαγνητική τομογραφία και θα πρέπει να δίνεται ιδιαίτερη προσοχή κατά την εκτίμηση των προεγχειρητικών εικόνων (49, 50).

Ακρωτηριασμός Πάνω από το Γόνατο

Ο ακρωτηριασμός πάνω από το γόνατο αποτελεί τη συνηθέστερη μέθοδο χειρουργικής θεραπείας για τα οστεοσαρκώματα της κνήμης στις περισσότερες δημοσιευμένες εργασίες. Περισσότερο από μισές από τις βλάβες στην εγγύς κνήμη θεραπεύονται με ακρωτηριασμό. Οι

ανατομικές συσχετίσεις όμως όσον αφορά τον ιγνιακό μύ κάνουν την κνήμη σε ορισμένες περιπτώσεις περισσότερο κατάλληλη για διατήρηση του μέλους απ' ότι το άπω μηριαίο. Οι λειτουργικές διαφορές μεταξύ ενός ακρωτηριασμού χαμηλά στο μηρό και μίας επέμβασης διατήρησης του μέλους δεν είναι εντυπωσιακές. Αντίθετα αυτές που παρατηρούνται μεταξύ διάσωσης του μέλους και ένός ακρωτηριασμού ψηλά στον μηρό ή μίας εξάρθρωσης του ισχίου για ένα σάρκωμα του άπω μηριαίου είναι σημαντικές (83). Για τον λόγο αυτό λοιπόν πριν αποφασισθεί η διάσωση του μέλους για μία βλάβη της εγγύς κνήμης, ο χειρουργός θα πρέπει να σκεφτεί τις απαιτήσεις του ασθενούς και τα λειτουργικά αποτελέσματα σε σύγκριση με αυτά του ακρωτηριασμού. Σε γενικές γραμμές οι βλάβες στην εγγύς κνήμη μπορούν να θεραπευθούν με έναν ακρωτηριασμό πάνω από το γόνατο ο οποίος σχεδόν πάντα επιτυγχάνει μία ριζική εκτομή. Σε νέα παιδιά η εξάρθρωση του γόνατος είναι επιθυμητή λόγω της πιθανότητας οστικής υπερανάπτυξης σε ακρωτηριασμούς δια μέσω του οστού καθώς και της περαιτέρω επιμήκησης που προκαλείται από τον άπω μηριαίο συζευκτικό χόνδρο. Οι ακρωτηριασμοί πάνω από το γόνατο έχουν εξαιρετικά χαμηλές πιθανότητες για τοπικές υποτροπές (72, 73).

Οι απόλυτες ενδείξεις για ακρωτηριασμό ενός εγγύς κνημιαίου οστεοσαρκώματος περιλαμβάνουν:

1ον Βλάβες με μία μεγάλη οπίσθια μάζα στα μαλακά μόρια που περιλαμβάνει το οπίσθιο κνημιαίο νεύρο και τα ιγνυακά αγγεία. Ο όγκος θα πρέπει να διηθήσει τον ιγνυακό μύ, ώστε να έλθει σε επαφή με το νευροαγγειακό δεμάτιο. Το νευροαγγειακό δεμάτιο μπορεί να είναι απλά εκτοπισμένο χωρίς να υπάρχει άμεση επαφή με τον όγκο.

2ον Μία λοίμωξη η οποία οφείλεται συνήθως σε μία χειρουργική επιπλοκή κατά τη διάρκεια της βιοψίας.

3ον Παθολογικό κάταγμα με μεγάλη παρεκτόπιση. Ασθενείς με παθολογικά κατάγματα παρουσιάζουν περισσότερες πιθανότητες για τοπική υποτροπή. Αυτό είναι ιδιαίτερα αληθές όταν έχει συμβεί παρεκτόπιση των τεμαχίων και σχηματισμός μεγάλου αιματώματος.

4ον Βιοψίες οι οποίες έχουν διενεργηθεί με ακατάλληλες τομές. Οι επιπλοκές από την βιοψία είναι πιθανότατα ο πιο συχνός λόγος που ένας ασθενής οδηγείται σε ακρωτηριασμό παρά μία επέμβαση όπου μπορεί να γίνει η διατήρηση του μέλους. Σχετικές ενδείξεις για έναν ακρωτηριασμό περιλαμβάνουν σκελετικά ανώριμους ασθενείς στους οποίους θα μπορούσε να προκύψει σημαντική διαφορά στο μήκος των κάτω άκρων. Αυτό το πρόβλημα απαντάται κυρίως σε πολύ νέους ασθενείς (κάτω της ηλικίας των 8 ετών). Σε μεγαλύτερα παιδιά οι επεμβάσεις με διατήρηση του μέλους μπορεί να γίνουν με τη χρήση ειδικών προθέσεων που διαθέτουν μηχανισμό επιμηκύνσεως (66).

Είναι αρκετά ενδιαφέρον να σημειωθεί ότι παρόλο τον ενθουσιασμό των χειρουργών και των ασθενών για τις χειρουργικές επεμβάσεις με διατήρηση του μέλους δεν έχει επιτευχθεί κανένα στατιστικά σημαντικό όφελος για τους ασθενείς (78, 85, 86). Μελέτες που αναφέρονται στην ποιότητα της ζωής και το ψυχολογικό αποτέλεσμα είναι δύσκολο να σχεδιασθούν και να πραγματοποιηθούν. Όσες μελέτες έχουν γίνει δεν έχουν αποδώσει σημαντικά πλεονεκτήματα στις εγχειρήσεις με διατήρηση του μέλους. Οι ασθενείς που έχουν υποστεί ακρωτηριασμό έχουν σημαντικούς φυσικούς περιορισμούς αλλά δεν έδειξαν σημαντικές διαφορές όσον αφορά την εργασιακή τους κατάσταση ή το ετήσιο εισόδημα (85, 87). Οι ασθενείς που επιλέγουν να ακολουθήσουν έναν ιδιαίτερα ενεργητικό τρόπο ζωής ή που δεν θέλουν να εμπλακούν σε μία περίπλοκη αποκατάσταση του κάτω άκρου θα πρέπει κατά τη γνώμη μας να επιλέξουν έναν ακρωτηριασμό πάνω από το γόνατο με μακρύ κολόβωμα. Υπάρχει βέβαια και ο αντίλογος που υποστηρίζει ότι η παρουσία ενός άκρου ποδός με πλήρη αισθητικότητα είναι μεγάλο πλεονέκτημα. Οι επεμβάσεις διατήρησης του μέλους πραγματοποιούνται εδώ και μία εικοσαετία με ενθαρυντικά αποτελέσματα όσον αφορά τον έλεγχο της νόσου και την λειτουργικότητα του ασθενούς. Επί του παρόντος 70% με 80 % των ασθενών με οστεοσαρκώματα της εγγύς κνήμης θεραπεύονται με επέμβαση διατήρησης του μέλους και όχι με ακρωτηριασμό. Παρόλο που δεν έχουν πραγματοποιηθεί προοπτικές τυχαιοποιημένες μελέτες, η τοπική υποτροπή γι' αυτού του είδους τις επεμβάσεις είναι κάπως υψηλότερη συγκριτικά με το ποσοστό τοπικής υποτροπής που παρατηρείται μετά από ακρωτηριασμό (88). Τα αποτελέσματα αυτά προκύπτουν από αναδρομικές μελέτες. Η επιβίωση χωρίς νόσο είναι παρόμοια και για τις δύο χειρουργικές μεθόδους (70). Η λειτουργικότητα μετά την αποκατάσταση με αρθρόδεση, ενδοπροσθετική αντικατάσταση ή αποκατάσταση με αλλομόσχευμα φαίνεται να είναι ικανοποιητική, αλλά ο ασθενής θα πρέπει να γνωρίζει ότι σημαντική αθλητική δραστηριότητα (και ειδικά με αθλήματα που περιλαμβάνουν σωματική επαφή), καθώς και βαριά χειρονακτική εργασία δεν πρόκειται να βοηθήσουν την μακροβιότητα της ενδοπρόθεσης ή του αλλομοσχεύματος (81, 85). Σ' αυτές τις περιπτώσεις ενδείκνυται η αρθρόδεση (81, 85). Ασθενείς που έχουν επιλέξει έναν ακρωτηριασμό πάνω από το γόνατο ή μία εξάρθρωση στο επίπεδο του γονάτου είναι περισσότερο πιθανό να αναπτύξουν έντονες αθλητικές δραστηριότητες σε σχέση με έναν ασθενή ο οποίος έχει επιλέξει μια επέμβαση διατήρησης του μέλους (66, 85). Οι ασθενείς θα πρέπει να καταλάβουν ότι θα πρέπει να εγκαταλείψουν ορισμένες έντονες δραστηριότητες, ώστε να διατηρήσουν και τα δύο τους πόδια στο έδαφος.

Άλλη μία επέμβαση που μπορεί να πραγματοποιειθεί για ασθενείς με οστεοσαρκώματα της εγγύς κνήμης είναι η rotation plasty. Κατά τη διάρκεια αυτής της επέμβασης πραγματοποιείται εκτομή του όγκου και διατήρηση του οπίσθιου κνημιαίου νεύρου και εκτομή των μηριαίων κονδύλων. Ακολούθως γίνεται οστεοσύνθεση της εγγύς κνήμης επί του άπω μηριαίου με ταυτόχρονη στροφή 180° της κνήμης σε σχέση με το μηριαίο. Θα πρέπει να γίνει προσεκτική επιλογή ασθενών, γιατί σημαντικά ψυχολογικά προβλήματα έχουν αναφερθεί σε ασθενείς μετά την εφαρμογή της μεθόδου. Όταν συγκριθεί αυτή η μέθοδος με ακρωτηριασμό πάνω από το γόνατο ή αρθρόδεση του γόνατος, η rotation plasty προσφέρει καλύτερη βάδιση και χαμηλότερη κατανάλωση οξυγόνου. Τα κυριώτερα πλεονεκτήματα της μεθόδου σε σχέση με τον ακρωτηριασμό πάνω από το γόνατο είναι η καλύτερη συμπεριφορά του κολοβώματος και η μακροβιότητά του σε σχέση με άλλες μορφές αποκατάστασης (89, 90).

Τεχνικές Ακρωτηριασμού

Όταν ο ακρωτηριασμός επιλεχθεί ως χειρουργική θεραπεία, τότε υπάρχουν δύο επιλογές. Είτε να γίνει εξάρθρωση του γόνατος ή ένας ακρωτηριασμός πάνω από το γόνατο. Η εξάρθρωση δια μέσω του γόνατος αντενδείκνυται όταν ο όγκος έχει επεκταθεί μέσα στην άρθρωση του γόνατος ή δεν υπάρχει επαρκές δέρμα για σύγκλιση του χειρουργικού τραύματος. Σε γενικές γραμμές είναι ογκολογικά ασφαλέστερο για τον ασθενή να υποστεί έναν ακρωτηριασμό πάνω από το γόνατο, αλλά η λειτουργικότητα του ασθενούς με ακρωτηριασμό δια μέσω της άρθρωσης του γόνατος είναι σαφώς καλύτερη. Για τα παιδιά ο ακρωτηριασμός αυτού του είδους είναι ο πιο κατάλληλος. Αυτό έχει σαν αποτέλεσμα την αποφυγή υπερανάπτυξης του κολοβώματος το οποίο έχει αναφερθεί ότι συμβαίνει σε ένα μικρό ποσοστό ασθενών με ακρωτηριασμούς δια μέσου των οστών. Επίσης το κολόβωμα είναι καταλληλότερο για φόρτιση και έχει καλύτερη μυϊκή ισορροπία. Το κυριώτερο μειονέκτημα είναι η χρήση προθέσεως με πιο ογκώδη θήκη για το κολόβωμα. Σε μία μελέτη, 76% των ασθενών που είχαν ακρωτηριασμό δια μέσου της αρθρώσεως ανέφεραν ότι χρησιμοποιούσαν την πρόθεσή τους σε καθημερινή βάση, ενώ μόνον το 50% των ασθενών με ακρωτηριασμό πάνω από το γόνατο, χρησιμοποιούσαν την πρόθεσή τους σε καθημερινή βάση (66).

Τεχνική Εξαρθρώσεως του Γόνατος

Ο ασθενής τοποθετείται στην ύπτια θέση. Είναι καλό να προετοιμάζεται ολόκληρο το κάτω άκρο συμπεριλαμβανομένης και της αρθρώσεως του ισχίου. Μπορεί να χρησιμοποιηθεί αποστειρωμένος ίσχαιμος επίδεσμος. Ο ίσχαιμος επίδεσμος εφαρμόζεται μετά από ανύψωση του σκέλους. Η συνήθης τομή στο δέρμα είναι εν είδει στόματος ψαριού με πρόσθιους και οπίσθιους δερματικούς κρημνούς. Όπως με όλους τους κρημνούς που χρησιμοποιούνται στους ακρωτηριασμούς, το αρθροιστικό μήκος τους θα πρέπει να είναι ίσο με τη διάμετρο του άκρου στο επίπεδο του ακρωτηριασμού. Ο πρόσθιος κρημνός είναι στο επίπεδο του κνημιαίου πλατώ. Ο οπίσθιος κρημνός πρέπει να είναι μόλις περιφερικά της ιγνυακής πτυχής. Οι κρημνοί θα πρέπει να έχουν επαρκές πάχος και οι τομές θα πρέπει να γίνονται κάθετα προς την επιφάνεια του δέρματος και να μην εισέρχονται στην άρθρωση του γόνατος. Το επιγονατιδικό λίπος και οι μηνίσκοι δεν διαταράσσονται, λόγω της πιθανότητας επέκτασης του όγκου στην άρθρωση. Στην οπίσθια επιφάνεια οι έσω και οι έξω κεφαλές του γαστροκνημίου θα πρέπει να αποκοπούν κοντά στις μηριαίες εκφύσεις τους. Οι πλάγιοι σύνδεσμοι ο πρόσθιος χιαστός, ο οπίσθιος χιαστός και ο οπίσθιος ινώδης θύλακος διατέμνονται από την πρόσθια επιφάνεια. Η ιγνυακή αρτηρία και φλέβα θα πρέπει να απολινωθούν με διπλές απολινώσεις. Το οπίσθιο κνημιαίο νεύρο και το περονιαίο νεύρο θα πρέπει επίσης να βρεθούν. Θα πρέπει να κοπούν υπό ελαφρά έλξη, ώστε να νευρώματα που θα σχηματισθούν να καλύπτονται επαρκώς από μαλακά μόρια και να προστατεύονται από άμεσο τραύμα. Διαφορετικά ο ασθενής θα παρουσιάζει πόνο και θα έχει δυσκολία να χρησιμοποιήσει την πρόθεση (66).

Η κνήμη και ο άκρος πόδας αφαιρούνται από το χειρουργικό πεδίο και ο παθολογοανατόμος με τον χειρουργό θα πρέπει να εξετάσουν το δείγμα προσεκτικά, ώστε να επιβεβαιωθεί ότι έχουν επιτευχθεί επαρκή χειρουργικά όρια. Οι περισσότεροι τεχνικοί που ασχολούνται με προθέσεις προτιμούν να σμιλευθούν οι έξω κόνδυλοι του άπω μηριαίου κατά τέτοιο τρόπο, ώστε να μειωθεί ό όγκος του άπω άκρου του κολοβώματος. Ο χειρουργός θα πρέπει να επικοινωνήσει με τον τεχνικό πριν από την επέμβαση, ώστε να καθορίσει το ποσό του οστού που θα χρειασθεί να αφαιρεθεί κατά την διάρκεια της επέμβασης. Ο ίσχαιμος επίδεσμος απελευθερώνεται. Ακολουθεί αιμόσταση και έκπλυση του χειρουργικού τραύματος. Η χειρουργική παροχεύτευση τοποθετείται στην πληγή και ακολουθεί το κλείσιμο της πληγής. Η πρόσθια μοίρα του ινώδους θυλάκου του γόνατος και ο επιγονατιδικός τένοντας ράβονται στην οπίσθια μοίρα του ινώδους θυλάκου του γόνατος με μη απορροφήσιμο ράμμα

Νο 0. Τα υπολείμματα του γαστροκνημίου μυός θα πρέπει επίσης να ράβονται στην πρόσθια μοίρα του ινώδους θυλάκου. Η επιγονατίδα αφήνεται στην επιγονατιδική αύλακα του μηριαίου (66).

Ακρωτηριασμός πάνω από το γόνατο (χειρουργική τεχνική)

Το επίπεδο της οστικής εκτομής θα πρέπει να επιλεχθεί, ώστε να είναι όσο το δυνατόν πιο περιφερικά χωρίς να παραβιασθεί η άρθρωση του γόνατος. Η μαγνητική τομογραφία θα πρέπει να μελετηθεί προεγχειρητικά, ώστε να εξακριβωθεί η κεντρική επέκταση του όγκου. Το επίπεδο όπου θα κοπεί ο τετρακέφαλος θα πρέπει να είναι πάνω από τον υπερεπιγονατιδικό θύλακο, ώστε να αποφευχθεί η είσοδος στην άρθρωση του γόνατος. Οι κρημνοί των μαλακών μορίων σχεδιάζονται σύμφωνα με την τοποθεσία του όγκου. Μακροί, πρόσθιοι, οπίσθιοι, έσω ή έξω κρημνοί είναι αποδεκτοί, εάν επιτυγχάνουν επαρκή χειρουργικά όρια. Το συνδυασμένο μήκος των κρημνών θα πρέπει να είναι ίσο με τη διάμετρο του άκρου στο επίπεδο της οστικής εκτομής. Οι τεχνικές λεπτομέρειες είναι παρόμοιες με αυτές που έχουν περιγραφεί για την εξάρθρωση του γόνατος. Κατά το κλείσιμο του χειρουργικού τραύματος ο τετρακέφαλος μυς θα πρέπει να συρραφεί προσεκτικά στους καμπτήρες της οπίσθιας επιφάνειας του μηρού με διακεκομμένα μη απορροφήσιμα ράμματα. Το κλείσιμα της μυϊκής στοιβάδος θα πρέπει να γίνει έτσι ώστε το άπω άκρο του οστού να καλύπτεται πλήρως από μύες. Το οστούν δε θα πρέπει σε καμμία περίπτωση να γίνει υποδόριο. Όσο πιο καλή είναι η κάλυψη του οστού με τα μαλακά μόρια τόσο πιο λειτουργικός θα είναι ο ασθενής χρησιμοποιώντας την πρόθεσή του (66).

Μετεγχειρητική Φροντίδα και Αποκατάσταση

Οι ασθενείς που θεραπεύονται είτε με ακρωτηριασμό πάνω από το γόνατο ή εξάρθρωση στο επίπεδο της αρθρώσεως του γόνατος μπορούν να κινητοποιηθούν την πρώτη μετεγχειρητική ημέρα. Αρχίζουν να πραγματοποιούν ενεργητικές ασκήσεις για να βελτιώσουν το εύρος της κινήσεως του ισχίου στο χειρουργημένο άκρο. Θα πρέπει να ξαπλώνουν στην πρηνή θέση για 10 ή 20 λεπτά δύο με τρείς φορές την ημέρα για να μειώσουν την πιθανότητα ανάπτυξης σύγκαμψης του ισχίου. Μπορούν συνήθως να εξέλθουν του Νοσοκομείου την τρίτη έως πέμπτη μετεγχειρητική ημέρα, όταν μπορούν να χρησιμοποιήσουν ικανοποιητικά τις βακτηρίες. Θα πρέπει να αρχίσουν ασκήσεις για την ενίσχυση όλων των μυών γύρω από το ισχίο. Μετά από αναμονή έξι εβδομάδων για να υποχωρήσει το οίδημα οι ασθενείς δοκιμάζουν την πρώτη τους πρόθεση και συνεχίζουν με την κινητοποίηση (66).

Χειρουργική εξαίρεση με Διατήρηση του Κάτω Άκρου

Οι εκτομές βλαβών της εγγύς κνήμης μπορούν να ταξινομηθούν σε ενδοαρθρικές και εξωαρθρικές. Όταν ο όγκος δεν επεκτείνεται στην άρθρωση, μπορεί να πραγματοποιηθεί μία ενδοαρθρική εκτομή. Για όγκους που επεκτείνονται στην άρθρωση ενδείκνυται μία εκτομή που περιλαμβάνει και την άρθρωση (εξωαρθρική εκτομή). Και οι δύο χειρουργικές επεμβάσεις απαιτούν προσεκτική ανάλυση των προεγχειρητικών απεικονιστικών μεθόδων για να πιστοποιηθεί η σχέση μεταξύ του όγκου αφ'ενός και των ιγνυακών αγγείων, οπισθίων κνημιαίων και περονιαίων αγγείων και νεύρων αφ' ετέρου. Η χρήση ίσχαιμου επίδεσμου βοηθά στο να επιτευχθεί ένα χειρουργικό πεδίο καθαρό, χωρίς αίμα. Το μειονέκτημα χρήσης του ίσχαιμου επιδέσμου είναι ότι τα αγγεία δεν μπορούν να ψηλαφηθούν κατά τη διάρκεια της επέμβασης. Εάν η ίσχαιμη περίδεση διαρκέσει για περισσότερο από μία και μισή ώρες, τότε το κάτω άκρο αναπτύσσει οίδημα και το κλείσιμο του χειρουργικού τραύματος γίνεται δύσκολο. Συνιστάται η χρήση αντιβιοτικών τόσο προεγχειρητικά, όσο και μετεγχειρητικά για δύο ή τρείς ημέρες (66, 91).

Ο ασθενής τοποθετείται σε ύπτια θέση στο χειρουργικό τραπέζι και προετοιμάζεται ολόκληρο το άκρο περιλαμβανομένης και της άρθρωσης του ισχίου. Εάν υπάρχει σημαντική πιθανότητα να αφαιρεθεί η ιγνυακή αρτηρία μαζί με τον όγκο, θα πρέπει να ετοιμασθεί και το αντίθετο άκρο, ώστε να μπορέσει να ληφθεί φλεβικό μόσχευμα από τη μείζονα σαφηνή φλέβα. Η λαγόνιος ακρολοφία θα πρέπει επίσης να περιληφθεί στο χειρουργικό πεδίο, στη περίπτωση που χρειασθεί να ληφθεί αυτόλογο οστικό μόσχευμα. Εάν χρειασθεί να ληφθεί αυτόλογο οστικό μόσχευμα θα πρέπει να χρησιμοποιηθούν καθαρά εργαλεία, γάντια και χειρουργικές ποδιές (66).

Το γόνατο θα πρέπει να είναι σε ελαφρά κάμψη καθώς αναπτύσσονται οι δερματικοί κρημνοί. Η αφαίρεση του όγκου αρχίζει με μία πρόσθια εσωτερική επιμήκη τομή. Η τομή ξεκινά μόλις κεντρικά του άνω πόλου της επιγονατίδας και φέρεται ελλειψοειδώς περιφερικά γύρω από την τομή της βιοψίας (σε απόσταση ενός εκατοστού μεταξύ της ουλής από τη βιοψία και της τομής που γίνεται για την εκτομή του όγκου). Κατόπιν η τομή φέρεται περιφερικά, όσο χρειάζεται για την εξαίρεση του όγκου. Εάν σχεδιάζεται να πραγματοποιηθεί αποκατάσταση με χρήση οστεοαρθρικού αλλομοσχεύματος που

θα σταθεροποιηθεί με πλάκες και βίδες, τότε η τομή θα πρέπει να φέρεται ελαφρώς προς την εξωτερική επιφάνεια και να καταλήγει στο πρόσθιο διαμέρισμα της κνήμης. Μετά την τομή του δέρματος θα πρέπει να πραγματοποιηθεί μία μικρή αρθροτομή, ώστε να γίνει εξέταση της αρθρώσεως του γόνατος. Εάν το αρθρικό υγρό φαίνεται φυσιολογικό και δεν υπάρχει όγκος στην άρθρωση τότε θα πρέπει να διενεργηθεί μία ενδοαρθρική εκτομή. Εάν το υγρό μοιάζει παθολογικό ή εάν φαίνεται όγκος μέσα στην άρθρωση τότε ο θύλακος θα πρέπει να κλεισθεί και να πραγματοποιηθεί είτε μία εξωαρθρική εκτομή ή ένας ακρωτηριασμός πάνω από το γόνατο (66).

Στην περίπτωση ενδαρθρικής εκτομής, η αρθροτομή επεκτείνεται μέχρι ο αρθρικός θύλακος να ανοιχθεί από τον άνω πόλο της επιγονατίδας μέχρι το υποεπιγονατιδικό λίπος μόλις επί τα εντός του επιγονατιδικού τένοντα. Κατόπιν διενεργείται άλλη μία ελλειψοειδής τομή στο δέρμα πίσω από την τομή της βιοψίας. Στην πρόσθια κνήμη αναπτύσσονται οι δερματικοί κρημνοί. Αυτοί οι κρημνοί θα πρέπει να είναι όσο το δυνατό παχύτεροι, εάν είναι δυνατό μέχρι το επίπεδο της περιτονίας που καλύπτει την κνήμη (66).

Ο επιγονατιδικός τένοντας θα πρέπει να κοπεί. Το φυσιολογικό μήκος του εκτατικού μηχανισμού θα πρέπει να μετρηθεί και να καταγραφεί πριν από την διατομή, ώστε όταν επιτελεσθεί η αποκατάσταση να διατηρηθεί στο σωστό μήκος του (83). Ο έσω και έξω πλάγιος σύνδεσμος μπορεί να κοπεί και στην έσω πλευρά οι τένοντες του ραπτικού, ισχνού και ημιτενοντώδους (χήνειος πόδας) κόβονται, αφήνοντας τις καταφύσεις τους άθικτες στην κνήμη. Στην έξω πλευρά οι εκφύσεις των μυών του προσθίου διαμερίσματος θα πρέπει να αφήνονται στην κνήμη. Η εγγύς περόνη θα πρέπει να εξαιρεθεί μαζί με τον όγκο, μόνο εάν διηθείται ή βρίσκεται πολύ κοντά στον όγκο. Εάν η εγγύς περόνη μπορεί να διατηρηθεί, τότε θα πρέπει να διατηρηθεί και ο έξω πλάγιος σύνδεσμος γιατί αυτό θα βοηθήσει στη σταθεροποίηση της άρθρωσης μετά την αποκατάσταση. Εάν χρειάζεται να αφαιρεθεί η εγγύς περόνη, τότε το περονιαίο νεύρο θα πρέπει να βρεθεί και να απελευθερωθεί από την περόνη. Το περονιαίο νεύρο διαιρείται σε πολλαπλούς κλάδους καθώς εισέρχεται στο πρόσθιο μυϊκό διαμέρισμα. Οι κλάδοι του που κατευθύνονται προς τα πάνω, στο πρόσθιο διαμέρισμα, πρέπει να θυσιαστούν, αλλά εφόσον ο εν τω βάθει και επιπολής κλάδος διατηρούνται, η λειτουργικότητα παραμένει φυσιολογική. Από τη στιγμή που το περονιαίο νεύρο θα απελευθερωθεί από την εγγύς περόνη, η εγγύς περόνη μπορεί να οστεοτομηθεί. Το γόνατο τώρα κάμπτεται περαιτέρω. Στην έσω πλευρά της κνήμης προς το οπίσθιο χείλος η περιτονία που καλύπτει τον γαστροκνήμιο και τον υποκνημήδιο αναγνωρίζεται και τέμνεται επιμήκως. Στο επίπεδο της άρθρωσης του γόνατος ο γαστροκνήμιος πέφτει πίσω μακριά από τον υποκείμενο ιγνυακό μυ. Ο ιγνυακός μυς παραμένει με την εγγύς κνήμη. Ακολούθως τέμνεται η έκφυση του υποκνημηδίου από την οπίσθια επιφάνεια της κνήμης, μόλις περιφερικά του κατώτερου χείλους του ιγνυακού μυός. Θα πρέπει να δοθεί προσοχή ώστε, όταν γίνει απελευθέρωση του υποκνημηδίου από την κνήμη, μία μικρή ποσότητα μυός να αφεθεί πάνω στην κνήμη ως μία περιχειρίδα μαλακών μορίων, επειδή το οπίσθιο κνημιαίο νεύρο και τα οπίσθια κνημιαία αγγεία βρίσκονται μόλις εν τω βάθει αυτού του μυός. Τα πρόσθια κνημιαία αγγεία είναι κλάδοι των οπισθίων αγγείων και εισέρχονται στο πρόσθιο διαμέρισμα στο κάτω όριο του ιγνυακού μυός. Εάν η πρόσθια κνημιαία αρτηρία βρίσκεται πολύ κοντά στον όγκο θα πρέπει να απολινωθεί κατά την έκφυσή της στο οπίσθιο διαμέρισμα (66).

Σ' αυτό το σημείο το οπίσθιο νευροαγγειακό δεμάτιο θα πρέπει να επισκοπηθεί από ένα σημείο κεντρικά της αρθρώσεως του γόνατος μέχρι το σημείο που χρειάζεται να γίνει η οστεοτομία στην κνήμη. Κατόπιν τέμνεται ο ιγνυακός τένοντας και καθώς η κνήμη έλκεται εμπρός επί του μηριαίου τέμνονται οι χιαστοί σύνδεσμοι. Ακολουθεί η τομή του οπίσθιου αρθρικού θυλάκου του γόνατος. Σ' αυτό το σημείο επιτελείται και η οστεοτομία της κνήμης. Χρησιμοποιώντας τις προεγχειρητικές μετρήσεις, που καθορίζονται από τη μαγνητική τομογραφία, το οστούν τέμνεται τουλάχιστον ένα εκατοστό περιφερικά του όγκου. Ένα ευρύτερο χειρουργικό όριο είναι καλύτερο, ειδικά εάν δεν επηρεάζει την αποκατάσταση. Όταν θα πραγματοποιηθεί η οστεοτομία, δείγμα του ενδυμυελικού αυλού συλλέγεται με κοχλιάριο και κατόπιν το δείγμα στέλνεται στο παθολογοανατομικό εργαστήριο για να εξακριβωθεί, εάν το επίπεδο της οστεοτομίας είναι ελεύθερο όγκου. Μετά την οστεοτομία η εγγύς κνήμη συνδέεται με το υπόλοιπο άκρο από τα μαλακά μόρια στο πρόσθιο διαμέρισμα και τη μεσόστεα μεμβράνη. Το μέγεθος της εκτομής των μαλακών μορίων εξαρτάται από το μέγεθος της εξωοστικής επέκτασης του όγκου. Θα πρέπει να ληφθεί μέριμνα, ώστε η εκτομή του όγκου να γίνει κατά τέτοιο τρόπο, ώστε όλη η εξωοστική του μάζα να καλύπτεται από μία στοιβάδα φυσιολογικών μαλακών μορίων. Εφόσον αυτά τα μαλακά μόρια κοπούν, τότε το χειρουγικό δείγμα μετράται προσεκτικά και δίδεται στον παθολογοανατόμο. Εάν έχει χρησιμοποιηθεί ίσχαιμος επίδεσμος, θα πρέπει ν' απενεργοποιηθεί σ' αυτό το σημείο και να ακολουθήσει προσεκτική αιμόσταση. Σημαντικό οίδημα μπορεί να συμβεί εάν η διάρκεια χρήσεως του ίσχαιμου επιδέσμου είναι περισσότερο από 1 ½ ώρα και αυτό μπορεί να κάνει το κλείσιμο του χειρουργικού τραύματος περισσότερο δύσκολο. Εάν η αρθροτομή αποκαλύψει ότι υπάρχει διήθηση της άρθρωσης από τον όγκο τότε ακολουθεί μία εξωαρθρική εκτομή ή ακωτηριασμός πάνω από το γόνατο (66).

Η εξωαρθρική εκτομή είναι τεχνικά παρόμοια με την ένδοαρθρική, εκτός του ότι η άρθρωση του γόνατος και το άπω μηριαίο αφαιρούνται μαζί με την εγγύς κνήμη. Οι δερματικοί κρημνοί σχεδιάζονται στο επίπεδο του υπερεπιγονατιδικού θυλάκου, τα ιγνυακά αγγεία θα πρέπει να παρασκευασθούν στο επίπεδο του άπω μηριαίου και του οπίσθιου αρθρικού θυλάκου και η έσω και εξω κεφαλή του γαστροκνημίου θα πρέπει να κοπούν. Ο τετρακέφαλος τέμνεται κεντρικά της αρθρώσεως του γόνατος και το μηριαίο τέμνεται με μηχανικό πριόνι. Η υπόλοιπη χειρουργική διαδικασία είναι παρόμοια με την ενδοαρθρική εκτομή (66, 91).

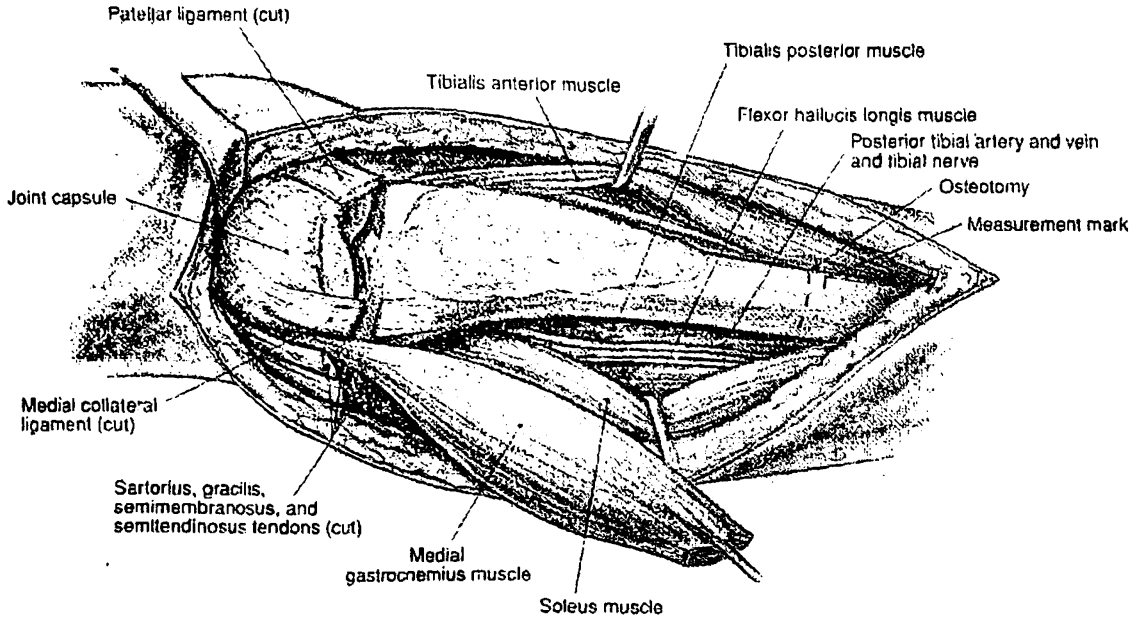

Σχήμα *11. Ενδαρθρική εκτομή σαρκώματος της εγγύς κνήμης.*

Τεχνικές Χειρουργικής Αποκατάστασης

Οστεοαρθρικά Αλλομοσχεύματα

Τα πλεονεκτήματα της χρήσης οστεοαρθρικών αλλομοσχευμάτων είναι η αποκατάσταση της αρθρικής επιφάνειας, του οστικού έλλείματος και των καταφύσεων για τον επιγονατιδικό τένοντα και τον αρθρικό θύλακο. Παρόλο που η μακρόχρονη επιβίωση του αλλομοσχεύματος (περισσότερο από δέκα χρόνια) είναι απίθανη, η χρήση μίας ολικής αρθροπλαστικής γόνατος είναι μία καλή λύση γι'αυτούς τους ασθενείς όπου τελικά το αλλομόσχευμα αποτυγχάνει (79). Μερικά από τα μειονεκτήματα είναι κάποιου βαθμού αστάθεια του γόνατος, καθώς επίσης και κάποιες πιθανότητες για λοίμωξη, κατάγματα, και μη πόρωση του μοσχεύματος (91, 92). Η ικανότητα να επιτευχθεί έκταση του γόνατος αποκαθιστώντας ένα σχεδόν φυσιολογικό εκτατικό μηχανισμό είναι ένα μείζον πλεονέκτημα. Προεγχειρητικά θα πρέπει να καθορισθεί το μέγεθος της εγγύς κνήμης του ασθενούς και να επιλεχθεί ένα κατάλληλο μόσχευμα από την οστική τράπεζα. Εάν δε μπορεί να βρεθεί το ιδανικό από άποψη διαστάσεων μοσχευμα, τότε μπορεί να χρησιμοποιηθεί οστεοαρθρικό αλλομόσχευμα έως και 4 χιλιοστά μεγαλύτερο σε πλάτος απ' ότι η εγγύς κνήμη του ασθενούς (91, 66). Σε καμμία περίπτωση το αλλομόσχευμα δεν θα πρέπει να είναι μικρότερο. Το μόσχευμα πρέπει να ανοιχθεί στο χειρουργείο χρησιμοποιώντας άσηπτες τεχνικές και κατόπιν να τοποθετηθεί σε διάλυμα φυσιολογικού ορού με αντιβιοτικά. Καλλιέργειες από την επιφάνεια του οστού και από του μύες θα πρέπει να ληφθούν για αερόβιους και αναερόβιους μικροργανισμούς. Όλα τα μαλακά μόρια εκτός από τους πλαγίους συνδέσμους, τον επιγονατιδικό τένοντα, τους μηνίσκους και τους χιαστούς αφαιρείται. Το ενδομυελικό λίπος αφαιρείται με κοχλιάριο και γίνεται έκπλυση του ενδομυελικού αυλού. Κατόπιν το οστούν κόβεται στο κατάλληλο μήκος. Σε ασθενείς, που ακόμη δεν έχουν συμπληρώσει την σκελετική τους ανάπτυξη, μπορεί να χρησιμοποιηθεί μεγαλύτερο μήκος έως και 1 εκατοστό, αλλά αυτό θα πρέπει να γίνει με προσοχή γιατί μπορεί να επιπλέξει το κλείσιμο του χειρουργικού τραύματος. Κατόπιν το αλλομόσχευμα τοποθετείται απέναντι από την μηριαία αρθρική επιφάνεια του ασθενούς, για να ελεγχθεί το κατάλληλο μέγεθος (91, 66).

Οι επιφάνειες του αλλομοσχεύματος και της κνήμης του ασθενούς προετοιμάζονται, ώστε να υπάρχει μέγιστη επαφή. Προτιμούνται εγκάρσιες οστεοτομίες και σταθεροποίηση με πλάκες και βίδες. Οστεοτομίες εν είδει σκαλοπατιού μπορεί επίσης να γίνουν αλλά τεχνικά είναι πιο δύσκολες και δεν φαίνεται να έχουν κάποια πλεονεκτήματα. Συνήθως χρησιμοποιείται DCP πλάκα είτε 8 είτε 10 οπών για την οστεοσύνθεση. Είναι προτιμότερο να τοποθετηθεί αυτή η πλάκα στην έξω επιφάνεια της κνήμης. Μη απορροφήσιμα ράμματα μεγέθους 0 χρησιμοποιούνται για να αποκαταστήσουν τον αρθρικό θύλακο και τους συνδέσμους. Το αλλομόσχευμα κρατείται κοντά στη μηριαία επιφάνεια με το γόνατο σε κάμψη. Ο οπίσθιος θύλακος του αλλομοσχεύματος και ο οπίσθιος θύλακος της αρθρώσεως του ασθενούς αναγνωρίζονται και συρράπτονται με διακοπτόμενα ράμματα δένοντας τους κόμπους έξω από την άρθρωση. Όλα τα ράμματα θα πρέπει να τοποθετηθούν πριν να δεθούν. Ο οπίσθιος θύλακος θα πρέπει να έχει αρκετό μήκος, ώστε να επιτρέψει σχεδόν πλήρη έκταση της αρθρώσεως του γόνατος. Επίσης θα πρέπει να γίνει αποκατάσταση του οπισθίου και προσθίου χιαστού συνδέσμου. Η αποκατάσταση αυτών των συνδέσμων θα πρέπει να γίνει πριν να δεθούν οι κόμποι του οπισθίου αρθρικού θυλάκου. Παρόλο που οι χιαστοί σύνδεσμοι δεν θα έχουν φυσιολογική αντοχή η ανακατασκευή τους βοηθάει στο να κρατηθεί ο φυσιολογικός προσανατολισμός της αρθρώσεως κατά τη διάρκεια της επούλωσης. Μόλις τοποθετηθούν όλα τα ράμματα στον οπίσθιο θύλακο και τους χιαστούς συνδέσμους τότε οι κόμποι μπορούν να δεθούν. Σ' αυτό το στάδιο η αρθρική επιφάνεια του αλλομοσχεύματος θα πρέπει να βρίσκεται σε άμεση επαφή με την αρθρική επιφάνεια του μηριαίου. Η άρθρωση κατόπιν φέρεται σε κάμψη 30° μοιρών. Σ' αυτή τη θέση επισκευάζονται ο έσω και έξω αρθρικός θύλακος καθώς επίσης και οι πλάγιοι σύνδεσμοι. Από τη στιγμή που θα επιτευχθεί η αποκατάσταση με χρήση μη απορροφήσιμων ραμμάτων, το γόνατο εκτείνεται στις 10° με 15° κάμψης και κατόπιν επισκευάζεται ο επιγονατιδικός τένοντας. Θα πρέπει να υπάρχει η αντίστοιχη κατάφυση του επιγονατιδικού τένοντα στο αλλομόσχευμα (91, 66). Είναι πολύ σημαντικό να αποκατασταθεί το ακριβές μήκος του επιγονατιδικού τένοντα, ώστε η επιγονατίδα να αρθρώνεται φυσιολογικά με τη μηριαία τροχιλία. Ο επιγονατιδικός τένοντας επισκευάζεται με μη απορροφήσιμο ράμμα (83). Οι τένοντες του χηνείου πόδα καθώς και ο ημιμεμβρανώδης μπορούν επίσης να αποκατασταθούν αλλά αυτό δεν είναι απαραίτητο. Μετά την αποκατάσταση των συνδέσμων και τενόντων η άρθρωση μπορεί να έχει ένα εύρος κινήσεως από 5° έως 110° κάμψη. Οι οστικές επιφάνειες του αλλομοσχεύματος και της κνήμης ανατάσσονται και η πλάκα τοποθετείται στην εξωτερική επιφάνεια της κνήμης. Εάν υπάρχει τάση κατά τη διάρκεια της σύγκλισης του χειρουργικού τραύματος μπορεί να χρησιμοποιηθεί μυϊκός κρημνός της έσω κεφαλής του γαστροκνημίου και μερικού πάχους δερματικό μόσχευμα (66).

Χρησιμοποιούνται επίδεσμοι καθώς επίσης και γυψονάρθηκας ο οποίος υποστηρίζει την άρθρωση του γόνατος. Πραγματοποιούνται ακτινογραφίες προσθιοπίσθιες και πλάγιες. Εάν υπάρχει κακή ευθυγράμμιση στις πλάγιες ακτινογραφίες, η άρθρωση θα πρέπει να αναταχθεί και ο γυψονάρθηκας να ξαναεφαρμοσθεί. Κατά την τρίτη με πέμπτη μετεγχειρητική ημέρα χρησιμοποιείται μηροκνημοποδικός γύψος με το γόνατο σε κάμψη 15° έως 30° μοίρες. Η ανατομική επαφή μεταξύ του κνημιαίου πλατώ και των μηριαίων κονδύλων επιβεβαιώνεται με προσθιοπίσθιες και πλάγιες ακτινογραφίες.

Ο ασθενής κινητοποιείται με μερική φόρτιση όσο πιο νωρίς γίνεται. Ο μηροκνημοποδικός γύψος αφαιρείται στις οκτώ εβδομάδες και ο ασθενής αρχίζει ασκήσεις για να βελτιώσει το εύρος κινήσεως του γόνατος και επίσης να ισχυροποιήσει του μυς γύρω από το γόνατο. Μετά την αφαίρεση του γύψου μπορεί να χρησιμοποιηθεί νάρθηκας εάν η άρθρωση είναι χαλαρή ή εάν ο ασθενής δεν μπορεί να ακολουθήσει επακριβώς το πρόγραμμα των ασκήσεων για την ισχυροποίηση των μυών του γόνατος. Ο ασθενής κινητοποιείται με μερική φόρτιση μέχρι να υπάρξει πώρωση μεταξύ του μοσχεύματος και της κνήμης. Σε ασθενείς που δεν λαμβάνουν μετεγχειρητική χημειοθεραπεία, η οστική πώρωση διαρκεί έξι με εννέα μήνες. Σε αυτούς που χορηγείται μετεγχειρητική χημειοθεραπεία, η πώρωση μπορεί να διαρκέσει εννέα με δώδεκα μήνες. Εάν δεν υπάρξει πώρωση στους δώδεκα μήνες τότε απαιτείται αυτόλογο οστικό μόσχευμα.

Σε μια εργασία, από τους δέκα έξι ασθενείς που είχαν αλλομοσχεύματα και παρακολουθήθηκαν για μία περίοδο δέκα έξι ετών, οι εννέα ασθενείς διατήρησαν το αρχικό αλλομόσχευμα ενώ στους επτά έγινε αφαίρεση του αλλομοσχεύματος (στους πέντε απ' αυτούς έγινε επιτυχής αντικατάσταση με ένα δεύτερο αλλομόσχευμα, ενώ δύο απ' αυτούς κατέληξαν με ακρωτηριασμό πάνω από το γόνατο). Οι περισσότεροι ασθενείς είχαν έκταση γόνατος με τρίτου βαθμού μυική ισχύ, ενώ πέντε από τους ασθενείς είχαν έκταση του γόνατος με πέμπτου βαθμού μυϊκή ισχύ. Το μέσο εύρος κινήσεως του γόνατος ήταν 90° μοίρες (92).

Εικόνα 8. Αποκατάσταση οστικού ελλείμματος εγγύς κνήμης με αλλομόσχευμα.

Αποκατάσταση με Ολική Αρθροπλαστική Γόνατος και Αλλομόσχευμα

Ο συνδυασμός αυτός ονομάζεται αλλοπροσθετική αποκατάσταση. Τα κύρια πλεονεκτήματα της μεθόδου αυτής είναι ότι η ολική αρθροπλαστική γόνατος προσδίδει σταθερότητα και το αλλομόσχευμα προσφέρει κατάφυση για τον επιγονατιδικό τένοντα. Οι πλάγιοι σύνδεσμοι μπορούν να αποκατασταθούν, εάν όμως αυτό δεν είναι δυνατόν, τότε θα πρέπει να χρησιμοποιηθεί ειδική ολική αρθροπλαστική γόνατος (constrained). Η τεχνική της αποκατάστασης είναι παρόμοια με αυτή που χρησιμοποιείται για τη χρήση ενδοπροσθετικής αντικατάστασης. Το κνημιαίο μέρος της αρθροπλαστικής γόνατος στερεώνεται με τσιμέντο στο αλλομόσχευμα. Το μόσχευμα μπορεί να σταθεροποιηθεί στην κνήμη του ασθενούς είτε με μακρό ενδομυελικό ήλο ή κατά προτίμηση με μία πλάκα DCP οκτώ ή δέκα οπών. Θα πρέπει να αποφευχθεί η παρουσία τσιμέντου στην επιφάνεια μεταξύ οστού και αλλομοσχεύματος. Πλήρης φόρτιση δεν επιτρέπεται έως ότου επιτευχθεί πόρωση του άλλου μοσχεύματος με την κνήμη (66).

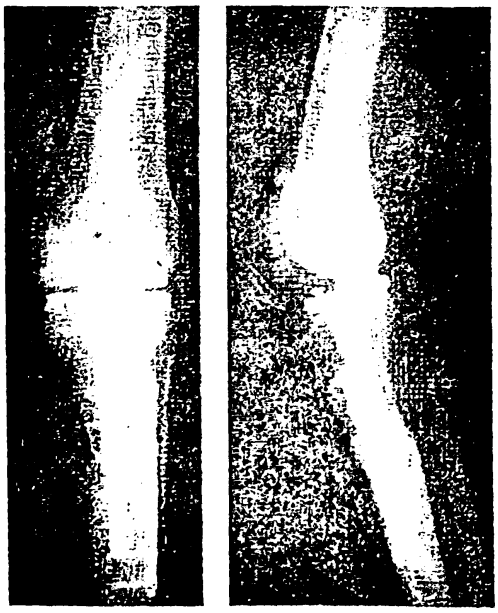

Εικόνα 9. Αλλοπροσθετική αποκατάσταση οστικού ελλείμματος της εγγύς κνήμης

Ενδοπροσθετική Αποκατάσταση

Η μέθοδος άρχισε να εφαρμόζεται ευρέως από τον Jean Dubousset, γάλλο χειρουργό στο Παρίσι, ο οποίος περιέγραψε και τη χρήση κρημνού του έσω γαστροκνημίου, ώστε να καλυφθεί η πρόσθια επιφάνεια της προθέσεως. Αυτό απέφερε δύο βασικά πλεονεκτήματα. Το πρώτο ήταν να

επιτευχθεί η κάλυψη της πρόσθιας επιφάνειας της προθέσεως και το δεύτερο να επιτραπεί η συρραφή του επιγονατιδικού τένοντα και του θυλάκου της αρθρώσεως στην περιτονία της έσω κεφαλής του γαστροκνημίου, επιτρέποντας με αυτόν τον τρόπο βιολογική σταθεροποίηση του τετρακεφάλου στη κνήμη. Ο όγκος της κνήμης αυξάνεται από τον μυϊκό κρημνό και επειδή σημαντικό ποσό δέρματος αφαιρείται μαζί με τη βιοψία, απαιτείται συνήθως να εφαρμοσθεί ένας δερματικός κρημνός μερικού πάχους πάνω στον μυϊκό κρημνό. Επί πλέον η κινητοποίηση δεν μπορεί ν' αρχίσει για τρεις με τέσσερις εβδομάδες, επειδή ο ασθενής χρειάζεται να παραμείνει με το γόνατο σε γύψο, ώστε νε επιτευχθεί επούλωση και σταθεροποίηση του επιγονατιδικού τένοντα πάνω στην κεφαλή του γαστροκνημίου. Εάν δεν γίνει αυτό, μπορεί να προκύψει αδυναμία έκτασης του γόνατος (83). Μία σημαντική πρόοδος η οποία έχει εμφανισθεί κατά τις τελευταίες δύο δεκαετίες είναι η χρήση πωρώδους υλικού που χρησιμοποιείται για την βιολογική σταθεροποίηση αυτών των ενδοπροθέσεων. Το υλικό αυτό χρησιμοποιείται κεντρικά του στυλεού, ο οποίος στερεώνεται στην ενδομυελική κοιλότητα της κνήμης με τσιμέντο. Η εισχώρηση του οστού στο πορώδες υλικό κεντρικά του στυλεού έχει σαν αποτέλεσμα της απομόνωση της επιφανείας τσιμέντου και οστού από τα προϊόντα τριβής του πολυαιθυλενίου και του μετάλλου. Μ' αυτό τον τρόπο η επιφάνεια μεταξύ τσιμέντου και οστού προστατεύεται από την ανάπτυξη οστεόλυσης και την άσηπτη χαλάρωση (93). Οι προσθέσεις που χρησιμοποιούνται είναι του τύπου Rotating Hinge. Τα νέα συστήματα ενδοπροθέσεων (Modular) προσφέρουν δυνατότητες ακριβούς προεγχειρητικού σχεδιασμού. Εάν αυτού του είδους οι ενδοπροθέσεις δεν ανταποκρίνονται στην κλινική περίσταση, τότε μπορεί να γίνει παραγωγή μιάς τέτοιας ενδοπρόθεσης κατά παραγγελία (66, 93).



Εικόνα 10. Εγγύς κνημιαία ενδοπρόθεση που χρησιμποποιήθηκε για την αποκατάσταση οστικού ελλείμματος μετά την εξαίρεση οστεοσαρκώματος

Χειρουργική Προσπέλαση και Τεχνική

Αφού αφαιρεθεί ο όγκος, ακολουθεί η προετοιμασία του άπω μηριαίου. Αυτή γίνεται όπως και για μια συνήθη ολική αρθροπλαστική γόνατος. Ακολούθως γίνεται γλυφανισμός της άπω κνήμης. Είναι πολύ σημαντικό να γλυφανισθεί ο κνημιαίος ενδομυελικός αυλός, ώστε να εισαχθεί ο μεγαλύτερος δυνατός κνημιαίος στυλεός. Γενικά ακόμα και για εφήβους ο στυλεός θα πρέπει να είναι τουλάχιστον 12 χιλιοστά σε διάμετρο ή εάν είναι δυνατόν έως και 15 χιλιοστά. Μόλις η πρόθεση συναρμολογηθεί τότε γίνεται μία δοκιμαστική ανάταξη για να σιγουρευθεί ότι το μήκος του άκρου έχει αποκατασταθεί. Η επιμήκυνση της κνήμης αυξάνει τις πιθανότητες για παράλυση του περονιαίου νεύρου (66).

Η χρήση τσιμέντου θα πρέπει να γίνεται υπό σχετική υπόταση, αφού προηγουμένως καθαρισθεί επιμελώς ο ενδομυελικός αυλός. Συνήθως όταν γίνεται η εισαγωγή του τσιμέντου η αρτηριακή πίεση θα πρέπει να είναι μικρότερη από 100 χιλιοστά υδραργύρου. Κατ' αυτόν τον τρόπο όχι μόνο επιτυγχάνεται μικρότερη απώλεια αίματος, αλλά αυξάνεται και η διείσδυση του τσιμέντου

μεταξύ των οστικών δοκίδων. Ο περιοριστής τσιμέντου είναι επιθυμητός αλλά όχι απολύτως απαραίτητος. Συνήθως το τσιμέντο αναμιγνύεται με αντιβιοτικό (66).

Η αποκατάσταση των μαλακών μορίων γίνεται με ιδιαίτερη προσοχή, ώστε να βεβαιωθεί ότι υπάρχει κατάλληλη κίνηση της επιγονατίδας στην τροχιλία της ενδοπρόθεσης. Μερικές φορές χρειάζεται να γίνει μία απελευθέρωση των έξω καθεκτικών συνδέσμων της επιγονατίδας για να επιτευχθεί φυσιολογική κινητικότητα της επιγονατίδας. Αρχικά ο επιγονατιδικός τένοντας στεραιώνεται στο πρόσθιο μέρος της ενδοπρόθεσης. Κατ' αυτόν τον τρόπο ο επιγονατιδικός τένοντας και ο τετρακέφαλος μυς αποκαθιστώνται στο φυσιολογικό τους μήκος. Πάνω από τον επιγονατιδικό τένοντα φέρεται ο κρημνός της έσω κεφαλής του γαστροκνημίου. Το περιφερικό μέρος του κρημνού συρράπτεται στα μαλακά μόρια του προσθίου διαμερίσματος ή την περιτονία που επικαλύπτει την περόνη. Πολλαπλά ράμματα τοποθετούνται μεταξύ του αρθρικού θυλάκου και του μυϊκού κρημνού, ώστε να επιτευχθεί κάλυψη ολόκληρης της προθέσεως από το μυ. Κατόπιν γίνονται τομές στις περιτονίες του προσθίου και οπισθίου διαμερίσματος για να προληφθεί η ανάπτυξη συνδρόμου διαμερίσματος λόγω του μετεγχειρητικού οιδήματος. Ακολούθως τοποθετούνται εν τω βάθει και επιπολής παροχετεύσεις. Συνήθως ο μυϊκός κρημνός του γαστροκνημίου καλύπτεται με ένα δερματικό μόσχευμα μερικού πάχους (83).

Το άκρο τοποθετείται σε γυψονάρθηκα πάνω από το γόνατο. Μετά τέσσερις με πέντε ημέρες ο γυψονάρθηκας αντικαθίσταται με γύψο μηροκνημοποδικό και ο γύψος αυτός διατηρείται για τέσσερις με έξι εβδομάδες. Ο ασθενής λαμβάνει ενδοφλέβια αντιβιοτικά μέχρι να αφαιρεθούν οι παροχετεύσεις και αντιβιοτικά από το στόμα μέχρι να επουλωθεί πλήρως το δερματικό μόσχευμα και η πληγή. Σε γενικές γραμμές μπορεί να αναμένεται εύρος κινήσεως με κάμψη πέρα από τις 90° και φυσιολογική έκταση του γόνατος. Μία μικρή αδυναμία πλήρους έκτασης έως και 10° είναι αποδεκτή. Θα πρέπει οπωσδήποτε να αποφεύγονται χειρισμοί γόνατος υπό αναισθησία για να επιτευχθεί αύξηση του εύρους κινήσεως μετά την επέμβαση. Τέτοιου είδους χειρισμοί μπορεί να έχουν ως αποτέλεσμα την καταστροφή της αποκατάστασης του επιγονατιδικού μηχανισμού. Μόλις ο γύψος αφαιρεθεί μπορεί αρχικά να χρησιμοποιηθεί ένας επίδεσμος γύρω από το γόνατο, αλλά αυτός συνήθως αφαιρείται μέσα σε μερικές εβδομάδες, καθώς ο ασθενής αρχίζει να εκτελεί ασκήσεις ενδυνάμωσης του τετρακεφάλου, των καμπτήρων του γόνατος καθώς επίσης και του γαστροκνημίου και του υποκνημηδίου. Οι βακτηρίες συνήθως σταματούν να είναι χρήσιμες τέσσερις με έξι εβδομάδες μετεγχειρητικά. Η πενταετής βιοσιμώτητα των ενδοπροθέσεων κυμαίνεται στο 75%. Ο κυριώτερος λόγος αναθεώρησης αυτών των ενδοπροθέσεων είναι η άσηπτη χαλάρωση (94). Κατά την αναθεώρηση θα πρέπει να γίνει προσπέλαση μεγαλύτερη από την αρχική, ώστε να αποκαλυφθεί η πρόθεση σε όλο της το μήκος και εύρος. Κατόπιν να γίνει με προσοχή η προσπέλαση δια μέσω του μυϊκού κρημνού κατά τέτοιο τρόπο, ώστε να είναι δυνατή η αποκατάσταση του εκτατικού μηχανισμού του γόνατος (66).

Εικόνα 11. Πλήρης έκταση του γόνατος μετά από αποκατάσταση της εγγύς κνήμης με ενδοπρόθεση.

Προβλήματα με τα Μαλακά Μόρια γύρω από το Γόνατο και την Εγγύς Κνήμη

Περίπου 90% των οστεοσαρκωμάτων γύρω από το γόνατο επεκτείνονται και στα μαλακά μόρια. Για να αποφευχθεί η τοπική υποτροπή καθώς και η πιθανή ανάγκη για ακρωτηριασμό όλοι οι συγγραφείς τονίζουν με έμφαση την ανάγκη για ευρεία εκτομή του όγκου τόσο στο οστούν όσο και στα παρακείμενα μαλακά μόρια. Η εκτομή ενός μεγάλου ποσού παρακείμενων μυών είναι απαραίτητη για τοπικό έλεγχο της νόσου. Η ευρεία εκτομή δημιουργεί αρκετά χειρουργικά προβλήματα. Τα πιο σοβαρά είναι η έλλειψη δυναμικού ελέγχου της πρόθεσης ή του αλλομοσχεύματος καθώς επίσης και η έλλειψη επαρκούς ποσότητας μαλακών μορίων για την κάλυψη είτε του αλλομοσχεύματος είτε της πρόθεσης. Τα μετεγχειρητικά προβλήματα αφορούν την επούλωση του χειρουργικού τραύματος, νέκρωση δερματικών ή μυϊκών κρημνών και μετεγχειρητικές λοιμώξεις (78).

Επιπλοκές που σχετίζονται με την επούλωση του χειρουργικού τραύματος και ειδικά αυτές που σχετίζονται με πλήρη νέκρωση του δέρματος είναι τα πιο κοινά αίτια πρώιμης και όψιμης λοίμωξης μετά τέτοιου είδους αποκατάσταση. Επιπλέον οι ασθενείς αυτοί είναι συνήθως μερικώς ανοσοκατεσταλμένοι, λόγω προεγχειρητικής χημειοθεραπείας ή η τομή μπορεί να έχει γίνει επί δέρματος, που έχει προηγουμένως ακτινοβοληθεί (78).

Η συχνότητα νέκρωσης των δερματικών κρημνών είναι υψηλότερη σε σχέση με άλλες ορθοπαιδικές επεμβάσεις. Για παράδειγμα έχει αναφερθεί 23% πιθανότητα νεκρώσεως του δερματικού κρημνού και 9% πιθανότητα λοίμωξης μετά επέμβαση διατήρησης του μέλους για τα οστεοσαρκώματα γύρω από το γόνατο (66, 75, 83, 90). Ο κρημνός του έσω γαστροκνημίου είναι ο συχνότερα χρησιμοποιούμενος κρημνός για την αποκατάσταση ελλειμάτων μαλακών μορίων γύρω από το γόνατο. Εναλλακτικοί κρημνοί είναι ο μυϊκός κρημνός του ραπτικού (για μικρά ελλείματα στην έσω πλευρά του γόνατος) , ο κρημνός του έσω ορθού, καθώς επίσης και ελεύθεροι αγγειούμενοι μυϊκοί κρημνοί όπως για παράδειγμα ο πλατύς ραχιαίος ή ο ορθός κοιλιακός (66, 75, 83).

Πριν να χρησιμοποιηθεί η έσω κεφαλή του γαστροκνημίου θα πρέπει να εκτιμηθεί το νευροαγγειακό δεμάτιο και πιθανή επέκταση του όγκου προς την έσω ή την έξω υποκνημίδια αρτηρία. Τα αγγεία αυτά αποτελούν τα κύρια αγγειακά δεμάτια στις αντίστοιχες κεφαλές του γαστροκνημίου. Τα αγγειακά αυτά δεμάτια εκφύονται από τα ιγνυακά αγγεία κεντρικά της αρθρώσεως του γόνατος. Τόσο η αρτηρία όσο και η φλέβα θα πρέπει να είναι άθικτες, ώστε ο μυϊκός κρημνός να επιζήσει κατά τη μεταφορά του. Υπάρχει μία έσω και μία έξω υποκνημίδια αρτηρία και οι αρτηρίες αυτές συνοδεύονται από δύο μεγάλες φλέβες καθώς και τον κινητικό κλάδο του κνημιαίου νεύρου. Αφού τα νευροαγγειακά δεμάτια εισέλθουν στην έσω ή την έξω μυϊκή άρτακτο του γαστροκνημίου πορεύονται κατά μήκος των μυών

χωρίς να αναστομώνονται με άλλα αγγεία περιφερικά. Λόγω αυτής της αγγειακής διάταξης ο διαχωρισμός και η στροφή της μυϊκής ατράκτου βασιζόμενη σε έναν και μοναδικό αγγειακό μίσχο είναι σχετικά απλή και αξιόπιστη διαδικασία. Θα πρέπει να δοθεί προσοχή, ώστε να μη συστραφεί ο αγγειακός μίσχος και να μην είναι υπό τάση. Η ανασήκωση του κρημνού γίνεται συνήθως αφού έχει αφαιρεθεί ο όγκος. Η έσω κεφαλή του γαστροκνημίου διαχωρίζεται εύκολα από τον υποκνημίδιο και τους υποδόριους ιστούς και η αποκάλυψή της συνεχίζεται περιφερικά μέχρις ότου η μυϊκή γαστέρα εισδύσει στον αχίλλειο τένοντα. Ο διαχωρισμός θα πρέπει ν' αρχίσει κεντρικά και κατόπιν να επεκταθεί περιφερικά. Κατά τη διάρκεια αυτού του διαχωρισμού, αγγεία από την οπίσθια κνημιαία αρτηρία θα πρέπει να απολινωθούν. Η έσω κεφαλή του γαστροκνημίου θα πρέπει να ανασηκωθεί μαζί με μοίρα του αχιλλείου τένοντα. Μεγαλύτερο εύρος περιστροφής του κρημνού μπορεί να επιτευχθεί απελευθερώνοντας την έκφυση της έσω κεφαλής από την οπίσθια επιφάνεια του μηριαίου. Αυτός ο χειρισμός αυξάνει τις πιθανότητες συστροφής ή διάτασης του μίσχου καθώς επίσης και τις πιθανότητες ιατρογενούς βλάβης στον αγγειακό μίσχο (66, 83).

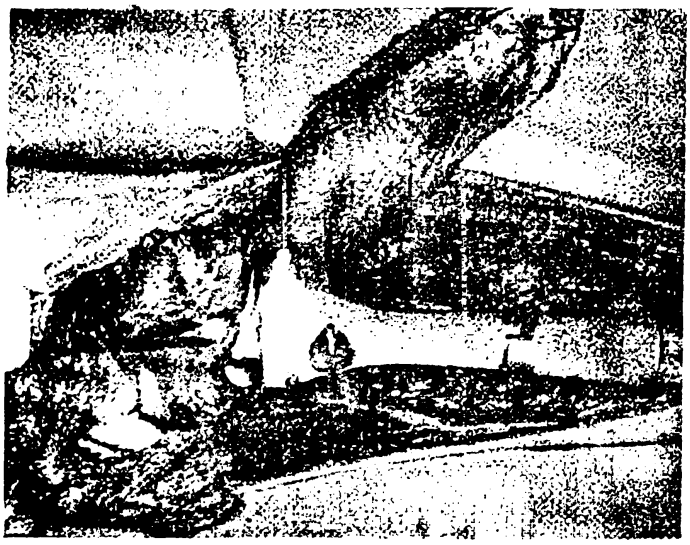

Εικόνα 12. Καλυψη εγγύς κνημιαίας ενδοπρόθεσης με τοπικό μυϊκό κρημνό (έσω κεφαλή του γαστροκνημίου).

ΧΗΜΕΙΟΘΕΡΑΠΕΙΑ ΤΩΝ ΟΣΤΕΟΣΑΡΚΩΜΑΤΩΝ

Γενικές αρχές

Το οστεοσάρκωμα αποτελεί την καλύτερη απόδειξη ότι η χημειοθεραπεία μπορεί να οδηγήσει σε σημαντική αύξηση στα ποσοστά ίασης των κακοήθων νεοπλασμάτων του μυοσκελετικού. Οι περισσότεροι ασθενείς που πάσχουν από οστεοσάρκωμα των άκρων παρουσιάζονται χωρίς μεταστάσεις κατά τον καιρό της διαγνώσεως. Πριν από τη χρήση χημειοθεραπείας οι ασθενείς με οστεοσάρκωμα θεραπευόταν με ακρωτηριασμό. Η χειρουργική θεραπεία δε συνοδευόταν από κάποιου άλλου είδους επικουρική θεραπεία και ο ακρωτηριασμός γινόταν συνήθως σ' ένα ανατομικό επίπεδο σημαντικά υψηλότερα από τον πρωτοπαθή όγκο. Ο ακρωτηριασμός ήλεγχε με αυτόν τον τρόπο πλήρως την τοπική νόσο (17, 95).

Δυστυχώς σε περίπου 80% των ασθενών (με τοπική νόσο) που είχαν πλήρως «θεραπευθεί» με τον ακρωτηριασμό, παρατηρούνταν η ανάπτυξη μεταστάσεων μέσα σε έξι με δώδεκα μήνες από τον ακρωτηριασμό. Αυτή η παρατήρηση οδήγησε στην υπόθεση ότι το οστεοσάρκωμα έχει μία υψηλή συχνότητα μικροσκοπικής μεταστατικής διασποράς στους πνεύμονες κατά τον καιρό της διαγνώσεως. Επειδή το κύριο αίτιο θνητότητας στο οστεοσάρκωμα ήταν οι πνευμονικές μεταστάσεις, οι ογκολόγοι άρχισαν συστηματικές μελέτες επικουρικής χημειοθεραπείας (χημειοθεραπεία που δινόταν μετά την αφαίρεση του μακροσκοπικού όγκου). Ο σκοπός χορήγησης χημειοθεραπείας ήταν να εξαφανισθεί η μικρομεταστατική πνευμονική νόσος (96, 97, 98).

Στα μέσα της δεκαετίας του 80 πραγματοποιήθηκε η πρώτη προοπτική τυχαιοποιημένη μελέτη σε ασθενείς με μη μεταστατικό οστεοσάρκωμα, κατά την οποία ασθενείς θεραπεύθηκαν χειρουργικά είτε με ακρωτηριασμό ή με επέμβαση διατήρησης του μέλους. Μία ομάδα δεν έλαβε χημειοθεραπεία ενώ στην άλλη ομάδα εφαρμόσθηκε ένα επιθετικό σχήμα χημειοθεραπείας. Κατά τη μελέτη αυτή και παρά τα προβλήματα που προέκυψαν με την τυχαιοποίηση οι ασθενείς που δεν έλαβαν χημειοθεραπεία παρουσίασαν 20% ποσοστό επιβίωσης χωρίς νόσο, δύο χρόνια μετά τη χειρουργική θεραπεία. Οι ασθενείς που έλαβαν χημειοθεραπεία παρουσίασαν 65% ποσοστό επιβίωσης χωρίς νόσο, τα πρώτα δύο χρόνια μετά την επέμβαση. Οι ασθενείς που έλαβαν χημειοθεραπεία παρουσίασαν επίσης στατιστικά καλύτερη μακροχρόνια επιβίωση σε σχέση με τους ασθενείς που δεν έλαβαν αρχική χημειοθεραπεία. Από την ανάλυση της μελέτης προκύπτει ότι, 20 από τους 100 ασθενείς δεν παρουσίασαν μικρομεταστατική νόσο στους πνεύμονες κατά τη διάρκεια της επέμβασης και γι' αυτό δεν είχαν ουσιαστικό όφελος από την επικουρική χημειοθεραπεία. 45% των ασθενών με μικρομεταστατική νόσο θεραπευθήκαν από την επικουρική χημειοθεραπεία και 35% των ασθενών με μικρομεταστατική νόσο δεν ανταποκριθήκαν στη χημειοθεραπεία. Για αυτό λοιπόν το αληθινό ποσοστό επιτυχίας της χημειοθεραπείας όσον αφορά την εξάλειψη της μικρομεταστατικής νόσου είναι 45/80 ή αλλιώς 56%. Το ποσοστό επιτυχίας της χημειοθεραπείας για ασθενείς που παρουσιάζονται με μεταστατική νόσο κυμαίνεται από 10% έως 15% (99, 100).

Αυτό πιθανώς να υποδηλώνει μια υψηλή πιθανότητα παρουσίας νεοπλασματικών κυττάρων με αντίσταση στα χημειοθεραπευτικά σχήματα. Η αντίσταση στα χημειοθεραπευτικά φάρμακα στα κακοήθη κύτταρα πιθανώς να αναπτύσσεται μέσω μεταλλάξεων. Η πιο κοινή μορφή αντίστασης στη χημειοθεραπεία που παρατηρείται στα ανθρώπινα νεοπλάσματα είναι αυτή της αντίστασης σε πολλαπλούς παράγοντες (Multiple Drug Resistance). Ο φαινότυπος αυτός συσχετίζεται με την υπερπαραγωγή μιας πρωτεΐνης στη μεμβράνη των κυττάρων, την P-γλυκοπρωτεΐνη. Αυτή η γλυκοπρωτεΐνη χρησιμεύει ως αντλία για την αποβολή των φαρμάκων αυτών από το κυτταρόπλασμα των καρκινικών κυττάρων. Η έκφραση της P-γλυκοπρωτεΐνης βρίσκεται κάτω από τον έλεγχο του γονιδίου MDR1. Υπάρχουν αρκετοί φαρμακευτικοί παράγοντες όπως η κυκλοσπορίνη και οι αναστολείς των καναλιών ασβεστίου που μπορούν να αναστείλουν αυτή την αντλία. Αυτοί οι παράγοντες αυξάνουν την κυτταροτοξικότητα των χημειοθεραπευτικών ουσιών η οποία επηρεάζεται από την P-γλυκοπρωτεΐνη. Μελέτες που έγιναν για να βρεθεί η κλινική αποτελεσματικότητα αυτών των παραγόντων έχουν μέχρι σήμερα δείξει πενιχρά αποτελέσματα ώς προς την επιβίωση χωρίς νόσο και τη συνολική επιβίωση (101).

Ένας άλλος μηχανισμός αντίστασης στα χημειοθεραπευτικά είναι η μείωση της παραγωγής της τοποΐσσομεράσης δύο. Αυτό το ένζυμο είναι σημαντικό για τον αναδιπλασιασμό του DNA.
Άλλος ένας μηχανισμός αντίστασης είναι η υπερπαραγωγή γλουταθειώνης. Η υπερπαραγωγή γλουταθειώνης και άλλων αντιοξειδωτικών παραγόντων μπορούν να απενεργοποιήσουν πολλούς χημειοθεραπευτικούς παράγοντες (101).

Οι περισσότερο αποτελεσματικοί χημειοθεραπευτικοί παράγοντες στο οστεοσάρκωμα (στοιχεία βασισμένα σε μελέτες όπου ένας και μόνο παράγοντας έχει χορηγηθεί σε ασθενείς με μεταστάσεις), είναι υψηλές δόσεις μεθοτρεξάτης, δοξορουβικίνης, σισπλατίνης, και ιοφωσφαμίδης. Η ιοφωσφαμίδη άρχισε να χρησιμοποιείται στο οστεοσάρκωμα μόνο κατά τα τελευταία χρόνια, έτσι τα

στοιχεία που υποδηλώνουν μακροχρόνια ίαση σε ασθενείς με οστεοσάρκωμα βασίζονται κυρίως στους παράγοντες μεθοτρεξάτη, δοξορουβικίνη και σισπλατίνη. Οι ασθενείς συνήθως λαμβάνουν νεοεπικουρική χημειοθεραπεία για 8 με 10 εβδομάδες και μετά υποβάλλονται σε χειρουργική επέμβαση. Μετά το χειρουργείο η χημειοθεραπεία ξαναρχίζει. Μερικοί ογκολόγοι αλλάζουν το χημειοθεραπευτικό σχήμα και προσπαθούν να βελτιώσουν την απάντηση του όγκου στη χημειοθεραπεία ενώ άλλοι συνεχίζουν να δίνουν την ίδια χημειοθεραπεία (101).

Οι πρώτες μελέτες νέο-επικουρικής χημειοθεραπεία σε ασθενείς με μη μεταστατικό οστεοσάρκωμα έδειξαν ότι η ομάδα των ασθενών που είχε λιγότερο από 90% νέκρωση του όγκου, παρουσίασε λιγότερο από 50% επιβιώση χωρίς νόσο. Ασθενείς που είχαν νέκρωση του όγκου πάνω από 90% παρουσίασαν 90% ποσοστό επιβίωσης χωρίς νόσο στην πενταετία (102, 103, 104).

Απώτερες μελέτες εξέτασαν την αποτελεσματικότητα της Cis-πλατίνης στο θεραπευτικό σχήμα μετά τη χειρουργική θεραπεία, σε ασθενείς που παρουσίασαν απάντηση στη χημειοθεραπεία μικρότερη του 90%. Παρατηρήθηκε μία σημαντική βελτίωση του ποσοστού επιβιώσεως χωρίς νόσο και το ποσοστό αυτό έφτασε περίπου το 70%. Άλλοι συγγραφείς όμως δεν μπόρεσαν να επιβεβαιώσουν τα αποτελέσματα αυτών των μελετών ως προς τη βελτίωση του διαστήματος επιβίωσης χωρίς νόσο. Επί του παρόντος δεν υπάρχει απόδειξη ότι η νέο-επικουρική χημειοθεραπεία βελτιώνει το προσδόκιμο επιβίωσης χωρίς νόσο ή τη συνολική επιβίωση, διευκολύνοντας τη βέλτιστη επιλογή χημειοθεραπευτικών παραγόντων στη μετεγχειρητική περίοδο, σε σύγκριση με την επικουρική χημειοθεραπεία. Πάντως σχεδόν όλοι οι ορθοπεδικοί ογκολόγοι πιστεύουν ότι η νέο-επικουρική χημειοθεραπεία διευκολύνει τη διάσωση του μέλους, μειώνοντας το οίδημα και το μέγεθος του όγκου. Επισης τα όρια του όγκου γίνονται πιο ευδιάκριτα, ενώ η νέκρωση του όγκου κάνει τα χειρουργικά όρια θεωρητικά πιο ασφαλή (105, 106, 107, 108).

Η ενδοαρτηριακή χορήγηση χημειοθεραπείας έχει χρησιμοποιηθεί από μερικούς ογκολόγους για τη θεραπεία των οστεοσαρκωμάτων του γόνατος. Το πλεονέκτημα είναι η χορήγηση χημειοθεραπείας και η επίτευξη υψηλών συγκεντρώσεων του φαρμάκου στην περιοχή του πρωτοπαθούς όγκου οδηγώντας σε μια αύξηση της αναλογίας των ασθενών με καλή ανταπόκριση στη χημειοθεραπεία. Το πιθανό πρόβλημα με την ενδοαρτηριακή χημειοθεραπεία είναι τα επίπεδα του φαρμάκου εκτός του μέλους, στο οποίο χορηγείται η χημειοθεραπεία. Εάν τα επίπεδα του φαρμάκου στη συστηματική κυκλοφορία είναι χαμηλά, τότε μπορεί να προκύψει μία αυξημένη συχνότητα ανάπτυξης πνευμονικών μεταστάσεων μετεγχειρητικά. Οι περισσότερες κλινικές μελέτες υποστηρίζουν ότι, η ενδοαρτηριακή και η ενδοφλέβια νέο-επικουρική χημειοθεραπεία παράγουν παρόμοια ποσοστά επιβίωσης χωρίς νόσο και παρόμοια ποσοστά διάσωσης του μέλους για ασθενείς με οστεοσάρκωμα (101, 109, 110).

Συνήθη Χημειοθεραπευτικά Φάρμακα

Τα μοντέρνα χημειοθεραπευτικά πρωτόκολλα συνδυάζουν φάρμακα διαφορετικών κατηγοριών, ώστε να υπερπηδήσουν το πρόβλημα της ανάπτυξης αντίστασης των νεοπλασματικών κυτάρων σε μεμονωμένους παράγοντες. Οι συνήθεις δόσεις πολλών χημειοθεραπευτικών παραγόντων προκαλούν παροδική καταστολή του μυελού των οστών με λευκοπενία, αναιμία και θρομβοκυταροπενία που συμβαίνει μία με δύο εβδομάδες μετά τη χορήγηση των φαρμάκων. Η γενική αίματος επιστρέφει συνήθως στα φυσιολογικά πλαίσια μέσα σε τρείς με τέσσερις εβδομάδες. Ο παράγοντας διέγερσης των αποικιών των κοκιοκυτάρων GCSF μπορεί να χρησιμοποιηθεί ώστε να βραχύνει τη διάρκεια της ουδετεροπενίας (101).

Οι περισσότεροι χημειοθεραπευτικοί παράγοντες επηρεάζουν τους θυλάκους των τριχών με αποτέλεσμα να οδηγούν σε κάποιου βαθμού αναστρέψιμη αλωπεκία (111).

Οι χημειοθεραπευτικοί παράγοντες διαφέρουν στην ικανότητητά τους να προκαλούν ναυτία και εμετό. Αυτοί οι παράγοντες ή οι μεταβολίτες τους διεγείρουν τους χημειοϋποδοχείς που βρίσκονται στο έδαφος της τέταρτης κοιλίας του εγκεφάλου παράγοντας έμετο. Νεώτεροι αντιεμετικοί παράγοντες όπως το Οντάνσετρον ή το Γκρανίσετρον σε συνδυασμό με δεξαμεθαζόνη μειώνουν σημαντικά τη συχνότητα και σοβαρότητα της ναυτίας και του εμετού (101).

Αλκυλιούντες Παράγοντες : Οξαζοφωσφωρίνες .

Οι παράγοντες αυτοί μεταφέρουν μία ομάδα αλκυλίου σε κυτταρικά μακρομόρια όπως το DNA. Η μεταφορά αυτών των ομάδων προκαλεί βλάβες στο DNA και αναστολή της σύνθεσης του. Πιο συχνά χρησιμοποιούμενοι παράγοντες είναι η κυκλοφωσφαμίδη και η ιοφωσφαμίδη. Και οι δύο αυτοί παράγοντες είναι ανενεργά προφάρμακα που απαιτούν ενεργοποίηση από τα ηπατικά μικροσωμικά ένζυμα. Οι 4-υδροξυ μεταβολίτες αυτών των ουσιών έχουν κυτταροτοξική δραστηριότητα. Το μεγαλύτερο ποσό αυτών των φαρμάκων απεκρίνεται στα ούρα. Η κάθαρση τους

είναι υψηλότερη στα παιδιά σε σχέση με τους ενηλίκους και ο χρόνος ημίσειας ζωής στο πλάσμα είναι επίσης βραχύτερος στο παιδιά σε σχέση με τους ενηλίκους.
Η φαρμακοκινητική της κυκλοφωσφαμίδης δεν είναι δοσοεξαρτώμενη, εφόσον η δοσολογία κυμαίνεται από 100 mg ανά τετραγωνικό μέτρο έως 3 gr ανά τετραγωνικό μέτρο. Η αναλογία του φαρμάκου που μετατρέπεται σε ενεργούς μεταβολίτες φαίνεται να είναι σταθερή. Πάντως, εάν η κυκλοφωσφαμίδη δοθεί σε δόσεις μεγαλύτερες από τα 2,50 γραμμάρια ανά τετραγωνικό μέτρο, οδηγεί σε μία αυξημένη απέκριση ανενεργούς μορφής του φαρμάκου στα ούρα καθώς επίσης και μια επιμήκυνση του χρόνου ημίσειας ζωής του φαρμάκου.
Η μυελοκαταστολή είναι ο κυριώτερος παράγοντας τοξικότητας που περιορίζει και τη δοσολογία της κυκλοφωσφαμίδης. Χρησιμοποιώντας μία ευρεία δοσολογία (από 800 mg ανά τετραγωνικό μέτρο έως 2,2 γραμμάρια ανά τετραγωνικό μέτρο ανά δόση) οι κύκλοι μπορούν να χορηγηθούν σε διαστήματα τριών εβδομάδων.
Μπορεί να προκύψει αιμορραγική κυστίτιδα από βλάβη του επιθηλίου της ουροδόχου κύστης που παράγεται από την ακρολεΐνη και την χλωρακεταλδεΐδη ουσίες που είναι μεταβολίτες της κυκλοφωσφαμίδης και της ιοφωσφαμίδης. Η πιθανότητα αιμορραγικής κυστίτιδας κυμαίνεται από 5% έως 10% για την κυκλοφωσφαμίδη και 20% έως 40% για την ιοφωσφαμίδη. Τρόποι για να μειωθεί η συχνότητα της αιμορραγικής κυστίτιδας είναι η ενυδάτωση των ασθενών , η συχνή κένωση της κύστης ή ακόμα και έκπλυση της κύστης, καθώς και η χρήση Mesna (δύο-θειϊκό-μερκαπτοαιθάνιο). Στα νεφρά αυτή η ουσία ανάγεται σε μία θειόλη που αντιδρά χημικά με τους ουροτοξικούς μεταβολίτες και αυτό έχει ως αποτέλεσμα την αδρανοποίησή τους. Η ουσία αυτή δε μειώνει την κυτταροτοξική αποτελεσματικότητα της ιοφωσφαμίδης ή της κυκλοφωσφαμίδης.
Η κυκλοφωσφαμίδη έχει μικρή νεφροτοξικότητα. Η ιοφωσφαμίδη μπορεί να δημιουργήσει δοσοεξαρτώμενη βλάβη στα εγγύς εσπειραμένα σωληνάρια και έτσι να δημιουργήσει σύνδρομο Fanconi με γλυκοζουρία, αμινοξιουρία, οξινουρία ,φωσφατουρία και ακόμα ραχίτιδα σε νέα παιδιά. Το σύνδρομο έκρισης αντιδιουρητικής ορμόνης μπορεί επίσης να προκύψει με υψηλές δόσεις κυκλοφωσφαμίδης και συνήθεις δόσεις ιοφωσφαμίδης. Το σύνδρομο ακατάλληλης έκρισης αντιδιουρητικής ορμόνης παρουσιάζεται κλινικά με μειωμένη παραγωγή ούρων σε συνδυασμό με υπονατριαιμία. Μπορεί να προκύψουν σπασμοί λόγω του φαινομένου. Η θεραπεία του φαινομένου απαιτεί περιορισμό της λήψης υγρών καθώς και έγχυση φυσιολογικού ορού.
Έχει επίσης αναφερθεί αναστρέψιμη νευροτοξικότητα που διακρίνεται από λήθαργο και σύγχυση έως και στο 20% των ασθενών που λαμβάνουν ιοφωσφαμίδη. Αυτή η νευροτοξικότητα φαίνεται να προκαλείται από το το μεταβολίτη χλωροκεταλδεΐδη.
Καρδιακές αρρυθμίες καθώς συμφορητική καρδιακή ανεπάρκεια έχουν παρατηρηθεί με πολύ υψηλές δόσεις κυκλοφωσφαμίδης, ιδιαίτερα σε συνδυασμό με ακτινοβόληση ολόκληρου του σώματος ή με προηγούμενο ακτινοβόληση του θώρακα για την εξάλειψη πιθανής μικρομεταστατικής νόσου.
Η κυκλοφωσφαμίδη και η ιοφωσφαμίδη μπορούν επίσης να προκαλέσουν δοσοεξαρτώμενη αζωοσπερμία και ανεπάρκεια των ωοθηκών που μπορεί να μην είναι αναστρέψιμες (101).

Αλκυλιούντες παράγοντες-Παράγωγα πλατίνης

Η σισπλατίνη και η καρβοπλατίνη αλληλεπιδρούν με το DNA και άλλα ενδοκυτταρικά μακρομόρια. Οι συχνότερες βλάβες που προκαλούν είναι φωσφωρυλίωση των πυρηνικών πρωτεϊνών, συνένωση μεταξύ DNA και πρωτεϊνών καθώς και συνενώσεις μεταξύ διαφορετικών αλυσίδων του DNA. Η αλκυλίωση και ο σχηματισμός δεσμών μεταξύ των αλυσίδων του DNA φαίνεται να προκαλεί το σημαντικώτερο κυτταροτοξικό αποτέλεσμα. Τα ενδιάμεσα παράγωγα του μεταβολισμού των πλατινών συνδεονται με τις πρωτεϊνες του πλάσματος. Μόνο το ελεύθερο κλάσμα των πλατινών είναι κυτταροτοξικό. Το 90% της σισπλατίνης και το 20%-40% της καρβοπλατίνης προσδένονται στις πρωτεϊνες του πλάσματος μέσα σε 2 με 4 ώρες.
Και οι δύο παράγοντες αποβάλλονται με νεφρική κάθαρση. Η σισπλατίνη προκαλεί έμετο και ναυτία και τα φαινόμενα αυτά μπορεί να είναι παρατεταμένα. Η νεφροτοξικότητα της σισπλατίνης προκαλεί αζωθαιμία και διαταραχές των ηλεκτρολυτών (κυρίως υπομαγνησιαιμία). Η νεφρική λειτουργία θα πρέπει να ελέγχεται πριν από κάθε δόση σισπλατίνης. Θα πρέπει να εξασφαλίζεται ενυδάτωση των ασθενών και να εξασφαλίζεται συνεχής διούρηση η οποία μπορεί να μειώσει την πιθανότητα νεφροτοξικότητας. Η σισπλατίνη προκαλεί επίσης περιφερική νευροπάθεια και ωτοτοξικότητα. Η απώλεια της ακοής αναπτύσσεται κατ'αρχή στις υψηλές συχνότητες. Σε υψηλές δόσεις μπορεί να συμβεί και κώφωση. Η σημαντική ωτοτοξικότητα προκαλείται συνήθως με μεγαλύτερες από 400 mg ανά τετραγωνικό μέτρο. Η καρβοπλατίνη που αποτελεί ανάλογο της σισπλατίνης έχει περιορισμένη νεφροτοξικότητα ή ωτοτοξικότητα. Επίσης προκαλεί λιγότερο συχνά ναυτία και εμετό απ' ότι η σισπλατίνη. Ο κύριος λόγος περιορισμού της δόσης είναι η μυελοκαταστολή που προκαλεί και η οποία εκδηλώνεται κυρίως με θρομβοκυτταροπενία (101).

Αντιβιοτικά

Το αντιβιοτικό δοξορουβικίνη (αδριαμυκίνη) χρησιμοποιείται ευρέως στη θεραπεία των οστεοσαρκωμάτων. Το φάρμακο εισέρχεται στη διπλή έλικα του DNA μεταξύ ζευγών βάσεων και μ' αυτό τον τρόπο παρεμποδίζει τον αναδιπλασιαμό του DNA. Η δοξορουβικίνη μεταβολίζεται στο ήπαρ και αποβάλλεται από τα χοληφόρα. Η νεφρική απέκκριση είναι υπεύθυνη για το 10% της κάθαρσης του φαρμάκου.
Η δοξορουβικίνη προκαλεί σημαντική μυελοκαταστολή. Η εξαγγείωση αυτής της ουσίας μπορεί να οδηγήσει σε σοβαρή τοπική βλάβη των μαλακών μορίων με εν τω βάθει νέκρωση, βραδεία επούλωση καθώς και δυσκολία στην κάλυψη της περιοχής με δερματικά μοσχεύματα. Η θεραπεία για την εξαγγείωσῆ της ουσίας συνίσταται σε ψυχρά επιθέματα, τοπικές ενέσεις κορτικοστεροειδών ή διττανθρακικού νατρίου καθώς και τοπική εφαρμογή διμεθυλσουλφοξίδης. Η οξεία καρδιοτοξικότητα της δοξορουβικίνης εκδηλώνεται με αρρυθμίες (ειδικά υπερκοιλιακές ταχυκαρδίες), περικαρδίτιδα και μυοκαρδίτιδα. Η μέγιστη συγκέντρωση και η ολική δόση της δοξορουβικίνης συσχετίζεται με τη συχνότητα εμφάνισης της καρδιομυοπάθειας. Η βλάβη του μυοκαρδίου δημιουργείται από το σχηματισμό ελευθέρων ριζών μέσα στα μυοκύτταρα τα οποία προκαλούν βλάβη στις μεμβράνες των κυττάρων καθώς και στις μεμβράνες των κυτταρικών οργανιλίων. Άλλοι παράγοντες εκτός από τη συνολική δόση, που είναι υπεύθυνη για την πιθανότητα απώτερης καρδιοπάθειας, είναι η χορήγηση ακτινοθεραπείας, προϋπάρχοντα καρδιακά προβλήματα καθώς και μικρή ηλικία. Παιδιά ηλικίας μικρότερης των 5 ετών παρουσιάζουν αυξημένη συχνότητα καρδιομυοπαθειών. Ένα μέτρο που λαμβάνεται για να μειωθεί η συχνότητα εμφάνισης της καρδιομυοπάθειας είναι η χρήση παρατεταμένων εγχύσεων (24 με 96 ώρες) αντί για ενδοφλέβια ένεση αυτής της ουσίας. Κατά τη διάρκεια χορήγησης των ουσιών θα πρέπει να γίνεται παρακολούθηση της καρδιακής λειτουργίας χρησιμοποιώντας ηχοκαρδιογραφία (101).

Αντιμεταβολίτες

Η χορήγηση υψηλών δόσεων μεθοτρεξάτης είναι συχνή στη θεραπεία του οστεοσαρκώματος. Η μεθοτρεξάτη είναι ένα δομικό ανάλογο του φολικού οξέως. Αναστέλλει τη δράση της αναγωγάσης του διϋδροφολικού, δηλαδή του ενζύμου που είναι υπεύθυνο για τη μετατροπή των φολικών αναλόγων στην ενεργό μορφή του τετραϋδροφολικού. Με υψηλά επίπεδα μεθοτρεξάτης οι ενδοκυτταρικές συγκεντρώσεις του τετραϋδροφολικού μειώνονται σημαντικά, οδηγώντας με αυτόν τον τρόπο στην εξάντληση των δομικών συστατικών για την παραγωγή του DNA και μ'αυτό τον τρόπο αναστέλλουν τη σύνθεση του DNA. Η μεθοτρεξάτη μοιράζεται το σύστημα μεμβρανικής μεταφοράς καθώς επίσης και τις ενδοκυτταρικές μεταβολικές οδούς με το φολικό οξύ. Ευθύς ως εισαχθεί στο κυτταρόπλασμα μέσω συστήματος ενεργούς μεταφοράς, η μεθοτρεξάτη προσδένεται ισχυρά στην αναγωγάση του διυδροφολικού. Η τοξικότητα της μεθοτρεξάτης σχετίζεται με τη συνολική δόση καθώς και τη διάρκεια έκθεσης στο φάρμακο.

Η λευκοβορίνη είναι μία μορφή φολικού οξέως που δεν απαιτεί ενζυμική ενεργοποίηση και έτσι επιτρέπει στα κύτταρα να παράγουν τετραϋδροφολικό ακόμα και με την παρουσία μεθοτρεξάτης. Η λευκοβορίνη εισέρχεται στα κύτταρα με τον ίδιο ενεργό μηχανισμό μεταφοράς όπως και η μεθοτρεξάτη. Σε ασθενείς όπου δίνεται υψηλή δόση μεθοτρεξάτης (8 με 12 γραμμάρια ανα τετραγωνικό μέτρο) τα κύτταρα του όγκου εκτίθενται σε υψηλά επίπεδα φαρμάκου για 24 ώρες. Στις 24 ώρες γίνεται έκχυση λευκοβορίνης, ώστε να βοηθηθούν τα φυσιολογικά κύτταρα του οργανισμού. Η λευκοβορίνη συνεχίζεται μέχρι τα επίπεδα της μεθοτρεξάτης να γίνουν μη τοξικά. Η μεθοτρεξάτη αποβάλλεται στα ούρα. Ασθενείς με σημαντική νεφρική δυσλειτουργία δε θα πρέπει να λαμβάνουν ισχυρή δόση μεθοτρεξάτης.

Οι τοξικότητες της μεθοτρεξάτης περιλαμβάνουν μυελοκαταστολή η οποία όμως είναι ήπια καθώς και στοματίτιδα και βλενογονίτιδα, που είναι συχνές ανεπιθύμητες ενέργειες και σχετίζονται με παρατεταμένα υψηλά επίπεδα μεθοτρεξάτης. Η βλενογονίτιδα μπορεί να επηρεάσει ολόκληρο τον γαστρεντερικό σωλήνα. Μετά από χορήγηση υψηλής δόσης η μεθοτρεξάτη προκαλεί μία ταχύτατη δοσοεξαρτώμενη μείωση στο ρυθμό σπειραματικής διήθησης των νεφρών. Η μεθοτρεξάτη μπορεί να δράσει ως μία τοξίνη στο επιθήλιο των σωληναρίων ή μπορεί να καθιζήσει μέσα στο σωληναριακό αυλό, οδηγώντας με αυτόν τον τρόπο σε ενδοσωληναριακή απόφραξη. Και οι δύο μηχανισμοί οδηγούν σε πτώση του ρυθμού σπειραμματικής διήθησης. Χαμηλή παραγωγή ούρων (λιγώτερα από 200 ml ανά τετραγωνικό μέτρο ανα 2 ώρες), όξινα ούρα (PH μικρότερο του 6,5), και ταυτόχρονη χρήση μη στεροειδών αντιφλεγμονωδών φαρμάκων, μπορούν να αυξήσουν το ενδεχόμενο της σπάνιας, αλλά δυνητικά θανατηφόρου νεφροτοξικότητας. Παροδικές ανυψώσεις των τρανσιναμινασών του ορού,

συχνά σε πολύ υψηλά επίπεδα, μπορεί να συμβούν μετά την χορήγηση της μεθοτρεξάτης. Υπερχοληστεριναιμία μπορεί επίσης να συμβεί. Οι κεφαλαλγίες είναι επίσης συχνές.
Σπάνια ασθενείς μπορεί να παρουσιάσουν μια παροδική εγκεφαλοπάθεια ή εγκεφαλίτιδα η οποία χαρακτηρίζεται από διαταραχές της συμπεριφοράς, δυσαρθρία ή αφασία, πάρεση διαφόρων μυϊκών ομάδων, αταξία, ημιπάρεση και εστιακούς ή γενικευμένους σπασμούς. Αυτά τα συμπτώματα συμβαίνουν τυπικά 1 έως 2 εβδομάδες μετά από θεραπεία υψηλών δόσεων μεθοτρεξάτης και συνήθως παρέρχονται μέσα σε διάστημα 2 ή 3 ημερών (101, 112).

Αλκαλοειδή της Βίνκα – Βινκριστίνη

Η Βινκριστίνη αναστέλλει τη μιτωτική άτρακτο μέσω της πρόσδεσής της στην τουμπουλίνη, μια διμερή πρωτεΐνη, η οποία πολυμερίζεται για να σχηματίσει μικροσωληνάρια. Αυτή η αναστολή του σχηματισμού ενδοκυτταρικών μικροσωληναρίων οδηγεί σε δυσλειτουργία έναν σημαντικό αριθμό ζωτικών κυτταρικών λειτουργιών περιλαμβανομένης και της μιτώσεως. Τα αλκαλοειδή της βίνκα συνήθως χορηγούνται με τη μορφή ενδοφλέβιας ένεσης. Ο ηπατικός μεταβολισμός και η απέκριση από τα χοληφόρα είναι οι κύριοι οδοί αποβολής του φαρμάκου. Η δοσολογία της μειώνεται σε βρέφη καθώς και ασθενείς με καθυστερημένη απέκριση από τα χοληφόρα. Η δοσολογία της έχει περιορισθεί στα 2 mg ανά δόση, επειδή υψηλότερες δόσεις έχουν συσχετισθεί με αυξημένη νευροτοξικότητα. Προσφάτως όμως έχει δημοσιευθεί ότι οι περιορισμοί αυτοί προκειμένου να προληφθεί η νευροτοξικότητα δεν είναι αναγκαίοι. Η βινκριστίνη συνήθως δεν προκαλεί σημαντική μυελοκαταστολή. Η νευροτοξικότητα είναι ο παράγοντας ο οποίος περιορίζει τη δόση και σχετίζεται τόσο με την συνολική δόση όσο και με το πρόγραμμα χορήγησης. Μπορεί να συμβεί περιφερική αισθητική και κινητική νευροπάθεια με απώλεια των εν τω βάθει αντανακλαστικών, νευρογενή πόνο, παραισθησίες, καθώς και πτώση του άκρου ποδός. Επίσης δυσκοιλιότητα, παραλυτικός ιλεός ή επίσχεση των ούρων μπορούν επίσης να συμβούν (101).

Τυχαιοποιημένες Προοπτικές Μελέτες

Όπως έχει ήδη αναφερθεί, η ολική επιβίωση των ασθενών με οστεοσάρκωμα πριν από το 1972 κυμαινόταν γύρω στο 20% (95). Με την εισαγωγή μοντέρνων τεχνικών όπως για παράδειγμα η αξονική τομογραφία των πνευμόνων και τα οστικά σπινθηρογραφήματα καθώς και βελτίωση της νοσηλείας των ασθενών και των χειρουργικών τεχνικών, είχε αναφερθεί ότι το ποσοστό ίασης με χειρουργική επέμβαση και μόνο, είχε βελτιωθεί στα επίπεδα του 20%-40%. Επί πλέον είχε υποτεθεί ότι μπορούσε να χορηγηθεί χημειοθεραπεία σ' αυτούς τους ασθενείς που παρουσιάζουν υποτροπή και μ' αυτόν τον τρόπο θα μπορούσε να σωθεί ένα επί πλέον 30%. Το πλεονέκτημα αυτής της αντιμετώπισης θα ήταν ότι ένα σημαντικό ποσοστό των ασθενών δε θα ελάμβανε τοξικούς χημειοθεραπευτικούς παράγοντες και έτσι δε θα υπήρχε πιθανότητα να υποστούν επιπλοκές όπως καρδιακή βλάβη, στειρότητα καθώς και αυξημένη πιθανότητα καρκινογένεσης στο μέλλον. Είχε υποτεθεί ότι το ποσοστό ίασης και για τις δύο στρατηγικές (χειρουργική θεραπεία με χορήγηση χημειοθεραπείας μόνο σε υποτροπή-χειρουργική θεραπεία επικουρική χημειοθεραπεία) θα ήταν παρόμοια και θα κυμαινόταν περίπου στο 70%. Οι κλινικοί ογκολόγοι είχαν διχαστεί σχετικά με την αντιμετώπιση που θα έπρεπε να τύχουν οι ασθενείς με οστεοσάρκωμα. Η διαφωνία προέκυψε επειδή 10 χρόνια μετά τις πρώτες μελέτες όπου η επικουρική χημειοθεραπεία έδειξε αυξημένη επιβίωση για ασθενείς με οστεοσάρκωμα, μια μελέτη από τη Mayo Clinic συνέκρινε ασθενείς που έλαβαν υψηλές δόσεις μεθοτρεξάτης μετά το χειρουργείο, με ασθενείς που χειρουργήθηκαν και δεν έλαβαν μεθοτρεξάτη. Η επιβίωση χωρίς νόσο ήταν παρόμοια στην πενταετία και το ποσοστό αυτό ήταν 42% (113, 114).

Ο μόνος τρόπος να λυθεί το πρόβλημα της αποτελεσματικότητας της χημειοθεραπείας ήταν μία τυχαιοποιημένη διπλή τυφλή προοπτική μελέτη. Οι μελέτες αυτές αρχίσαν το 1982 και ο σκοπός τους ήταν να απαντηθεί η ερώτηση εάν η επικουρική χημειοθεραπεία είναι αποτελεσματική. Η μελέτη αυτή περιελάμβανε ομάδες στις Ηνωμένες Πολιτείες και το Ηνωμένο Βασίλειο. Η μελέτη συνέκρινε τα αποτελέσματα ενός χημειοθεραπευτικού σχήματος με έξι παράγοντες σε συνδυασμό με χειρουργική θεραπεία, με τα αποτελέσματα μιας ομάδα ασθενών οι οποίοι έλαβαν μόνο χειρουργική θεραπεία. Στα δύο χρόνια η επιβίωση χωρίς νόσο στην ομάδα που έλαβε μόνο χειρουργική θεραπεία ήταν 17% (παρόμοια με αυτή που είχε βρεθεί στις μελέτες πριν το 1972) και 66% για τους ασθενείς που έλαβαν επικουρική χημειοθεραπεία. Η δεύτερη μελέτη έγινε στο Πανεπιστήμιο της Καλιφόρνια στο Λός Άνζελες στις Ηνωμένες Πολιτείες και άρχισε το 1981. Μετά μία μέση παρακολούθηση δύο ετών βρέθηκε στατιστικά σημαντική βελτίωση στην ολική επιβίωση, καθώς και στην επιβίωση χωρίς νόσο για τους ασθενείς που έλαβαν επικουρική χημειοθεραπεία. Η επιβίωση χωρίς νόσο, για τους ασθενείς που δεν έλαβαν χημειοθεραπεία, ήταν μικρότερη του 20% (99, 100, 115).

Η χρήση προεγχειρητικής χημειοθεραπείας έγινε συνήθης πρακτική για τους ασθενείς με οστεοσάρκωμα από τις αρχές της δεκαετίας του 90 (116, 117, 118, 119, 120, 121).

Ένας από τους λόγους που ευνοούν την προεγχειρητική χημειοθεραπεία είναι ότι ο μέσος χρόνος αναδιπλασιασμού του όγκου για το οστεοσάρκωμα είναι περίπου 14 ημέρες. Οι μεταλλάξεις οι οποιες μπορούν να δώσουν γένεση σε θυγατρικά κύτταρα με αντίσταση στη χημειοθεραπευτική αγωγή μπορούν σύνεπώς να συμβούν πάρα πολύ γρήγορα. Γι'αυτό εάν υπάρχει μια καθυστέρηση για την διενέργεια της χειρουργικής επέμβασης όπως για παράδειγμα για να δημιουργηθεί μία κατά παραγγελία ενδοπρόθεση υπάρχει πιθανότητα αφ' ενός αύξησης του όγκου και αφ' ετέρου αυξημένη πιθανότητα για την ανάπτυξη κυττάρων με αντίσταση στα χημειοθεραπευτικά σχήματα (104).

Άλλος ένας λόγος που ευνοεί την προεγχειρητική χημειοθεραπεία είναι ότι η χημειοθεραπεία που δίνεται στον πρωτοπαθή όγκο επιδρά και στις απομακρυσμένες μικρομεταστάσεις ελέγχοντας και αυτές μαζί με τον πρωτοπαθή όγκο. Μερικοί ερευνητές υποστηρίζουν ότι αυτή είναι ή πιο σημαντική συνεισφορά της προεγχειρητικής χημειοθεραπείας γιατί θεραπεύει τις μικρομεταστάσεις που τελικά σκοτώνουν τον ασθενή (104).

Άλλο ένα επιχείρημα είναι ότι μπορεί να μετρηθεί η αποτελεσματικότητα του χημειοθεραπευτικού σχήματος που χρησιμοποιείται (102, 103, 104, 122).

Το τελικό επιχείρημα είναι ότι μειώνεται το μέγεθος του όγκου αυξάνοντας τις πιθανότητες για να επιτευχθεί χειρουργική επέμβαση διατήρησης του μέλους (102, 103, 104).

Κατά τη διάρκεια των τελευταίων 20-25 χρόνων η κλινική έρευνα έχει στραφεί κυρίως στην κατανόηση των συνεισφορών της νεοεπικουρικής χημειοθεραπείας (120, 121).

Προς το παρόν μόνο μια ερευνητική ομάδα υποστηρίζει οτι η επιβιωση χωρίς νόσο μπορεί να βελτιωθεί έως και 25% σε ασθενείς που λαμβάνουν νεοεπικουρική αντί για επικουρική χημειοθεραπεία. Μία μετανάλυση που πραγματοποιήθηκε όσον αφορά τους προγνωστικούς παράγοντες του οστεοσαρκώματος, αποκάλυψε ότι η απάντηση του πρωτοπαθούς όγκου στη νεοεπικουρική χημειοθεραπεία ήταν ο σημαντικότερος παράγοντας για την πρόγνωση του αποτελέσματος της θεραπείας σε ασθενείς με οστεοσάρκωμα. Ασθενείς που παρουσιάζουν πτωχή απάντηση στη χημειοθεραπεία και λαμβάνουν τροποποιημένα χημειοθεραπευτικά σχήματα, έχει βρεθεί με μακροχρόνια παρακολούθηση ότι χρειάζονται περισσότερο χρόνο μέχρι ν' αναπτύξουν υποτροπή, αλλά τελικά υποτροπιάζουν (120, 121).

Χαρακτηριστική είναι η μελέτη που προσπάθησε ν' απαντήσει στο ερώτημα που αφορά την καταλληλότερη χρονική περίοδο για χορήγηση της χημειοθεραπείας. Αυτή η μελέτη χρειάσθηκε 7 χρόνια και 106 ασθενείς για να πραγματοποιηθεί. Μία ομάδα ασθενών έλαβε νεοεπικουρική χημειοθεραπεία με υψηλή δόση μεθοτρεξάτης δοξορουβικίνης και σισπλατίνης για 10 εβδομάδες και ακολούθησε χειρουργική επέμβαση. Η άλλη ομάδα υποβλήθηκε άμεσα σε χειρουργική επέμβαση. Μετά το χειρουργείο όλοι οι ασθενείς έλαβαν τους ίδιους χημειοθεραπευτικούς παράγοντες συν βλεομυκίνη κυκλοφωσφαμίδη και ακτινομυκίνη Β. Το ποσοστό επιβίωσης χωρίς νόσο στα 5 χρόνια ήταν 69% για τους ασθενείς που έλαβαν άμεση χειρουργική θεραπεία και 66% για τους ασθενείς που έλαβαν νεοεπικουρική χημειοθεραπεία ακολουθούμενη από χειρουργική θεραπεία. Σύμφωνα με αυτή τη μελέτη δεν υπήρχε βελτίωση στους ασθενείς οι οποίοι υποβλήθηκαν σε νεοεπικουρική χημειοθεραπεία (103, 104).

Οι ασθενείς που παρουσιάζουν μεταστατικό οστεοσάρκωμα έχουν πολύ φτωχή πρόγνωση. Μόνο 10% των ασθενών με οστεοσάρκωμα παρουσιάζονται με μεταστατική νόσο και γι' αυτό κανένα κέντρο δεν έχει αρκετούς ασθενείς για να μπορέσει να καθορίσει ποια είναι η αληθής επιβίωση για ασθενείς που παρουσιάζονται με μεταστατική νόσο (1, 122, 123).

Για να μελετηθεί το μεταστατικό οστεοσάρκωμα και να αυξηθεί ο αριθμός των ασθενών με μεταστατική νόσο που θεραπεύονται με ένα ομοιόμορφο χημειοθεραπευτικό πρόγραμμα, άρχισε το 1987 μία προοπτική μελέτη που περιέλαβε αρκετά ογκολογικά κέντρα. 30 ασθενείς θεραπεύτικαν με ιοφωσφαμίδη προεγχειρητικά και ακολούθησε υψηλή δόση μεθοτρεξάτης, σισπλατίνης και δοξορουβικίνης μετά την επέμβαση. Αυτοί οι ασθενείς παρουσίασαν 5ετή επιβίωση χωρίς νόσο που έφθασε στο 46.7%. Ασθενείς που είχαν περισσότερες από 8 πνευμονικές βλάβες κατά την περίοδο της διάγνωσης είχαν χειρότερη επιβίωση με πενταετές ποσοστό επιβίωσης χωρίς νόσο που έφθασε στο 25%. Ασθενείς που είχαν λιγότερες από οκτώ βλάβες παρουσίασαν 66.7% προσδόκιμο επιβίωσης χωρίς νόσο στα πέντε χρόνια. Ασθενείς στους οποίους αναπτύσσονται μεταστάσεις μετά την έναρξη της θεραπείας έχουν 20% με 40% πιθανότητες για μακροχρόνια επιβίωση (123, 124, 125).

Επειδή τα περισσότερα οστεοσαρκώματα υποτροπιάζουν στους πνεύμονες η εκτομή αυτών των πνευμονικών μεταστάσεων ήταν ένας τρόπος για να αυξηθεί επιβίωση σε ασθενείς με μεταστατικό οστεοσάρκωμα.

Σύμφωνα με αρκετές εργασίες, οι χειρουργικές εκτομές μεταστάσεων μπορεί να επιτύχουν μακροχρόνια επιβίωση, ακόμη και χωρίς τη χρήση χημειοθεραπείας. Είναι προγνωστικά σημαντικό εάν μπορεί να επιτευχθεί πλήρης χειρουργική εκτομή των πνευμονικών βλαβών. Πλήρης χειρουργική

εκτομή ορίζεται η αφαίρεση όλων των μακροσκοπικών εστιών με καθαρά χειρουργικά όρια συμπεριλαμβανομένης και της υπεζωκωτικής επιφάνειας. Εάν μία μετάσταση διηθεί τον υπεζωκώτα και προκαλεί αιμορραγία στην υπεζωκωτική κοιλότητα, μπορεί να περιορίσει σημαντικά τις πιθανότητες για μακροχρόνια επιβίωση. Η πνευμονική εκτομή θα πρέπει να γίνει πριν οι βλάβες αυξηθούν σε μέγεθος και προκαλέσουν υπεζωκωτική διήθηση (122, 123, 124).

ΕΙΔΙΚΟ ΜΕΡΟΣ ΔΙΑΤΡΙΒΗΣ

ΕΙΣΑΓΩΓΗ-ΣΚΟΠΟΣ ΤΗΣ ΜΕΛΕΤΗΣ

Ο σκοπός αυτής της μελέτης είναι να ερευνήσει τους προγνωστικούς παράγοντες των οστεοσαρκωμάτων. Στην βιβλιογραφία υπάρχει ένας σημαντικός αριθμός εργασιών που μελετούν τους προγνωστικούς παράγοντες των οστεοσαρκωμάτων. Οι μελέτες αυτές μπορούν γενικά να χωρισθούν σε δύο κατηγορίες. Η πρώτη κατηγορία αφορά τις μελέτες που είχαν γίνει πριν την εισαγωγή της χημειοθεραπείας στην αντιμετώπιση των οστεοσαρκωμάτων. Η δεύτερη κατηγορία αφορά τις μελέτες που έγιναν μετά την εισαγωγή της χημειοθεραπείας ως θεραπευτικού μέσου. Σύμφωνα με μία εκτεταμένη κριτική ανασκόπηση της βιβλιογραφίας που έγινε το 1994 η απάντηση του πρωτοπαθούς όγκου στη νεοεπικουρική χημειοθεραπεία αποτελεί τον καλύτερο προγνωστικό παράγοντα. Οι περισσότερες απ' αυτές τις μελέτες περιλαμβάνουν ικανοποιητικό αριθμό περιστατικών, αλλά παρουσιάζουν και αδυναμίες, επειδή συνήθως εξετάζουν όγκους που βρίσκονται σε διαφορετικά στάδια ή σε ποικίλες ανατομικές τοποθεσίες. Διαφορές επίσης παρατηρούνται και στα θεραπευτικά πρωτόκολλα που χρησιμοποιούνται (17).

Αποφασίσαμε να μελετήσουμε τους προγνωστικούς παράγοντες των οστεοσαρκωμάτων στα οστεοσαρκώματα που βρίσκονται στο ίδιο στάδιο (IIB) και αναπτύσσονται γύρω από την άρθρωση του γόνατος (άπω μηριαίο, εγγύς κνήμη). Προσπαθήσαμε να συμπεριλάβουμε στη μελέτη, μόνο τα οστεοσαρκώματα στα οποία χρησιμοποιήθηκε παρόμοιο πρωτόκολλο χημειοθεραπείας.

Αποφασίσαμε επίσης να μελετήσουμε τη σημασία των μεταλλοπρωτεϊνασών στην πρόγνωση των ασθενών με οστεοσαρκώματα. Υπάρχει πληθώρα εργασιών στη διεθνή βιβλιογραφία σχετικά με το ρόλο των μεταλλοπρωτεϊνασών στην εξέλιξη των κακοήθων όγκων γενικότερα και των οστεοσαρκωμάτων ειδικότερα. Αυτό μας ώθησε να μελετήσουμε την έκφραση των μεταλλοπρωτεϊνασών σ' αυτή την ομάδα των οστεοσαρκωμάτων.

ΥΛΙΚΟ ΚΑΙ ΜΕΘΟΔΟΣ

Ασθενείς

Η μελέτη πραγματοποιήθηκε στην ορθοπαιδική ογκολογική υπηρεσία του Βασιλικού Ορθοπαιδικού Νοσοκομείου στο Birmingham της Μεγάλης Βρετανίας.
Αποφασίσθηκε να βρεθούν στη βάση δεδομένων του ερευνητικού κέντρου του Βασιλικού Ορθοπαιδικού Νοσοκομείου όλοι οι ασθενείς που είχαν θεραπευθεί από την ομάδα Ορθοπαιδικής Ογκολογίας, με διάγνωση οστεοσάρκωμα σταδίου 2Β του άπω μηριαίου και της εγγύς κνήμης. Αποφασίσθηκε να ερευνηθούν οι φάκελλοι των ασθενών που θεραπεύτηκαν μεταξύ της 1ης Ιανουαρίου του 1989 και 31ης Δεκεμβρίου του 1993. Η κλινική παρακολούθηση αυτών των ασθενών αποφασίσθηκε να σταματήσει όσον αφορά τις ανάγκες της μελέτης την 1η Απριλίου του 1997. Αποφασίσθηκε να συμπεριληφθούν στη μελέτη ασθενείς οι οποίοι είχαν λάβει χημειοθεραπεία σύμφωνα με το πρωτόκολλο M R C και επίσης αποφασίσθηκε να γίνει επανεκτίμηση της ιστολογικής διαγνώσεως από δύο ειδικούς παθολογοανατόμους με ειδίκευση στην ογκολογία του μυοσκελετικού συστήματος.
Αρχικά αναγνωρίσθηκαν 71 ασθενείς από τη βάση δεδομένων του ερευνητικού κέντρου. Από αυτούς τους ασθενείς 58 έλαβαν χημειοθεραπεία. Ακολούθησε επανεκτίμηση της ιστολογικής διαγνώσεως στους 58 αυτούς ασθενείς. Η επανεκτίμηση αυτή κρίθηκε απαραίτητη λόγω του γεγονότος ότι μερικά απ' αυτά τα οστεοσαρκώματα είχαν προηγουμένως εκτιμηθεί από παθολογοανατόμους χωρίς ειδική εκπαίδευση στους όγκους του μυοσκελετικού συστήματος. Σε 55 απ' αυτούς τους ασθενείς επιβεβαιώθηκε η διάγνωση υψηλού βαθμού κακοηθείας οστεοσαρκώματος. Τα τρια περιστατικά στα οποία δε διαγνώσθηκε οστεοσάρκωμα αποφασίσθηκε ότι επρόκειτο για κακοήθες ινώδες ιστιοκύττωμα, σάρκωμα Ewing και λειομυοσάρκωμα. Στους 55 αυτούς ασθενείς αποφασίσθηκε να ερευνηθούν οι ιατρικοί φάκελοι, ώστε να επιβεβαιωθεί η σταδιοποίηση κατά τη διάγνωση της νόσου.
Το εύρος των ηλικιών σ'αυτή την ομάδα των 55 ασθενών κυμάνθηκε από τα έξ (6) έως τα σαράντα οκτώ (48) έτη (μέση ηλικία δέκα οκτώ έτη). Το μέσο χρονικό διάστημα παρακολούθησης ήταν 68 μήνες. Το βραχύτερο χρονικό διάστημα παρακολούθησης ήταν 28 μήνες και το μακρότερο χρονικό διάστημα παρακολούθησης ήταν 88 μήνες.
Πενήντα δύο (52) ασθενείς έλαβαν νεοεπικουρική και τρείς (3) ασθενείς επικουρική χημειοθεραπεία. Σαράντα έξ (46) ασθενείς είχαν χειρουργική επέμβαση διατήρησης του μέλους και εννέα (9) ασθενείς ακρωτηριασμό πάνω από το γόνατο.
Κατά τη διάρκεια της ανασκόπησης των ιατρικών φακέλων συγκεντρώθηκαν στοιχεία σχετικά με την ηλικία και το φύλλο των ασθενών, το μήκος και τον όγκο του οστεοσαρκώματος καθώς και το ποσοστό της νεκρώσεως του όγκου μετά χημειοθεραπεία. Εξετάστηκαν επίσης το επίπεδο της αλκαλικής φωσφατάσης του ορού πριν και μετά την εκτομή του όγκου, τα χειρουργικά όρια, ο ιστολογικός τύπος του οστεοσαρκώματος, ο τύπος της χειρουργικής θεραπείας καθώς και η εμφάνιση τοπικής υποτροπής και μεταστατικής νόσου, το αποτέλεσμα της ανατομικής τοποθεσίας του όγκου (άπω μηριαίο-εγγύς κνήμη) και η διάρκεια των συμπτωμάτων πριν από τη διάγνωση (126).

Μέθοδος

Εντοπίσθηκαν 51 χειρουργικά δείγματα και τεμάχια απ' αυτά τα δείγματα επιλέχθηκαν για ανοσοϊστοχημικές μελέτες. Δύο (2) τομές από μικροτόμο από ιστό ο οποίος είχε μονιμοποιηθεί με φορμαλδεύδη και τοποθετηθεί σε παραφίνη αποτέθηκαν σε snowcoat extra slides (surgipath,usa). Οι τομές ακολούθως τοποθετήθηκαν σε ξυλόλη για να καθαρισθούν από την παραφίνη. Ακολούθησε τοποθέτηση των τομών σε διαλύματα αλκοόλης ώστε να επιτευχθεί επανενυδάτωση. Η ενδογενής υπεροξειδάση ανεστάλη με 1% υπεροξείδιο του υδρογόνου σε μεθανόλη για 10 λεπτά σε θερμοκρασία δωματίου. Για να απομονωθεί το αντιγόνο, αποπαραφινοποιημένες τομές τοποθετήθηκαν σε ένα mM EDTA (PH8) στους 65° κελσίου επάνω σε μηχάνημα ανάδευσης με θερμή βάση για 15 ώρες (απομόνωση αντιγόνου με χαμηλή θερμοκρασία). Οι τομές επωάσθηκαν με πρωτογενή πολυκλωνικά αντισώματα (binding site,UK) και κατόπιν αραιώθηκαν σε tris -buffered saline (TBS) για μία ώρα σε θερμοκρασία δωματίου. Στον πίνακα που ακολουθεί βλέπετε τις αραιώσεις των αντισωμάτων που χρησιμοποιήθηκαν για τις μεταλλοπρωτεΐνάσες που μελετήθηκαν στην εργασία μας.

Διαλύματα Αντισωμάτων	
ΜΜΠ-1	1:50
ΜΜΠ-2	1:100
ΜΜΠ-3	1:25
ΜΜΠ-7	1:25
ΜΜΠ-9	1:25
ΜΜΠ-13	1:25

Πίνακας 7. Διαλύματά αντισωμάτων κατά ΜΜΠ που χρησιμοποιήθηκαν στη μελέτη.

Η πρόσδεση του αντισώματος ανιχνεύθηκε χρησιμοποιώντας δευτερογενές συνδεδεμένο με βιοτίνη ABC universal detection kit (biniding site, UK). Η εμφάνιση της πρόσδεσης του αντιγόνου πραγματοποιήθηκε χρησιμοποιώντας vector nova red chromogen, ενώ το υπόστρωμα χρωματίστηκε με αιματοξυλίνη Mayer's.

Οι ιστοί που χρησιμοποιήθηκαν για εξωτερικό έλεγχο ήταν αρθρικός υμένας, φλοιώδες και μυελώδες οστούν με αυξητικό χόνδρο και αρθρικός χόνδρος. Οι μεταλλοπρωτεϊνάσες που χρησιμοποιήθηκαν ήταν η μεταλλοπρωτεϊνάση-1 , μεταλλοπρωτεϊνάση-2 , μεταλλοπρωτεϊνάση-3, μεταλλοπρωτεϊνάση-7, μεταλλοπρωτεϊνάση-9 και μεταλλοπρωτεϊνάση-13. Όλες οι μεταλλοπρωτεϊνάσες έδειξαν ποικίλου βαθμού χρώση στα χονδροκύτταρα του αυξητικού και του αρθρικού χόνδρου. Έδειξαν επίσης ποικίλου βαθμού χρώση στις οστεοβλάστες, στις οστεοκλάστες, στις ινοβλάστες και σε μερικά αιμοποιητικά κύτταρα του μυελού των οστών. Η μεταλλοπρωτεϊνάση-9 έδειξε ιδιαίτερα ισχυρή και σταθερή έκφραση στις οστεοκλάστες. Είναι γνωστό από προηγούμενες εργασίες ότι αυτά τα κύτταρα εκφράζουν υψηλά επίπεδα μεταλλοπρωτεϊνάσης-9 τόσο σε περιοχές οστικής ανακατασκευής όσο και κατά την αρχική μετανάστευση από το περιχόνδριο στο χονδρογενές οστικό πρότυπο πριν από την εμφάνιση του κέντρου οστεοποίησης. Γι' αυτό το λόγο οι οστεοκλάστες χρησιμοποιήθηκαν ως πρότυπο εσωτερικού ελέγχου με την μεταλλοπρωτεϊνάση-9. Επιπρόσθετα η μεταλλοπρωτεϊνάση-2 και η μεταλλοπρωτεϊνάση-7 έδειξαν ισχυρή έκφραση στα ενδοθηλιακά κύτταρα. Τα αποτελέσματα της έκφρασης των μεταλλοπρωτεϊνασών ερμηνεύθηκαν από ειδικούς παθολογοανατόμους με εξειδίκευση στη μυοσκελετική ογκολογία οι οποίοι δεν είχαν γνώση της κλινικής πορείας των αρρώστων. Αντίστοιχα οι κλινικοί ερευνητές δεν είχαν ανάμειξη στη προετοιμασία και ερμηνεία των ιστολογικών ευρημάτων.

Η ένταση της χρώσης των νεοπλασματικών κυττάρων διαβαθμίσθηκε ως απούσα (0), ήπια (+), μέτρια (++), έως και ισχυρή (+++) χρησιμοποιώντας τόσο εσωτερικούς όσο και εξωτερικούς ελέγχους. Το ποσοστό των σαρκωματικών κυττάρων που αντέδρασε με το αντίσωμα υπολογίσθηκε σαν μικρότερο του 25%, 25 με 50%, 50% με 75% και πάνω από 75% του συνολικού αριθμού των οστεοσαρκωματικών κυττάρων (126).

Το μέγεθος του όγκου υπολογίσθηκε χρησιμοποιώντας στοιχεία από τις αρχικές αξονικές ή μαγνητικές τομογραφίες, ώστε να εξακριβωθούν οι μέγιστες διαστασεις του όγκου ως προς το μήκος α, πλάτος β και βάθος του όγκου γ. Ο μαθηματικός τύπος (όγκος = (4π/3)αβγ) χρησιμοποιήθηκε για να υπολογισθεί ο όγκος. Τα επίπεδα της αλκαλικής φωσφατάσης στον ορό χαρακτηρίσθηκαν φυσιολογικά ή αυξημένα σε σχέση πάντα με την ηλικία του ασθενούς. Οι στατιστικές αναλύσεις πραγματοποιήθηκαν χρησιμοποιώντας το SPSS 9.0 για windows (SPSS inc chicago illinois). Η σημασία των προγνωστικών παραγόντων μελετήθηκε χρησιμοποιώντας το log-rank test και η επιβίωση των ασθενών υπολογίσθηκε χρησιμοποιώντας Kaplan-Meier καμπύλες επιβίωσης. Η πολυπαραγοντική ανάλυση πραγματοποιήθηκε χρησιμοποιώντας Cox regression models με μεταβλητές που επιλέχθηκαν χρησιμοποιώντας forward και backward stepwise methods with deviance statistics. Η τιμή P αποφασίσθηκε να ορισθεί ως μικρότερη του 0,05. Ο χρόνος επιβίωσης για όλους τους ασθενείς υπολογίσθηκε από την ημέρα της διαγνώσεως (127, 128).

ΑΠΟΤΕΛΕΣΜΑΤΑ

Από τους 55 ασθενείς οι 35 ήταν άνδρες και οι 20 γυναίκες. Η πενταετής επιβίωση σ' αυτή την ομάδα των ασθενών ήταν 47%. Η μέση ηλικία ήταν 18 έτη (εύρος από 6 έως 48).
21 όγκοι αναπτύχθηκαν στην εγγύς κνήμη και 34 στο άπω μηριαίο.
Το μέσο μήκος των όγκων ήταν 10 εκατοστά με εύρος από 6 έως 30 εκατοστά και ο μέσος όγκος ήταν 212,13 κυβικά εκατοστά με ένα εύρος από 22,50 μέχρι 955,5κυβικά εκατοστά. Στοιχεία για τον όγκο του οστεοσαρκώματος μπόρεσαν να βρεθούν μόνο σε 23 ασθενείς. Ο μέσος όγκος των οστεοσαρκωμάτων σε ασθενείς που διενεργήθηκε ακρωτηριασμός ήταν 708,56 κυβικά εκατοστά και σε ασθενείς όπου έγινε επέμβαση διατήρησης του μέλους ήταν 168,53 κυβικά εκατοστά.Το μήκος του όγκου σε ασθενείς που απαίτησαν ακρωτηριασμό ήταν 9 εκατοστά, ενώ σε ασθενείς που είχαν επέμβαση διατήρησης του μέλους ήταν 10 εκατοστά.
7 ασθενείς με άπω μηριαία και 5 με εγγύς κνημιαία ενδοπρόθεση είχαν χειρουργικά όρια μικρότερα των 3 χιλιοστών.
52 χειρουργικά παρασκευάσματα εξετάσθηκαν για το ποστοστό της νεκρώσεως μετά τη χημειοθεραπεία. 14 είχαν ποσοστό νεκρώσεως μικρότερο του 50%, 25 ποσοστό νεκρώσεως από 50% έως 90% και σε 13 δείγματα το ποστοστό της νεκρώσεως ήταν μεγαλύτερο του 90%.
Από τα 51 κλινικά παρασκευάσματα που εξετάσθηκαν για τις μεταλλοπρωτεϊνάσες όλες οι μεταλλοπρωτεϊνάσες έδειξαν ποικίλου βαθμού χρώση από έναν μέχρι τρείς σταυρούς, κυρίως στις χονδροβλαστικές περιοχές των οστεοσαρκωμάτων.
Με εξαίρεση τη μεταλλοπρωτεϊνάση-9, απέτυχαν να επιδείξουν κάποιου βαθμού σημαντική χρώση στα οστεοσαρκωματικά κύτταρα. Σε 45 δείγματα τα ιστολογικά παρασκευάσματα ήταν θετικά μόνο για τη μεταλλοπρωτεϊνάση 9 είτε στα σαρκωματικά κύτταρα είτε στις περιοχές με χονδροβλαστική διαφοροποίηση.



Εικόνα 13. Χονδροβλαστικά κύτταρα με ισχυρή κυτταροπλασματική αντίδραση (+++) στη ΜΜΠ-9.

37 δείγματα ήταν θετικά για τη μεταλλοπρωτεϊνάση-9 στα σαρκωματικά κύτταρα και 8 δείγματα ήταν θετικά για την μεταλλοπρωτεϊνάση-9 αποκλειστικά στις χονδροβλαστικές περιοχές. 11 δείγματα πού ήταν θετικά για τη μεταλλοπρωτεϊνάση-9 στα σαρκωματικά κύτταρα, ήταν θετικά και στίς χονδροβλαστικές περιοχές. Από τα δείγματα που ήταν θετικά για τα σαρκωματικά κύτταρα, 26 ήταν θετικά στο λιγότερο του 25% των σαρκωματικών κυττάρων, 5 ήταν θετικά στο 25% με 50% των κυττάρων, 2 ήταν θετικά στο 50% με 75% των κυττάρων και 4 θετικά σε περισσότερο από 75% των κυττάρων.



Εικόνα 14. Οστεοσαρκωματικά κύτταρα από βιώσιμες περιοχές του όγκου μετά νεοεπικουρική χημειοθεραπεία και χειρουργική εξαίρεση. Τα κύτταρα εμφανίζουν ισχυρή αντίδραση στη ΜΜΠ-9 (+++).

Δυστυχώς ο αριθμός των ασθενών δεν επέτρεψε στατιστική ανάλυση για την επιβίωση μεταξύ των υποομάδων με διαφορετικά ποσοστά θετικότητας των σαρκωματικών κυττάρων.
Εννέα ασθενείς ανέπτυξαν τοπική υποτροπή. Ολοι αυτοί οι ασθενείς ανέπτυξαν και μεταστατική νόσο. Τρείς από αυτούς τους αρρώστους ανέπτυξαν τοπική υποτροπή μετά την εμφάνιση πνευμονικών μεταστάσεων. Τα χειρουργικά όρια ήταν ευρύτερα των 5 χιλιοστών σε επτά περιπτώσεις και θετικά σε δύο περιπτώσεις. Στατιστική ανάλυση για τη σημασία της τοπικής υποτροπής στην επιβίωση των ασθενών δεν πραγματοποιήθηκε, λόγω του μικρού αριθμού των διαθέσιμων περιστατικών.
38 ασθενείς ανέπτυξαν μεταστατική νόσο σε 15,5 μήνες κατά μέσο όρο από την ημέρα της διάγνωσης. Μόνο 6 ασθενείς με μεταστατική νόσο είχαν επιβιώσει μέχρι και τον Απρίλιο του 1997, οπότε και τελείωσε η παρακολούθηση. 17 ασθενείς δεν ανέπτυξαν μεταστατική νόσο. Η μεταλλοπρωτεϊνάση-9 στα οστεοσαρκωματικά κύτταρα ήταν θετική μόνο σε 7 απ' αυτούς τους ασθενείς. 31 από τους 38 ασθενείς που ανέπτυξαν μεταστατική νόσο ήταν θετικοί για την μεταλλοπρωτεϊνάση-9 στα οστεοσαρκωματικά κύτταρα. 10 από αυτούς τους όγκους ήταν θετικοί για τη μεταλλοπρωτεϊνάση-9 σε περισσότερο από 25% των σαρκωματικών κυττάρων .
Η μονοπαραγοντική ανάλυση έδειξε ότι οι όγκοι που ήταν θετικοί για την μεταλλοπρωτεϊνάση στα κακοήθη σαρκωματικά κύτταρα μετά τη χημειοθεραπεία παρουσίασαν βραχύτερη επιβίωση καθώς και βραχύτερο χρονικό διάστημα χωρίς νόσο.
Ασθενείς που είχαν περισσότερο από 90% ποσοστό νέκρωσης μετά τη χημειοθεραπεία παρουσίασαν επίσης καλύτερη επιβίωση (τόσο συνολική, όσο επιβίωση χωρίς νόσο), αλλά τα αποτελέσματά μας δεν ήταν στατιστικά σημαντικά.

Ασθενείς με υψηλή αλκαλική φωσφατάση κατά τη χρονική περίοδο της διαγνώσεως είχαν στατιστικά σημαντική χειρότερη συνολική επιβίωση. Όμως οι ίδιοι ασθενείς δεν είχαν στατιστικά καλύτερη επιβιώση χωρίς νόσο. Κανένας άλλος παράγοντας δε βρέθηκε να είναι στατιστικά σημαντικός για την συνολική επιβίωση ή για την επιβίωση χωρίς νόσο. Η αντίδραση των οστεοσαρκωματικών κυττάρων στη μεταλλοπρωτεϊνάση-9, το επίπεδο της αλκαλικής φωσφατάσης του ορού και το ποσοστό της νεκρώσεως του όγκου μετά χημειοθεραπεία ήταν ανεξάρτητοι παράγοντες με βάση τη δοκιμασία χ^2.
Η πολυπαραγοντική ανάλυση έδειξε ότι μόνο η μεταλλοπρωτεϊνάση-9 ήταν στατιστικά σημαντικός παράγοντας τόσο για τηνσυνολική επιβίωση, όσο και για την επιβίωση χωρίς νόσο (126).

ΣΥΝΟΛΙΚΟΣ ΑΡΙΘΜΟΣ ΑΣΘΕΝΩΝ	55
Αναλογία Αρρένων/Θηλέων	35/20
Μέση ηλικία	18
Υψηλή/Φυσιολογική ALP (αποτελέσματα σε 45 ασθενείς).	27/18
Μέσο μήκος σε εκμ (47 ασθενείς)	10
Μέσο μέγεθος σε εκμ^3 (23 ασθενείς)	202.13
'Απω μηριαίο/Εγγύς κνήμη	34/21
Αναλογία όγκων με νέκρωση>90% (52 παρασκευάσματα)	25%
Αριθμός όγκων ΜΜΠ-9 (+)/ΜΜΠ-9(-) (51 παρασκευάσματα)	37/14
ΜΜΠ-9 (+)/ΜΜΠ-9 (-) στα χονδροβλαστικά κύτταρα	19/32
Αναλογία ασθενών με διατήρηση του μέλους	84%
Αναλογία ασθενών με ευρέα χειρουργικά όρια	79%
Μέση διάρκεια συμπτωμάτων (μήνες)	3
Αναλογία ασθενών με τοπική υποτροπή	16%
Αναλογία ασθενών με ανάπτυξη μεταστατικής νόσου	64%
Μέση διάρκεια ανάπτυξης τοπικής υποτροπής (μήνες)	24
Μέση διάρκεια ανάπτυξης μεταστάσεων (μήνες)	15.5

Πίνακας 8. Επιδημιολογικά χαρακτηριστικά και αποτελέσματα χειρουργικής θεραπείας, χημειοθεραπείας και εργαστηριακών δοκιμασιών στους ασθενείς της μελέτης.

	ΜΜΠ-9 (-) ΣΤΑ ΚΥΤΤΑΡΑ ΤΟΥ ΟΓΚΟΥ	ΜΜΠ-9 ΘΕΤΙΚΗ (+/++) ΣΕ ΛΙΓΟΤΕΡΟ ΑΠΟ 25% ΤΩΝ ΚΥΤΤΑΡΩΝ	ΜΜΠ-9 ΘΕΤΙΚΗ (++/+++) ΣΕ 25-50% ΤΩΝ ΚΥΤΤΑΡΩΝ	ΜΜΠ-9 ΘΕΤΙΚΗ (++/+++) ΣΕ 50-75% ΤΩΝ ΚΥΤΤΑΡΩΝ	ΜΜΠ-9 ΘΕΤΙΚΗ (++/+++) ΣΕ ΠΕΡΙΣΣΟΤΕΡΟ ΑΠΟ 75% ΤΩΝ ΚΥΤΤΑΡΩΝ
Αριθμός ασθενών	14	26	5	2	4
Επιβίωσαν	11	9	1	0	1
Απεβίωσαν	3	17	4	2	3
Μέσος χρόνος επιβίωσης	68.5 μήνες	40 μήνες	26 μήνες	29.5 μήνες	41.5 μήνες
Μέσος χρόνος ανάπτυξης μεταστάσεων	16 μήνες	15.5 μήνες	14.5 μήνες	17.5 μήνες	22 μήνες

Πινακας 9. Κλινικά αποτελέσματα ασθενών με όγκους θετικούς στη μεταλλοπρωτεϊνάση-9 μετά χημειοθεραπεία.

Παράμετρος	Ιδιότητα	Αριθμός ασθενών	3-ετής επιβίωση	5-ετής επιβίωση	Τιμή P
Φύλο	♂	35	65%	46%	0.73
	♀	20	65%	53%	
Ηλικία	<16 έτη	22	66%	49%	0.62
	≥16 έτη	33	64%	49%	
Ανατομική τοποθεσία	Άπω μηρός	34	59%	47%	0.46
	Εγγύς κνήμη	21	75%	53%	
Ιστολογία	Μικτά	27	59%	44%	0.33
	Μη μικτά	28	71%	54%	
Χειρουργικά όρια	<5χιλιοστά	12	69%	51%	0.58
	≥5 χιλιοστά	43	50%	42%	
Ειδος χειρουργικής επεμβασης	Ακρωτηριασμός	9	70%	50%	0.86
	Ενδοπρόθεση	46	50%	50%	
Μέγεθος	<150 εκμ³	10	63%	58%	0.32
	≥150 ³εκμ	13	49%	46%	
Διάρκεια Συμπτωμάτων	Λιγότερο από 3 μήνες	32	66%	44%	0.70
	Περισσότερο από 3 μήνες	23	65%	60%	
Μήκος	<10 εκμ	22	73%	59%	0.23
	≥10 εκμ	25	59%	40%	

Πίνακας 10. Αποτελέσματα μονοπαραγοντικής ανάλυσης. Οι παράγοντες αυτοί ήταν στατιστικά μη σημαντικοί και δεν έδειξαν κάποια αξιόλογη διαφορά κατά τη στατιστική ανάλυση.

ΜΟΝΟΠΑΡΑΓΟΝΤΙΚΗ ΑΝΑΛΥΣΗ	5-ΕΤΗΣ ΣΥΝΟΛΙΚΗ ΕΠΙΒΙΩΣΗ	95%ΔΙΑΣΤΗΜΑ ΕΜΠΙΣΤΟΣΥΝΗΣ	LOG-RANK ΤΙΜΗ P
ΜΜΠ-9 (+) κύτταρα (ν=37)	28%	14% - 43%	
ΜΜΠ-9 (-) κύτταρα (ν=14)	79%	47% - 93%	P=0.008
Υψηλή ALP (ν=27)	35%	18% - 53%	
Φυσιολογική ALP (ν=18)	65%	38% - 83%	P=0.03
Νέκρωση ≥90% (ν=13)	58%	27% - 80%	
Νέκρωση<90% (ν=39)	39%	24% - 54%	P=0.12 NS

Πίνακας 11. Αποτελέσματα μονοπαραγοντικής ανάλυσης (συνολική επιβίωση). Οι παράγοντες αυτοί ήταν στατιστικά σημαντικοί ή έδειξαν αξιόλογη τάση στο να γίνουν στατιστικά σημαντικοί. Το συνολικό πενταετές ποσοστό επιβίωσης ήταν 47%.

ΜΟΝΟΠΑΡΑΓΟΝΤΙΚΗ ΑΝΑΛΥΣΗ	5-ΕΤΗΣ ΕΠΙΒΙΩΣΗ ΧΩΡΙΣ ΝΟΣΟ	95% ΔΙΑΣΤΗΜΑ ΕΜΠΙΣΤΟΣΥΝΗΣ	LOG-RANK P ΤΙΜΗ
ΜΜΠ-9 (+) κύτταρα (ν=37)	16%	7% - 30%	
ΜΜΠ-9 (-) κύτταρα (ν=14)	79%	47% - 93%	P=0.001
Νέκρωση≥90% (ν=13)	54%	25% - 76%	
Νέκρωση<90% (ν=39)	31%	17% - 45%	P=0.06 NS
Φυσιολογικη ALP (ν=18)	56%	31% - 75%	
ΥψηλήALP (ν=27)	30%	14% - 47%	P=0.15 NS

Πίνακας 12. Αποτελέσματα μονοπαραγοντικής ανάλυσης (επιβίωση χωρίς νόσο). Οι παράγοντες αυτοί ήταν στατιστικά σημαντικοί ή έδειξαν αξιόλογη τάση στο να γίνουν στατιστικά σημαντικοί. Το συνολικό πενταετές ποσοστό επιβίωσης χωρίς νόσο ήταν 36%.

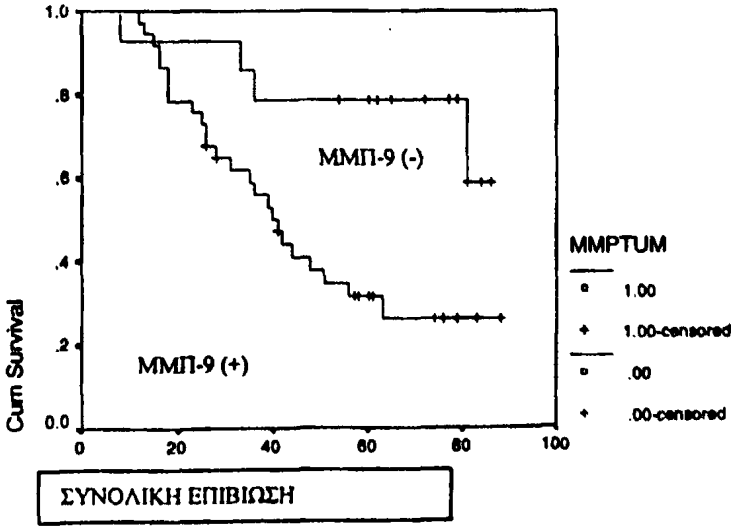

Διάγραμμα 1. Διαφορές στη συνολική επιβίωση μεταξύ ασθενών (-) και (+) για τη μεταλλοπρωτεΐνάση-9 στο πρωτοπαθή όγκο μετά χημειοθεραπεία.

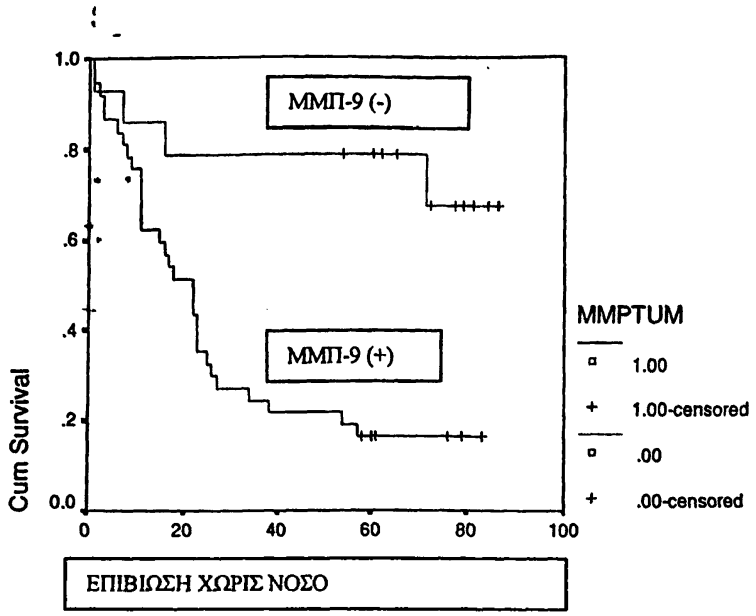

Διάγραμμα 2. Διαφορές στην επιβίωση χωρίς νόσο μεταξύ ασθενών (-) και (+) για τη μεταλλοπρωτεϊνάση-9 στο πρωτοπαθή όγκο μετά χημειοθεραπεία.

ΣΥΝΟΛΙΚΗ ΕΠΙΒΙΩΣΗ (ΠΟΛΥΠΑΡΑΓΟΝΤΙΚΗ ΑΝΑΛΥΣΗ)						
Παράγοντας	**Beta**	**SE(Beta)**	**Wald**	**df**	**p**	**exp(Beta)**
ΜΜΠ-9	1.60	0.75	4.58	1	0.032	4.96
ALP	0.86	0.49	3.16	1	0.076	2.37
Νέκρωση	0.70	0.63	1.24	1	0.266	2.02
ΕΠΙΒΙΩΣΗ ΧΩΡΙΣ ΝΟΣΟ (ΠΟΛΥΠΑΡΑΓΟΝΤΙΚΗ ΑΝΑΛΥΣΗ)						
Παράγοντας	**Beta**	**SE(Beta)**	**Wald**	**df**	**p**	**exp(Beta)**
ΜΜΠ-9	1.83	0.74	6.03	1	0.014	6.20
ALP	0.44	0.43	1.02	1	0.313	1.55
Νέκρωση	0.57	0.56	1.06	1	0.304	1.77

Πίνακας 13. Αποτελέσματα πολυπαραγοντικής ανάλυσης. Η ανάλυση έγινε επι 41 ασθενών, για τους οποίους υπήρχαν πληροφορίες και για τους τρείς παράγοντες. Σύμφωνα με τα αποτελέσματα μόνο η ΜΜΠ-9 ήταν στατιστικά σημαντικός παράγοντας. Ασθενείς θετικοί για τη ΜΜΠ-9 στα χειρουργικά παρασκευάσματα παρουσίασαν 5 φορές περισσότερες πιθανότητες να αποβιώσουν και 6 φορές περισσότερες πιθανότητες ν' αναπτύξουν μεταστάσεις πέντε χρόνια μετά τη διάγνωση.

ΣΥΖΗΤΗΣΗ

Προγνωστικοί Παράγοντες των Οστεοσαρκωμάτων

Η πρόγνωση σε ασθενείς με οστεοσάρκωμα έχει αλλάξει σημαντικά από τότε που άρχισε η χρήση της χημειοθεραπείας στις αρχές της δεκαετίας του 70. Η μακρόχρονη επιβίωση έχει αλλάξει από το 20% στην εποχή προ χημειοθεραπείας, στο 55% με 80% με τη χρήση της χημειοθεραπείας (95, 129, 130, 131, 132, 133, 134, 135, 136, 137, 138). Οι περισσότερες σύνχρονες μελέτες καθώς και μία ανασκόπηση της βιβλιογραφίας από τους Davies και συνεργάτες, υποστηρίζουν ότι η ιστολογική απάντηση στη χημειοθεραπεία είναι ο σημαντικότερος προγνωστικός παράγοντας όσον αφορά το αποτέλεσμα της θεραπείας (17). Οι Davies και συνεργάτες συμπεριέλαβαν 8 εργασίες χρησιμοποιώντας πολύ αυστηρά κριτήρια επιλογής. Κατά τη μονοπαραγοντική ανάλυση, το μέγεθος του νεοπλάσματος και το ποσοστό νέκρωσης του όγκου μετά χημειοθεραπεία βρέθηκαν να αποτελούν στατιστικά σημαντικούς παράγοντες στις περισσότερες εργασίες Το φύλο, η ηλικία και η ανατομική τοποθεσία βρέθηκαν στατιστικά σημαντικοί παράγοντες σε τρεις από επτά, δύο από έξ και τέσσερις από οκτώ εργασίες αντίστοιχα. Στις εργασιες που χρησιμοποιήθηκε πολυπαραγοντική ανάλυση μόνο το ποσοστό νέκρωσης του όγκου ήταν στατιστικά σημαντικός παράγοντας σε όλες τις περιπτώσεις που μελετήθηκε (17).
Ο ακόλουθος πίνακας αναφέρεται στην εργασία των Davies και συνεργατών.

Προγνωστικός Παράγοντας	Μονοπαραγοντική ανάλυση	Πολυπαραγοντική ανάλυση
Ηλικία	2/6 μελέτες	0/3 μελέτες
Φύλο	3/7	1/5
Ανατομική τοποθεσία	4/8	2/6
Μέγεθος	4/6	1/5
Ποσοστό νέκρωσης	4/4	3/3

Πίνακας 14. Ανάλυση των εργασιών που έχουν γίνει για τη μελέτη των προγνωστικών παραγόντων των οστεοσαρκωμάτων. Το ποσοστό νέκρωσης του όγκου μετά χημειοθεραπεία βρέθηκε στατιστικά σημαντικό σε 4/4 εργασίες όπου πραγματοποιήθηκε μονοπαραγοντική και σε 3/3 εργασίες όπου πραγματοποιήθηκε πολυπαραγοντική ανάλυση.

Η σχέση μεταξύ μεγέθους του όγκου και του ποσοστού νεκρώσεως του μετά χημειοθεραπεία έχει μελετηθεί σε πειραματόζωα. Οι μελέτες αυτές αποκάλυψαν ότι η απάντηση του όγκου στη χημειοθεραπεία είναι αντιστρόφως ανάλογη με το μέγεθος του όγκου. Αυτά τα ευρήματα εξηγούν, γιατί το μέγεθος του όγκου δεν ειναι στατιστικά σημαντικός παράγοντας κατά την πολυπαραγοντική ανάλυση. Παρόλο που ο όγκος των οστεοσαρκωμάτων έχει βρεθεί να είναι στατιστικά σημαντικός παράγοντας από αρκετούς συγγραφείς (κυρίως μετά μονοπαραγοντική ανάλυση), η εργασία μας δεν κατάφερε να επιβεβαιώσει αυτές τις παρατηρήσεις (139, 140).

Τα αποτελέσματά μας, όπως και άλλες μελέτες, υποστηρίζουν ότι η αλκαλική φωσφατάση είναι ένας σημαντικός προγνωστικός παράγοντας για τη συνολική επιβίωση. Η αλκαλική φωσφατάση είναι ένας χρήσιμος παράγοντας όχι μόνο για την προγνωστική σημασία της νόσου, αλλά και για την παρακολούθηση και την ανίχνευση τυχόν υποτροπής (141, 142). Μελέτες των προγνωστικών παραγόντων που είχαν γίνει πριν την αγωγή της χημειοθεραπείας στο οστεοσάρκωμα είχαν υποστηρίξει ότι παράγοντες όπως η ηλικία των ασθενών, το φύλο, ο ιστολογικός τύπος, καθώς και η διάρκεια των συμπτωμάτων, ήταν σημαντικοί προγνωστικοί παράγοντες (95, 131, 138, 143, 144, 145, 146). Επίσης έχει υποστηριχθεί ότι η παρουσία παθολογικού κατάγματος καθώς και η ανατομική τοποθεσία του οστεοσαρκώματος (περιφερικά ή κεντρικά του αγκώνα και του γόνατος) έχουν επίσης προγνωστική σημασία (142, 146).
Οι περισσότεροι συγγραφείς, οι οποίοι δημοσίευσαν μελέτες για τους προγνωστικούς παράγοντες των οστεοσαρκωμάτων πριν τη χρήση χημειοθεραπείας, συμφωνούν ότι η πενταετής επιβίωση κυμαίνεται από 15% έως 20% και οι περισσότεροι συγκλείνουν στην άποψη ότι τα οστεοσαρκώματα που βρίσκονται περιφερικά του γόνατος ή του αγκώνα παρουσιάζουν καλύτερο ποσοστό επιβίωσης (95, 131, 138, 143, 144, 145, 147).
Σε μία από τις πιο σύγχρονες και ολοκληρωμένες μελέτες προγνωστικών παραγόντων των οστεοσαρκωμάτων, η συνολική επιβίωση ήταν 57% στα 5 έτη και 54% στα 10 έτη από τη διάγνωση (142). Η ανάλυση έδειξε ότι υψηλή αλκαλική φωσφατάση, φτωχή απάντηση στη χημειοθεραπεία και έκφυση του όγκου από το εγγύς μηριαίο ή βραχιόνιο συσχετίζονται με άσχημη πρόγνωση κατά τη πολυπαραγοντική ανάλυση. Ο ακρωτηριασμός ως μέθοδος θεραπείας φάνηκε να παρουσιάζει

καλύτερη πρόγνωση συγκριτικά με τις επεμβάσεις διατήρησης του μέλους κατά τη μονοπαραγοντική ανάλυση. Το εύρημα αυτό έχασε τη στατιστική του σημασία κατά τη πολυπαραγοντική ανάλυση.
Στην ίδια εργασία το ποσοστό τοπικής υποτροπής ήταν 8%. Όλα τα περιστατικά παρατηρήθηκαν σε επμβάσεις όπου έγινε προσπάθεια διατήρησης του μέλους και χρηση ενδοπροθέσεως. Η συχνότητα ανάπτυξης τοπικής υποτροπής ήταν 14.75% για το άπω μηριαίο και 12% για την εγγύς κνήμη. Κανένας ασθενής με ποσοστό νέκρωσης του όγκου >90% δεν ανέπτυξε τοπική υποτροπή. Η τοπική υποτροπή συσχετίστηκε με μεγάλους όγκους >500 εκμ^3 και εκτομή με θετικά για όγκο χειρουργικά όρια. Κανένας ασθενής με νέκρωση >90% δεν ανέπτυξε υποτροπή ακόμη και αν η εκτομή ήταν ατελής. Όμως 36% των ασθενών με ατελή εκτομή και πτωχή απάντηση στη χημειοθεραπεία παρουσίασαν τοπική υποτροπή. Το ποσοστό τοπικής υποτροπής στις περιπτώσεις ευρείας εκτομής και φτωχής απάντησης στη χημειοθεραπεία ήταν 4%.Το μέγεθος του όγκου ήταν σημαντικότερος παράγοντας για την ανάπτυξη υποτροπής απ'ότι η ποιότητα της εκτομής κατά τη πολυπαραγοντική ανάλυση. Γενικά οι ασθενείς με τοπική υποτροπή δεν είχαν χειρότερο προσδόκιμο επιβίωσης από τους ασθενείς που δεν παρουσίασαν υποτροπή (πολυπαραγοντική ανάλυση) (142).

Ο Himelstein και οι συνεργάτες του βρήκαν έντονη χρώση των οστεοσαρκωματικών κυττάρων στη μεταλλοπρωτεϊνάση-9 σε όλα τα δείγματα βιοψίας πριν τη χορήγηση χημειοθεραπείας. Τα δείγματα μετά τη χορήγηση χημειοθεραπείας και τη χειρουργική εκτομή έδειξαν ότι ο αριθμός των σαρκωματικών κυττάρων που ήταν θετικός για τη μεταλλοπρωτεϊνάση-9 είχε μειωθεί σημαντικά. Επίσης οι ασθενείς που ανέπτυξαν μεταστατική νόσο είχαν έντονη αντίδραση των σαρκωματικών κυττάρων στη μεταλλοπρωτεϊνάση-9 σε 4 από τα 5 δείγματα πνευμονικών μεταστάσεων. Μελέτες όπου οστεοσαρκωματικά κύτταρα είχαν εμφυτευτεί σε πειραματόζωα, έχουν αποδείξει ότι η υπερπαραγωγή της μεταλλοπρωτεϊνάσης-9 από τα κύτταρα αυτά είναι ένας από τους απαραίτητους παράγοντες για την ανάπτυξη μεταστάσεων. Η αναστολή της δραστηριότητας της μεταλλοπρωτεϊνάσης-9 συσχετίσθηκε με μειωμένο αριθμό μεταστατικών οζιδίων στους πνεύμονες, ενώ αντίθετα η αύξηση της παραγωγής της συσχετίσθηκε με αυξημένο αριθμό μεταστατικών οζιδίων (148, 149).

Η εργασία μας είναι η πρώτη που αναδεικνύει τη μεταλλοπρωτεϊνάση-9 στατιστικά σημαντικό προγνωστικό παράγοντα για την ανάπτυξη μεταστατικής νόσου και για την επιβίωση ασθενών με οστεοσάρκωμα. Η μελέτη έδειξε ότι σε ορισμένους όγκους κάποια οστεοσαρκωματικά κύτταρα παραμένουν θετικά, ως προς την έκφραση της μεταλλοπρωτεϊνάσης 9, μετά τη χημειοθεραπεία. Είναι πιθανό ότι αυτά τα οστοσαρκωματικά κύτταρα, μπορούν να προκαλέσουν τοπική νεοαγγειογένεση και με αυτόν τον τρόπο να εξελιχθούν σε κλινικά εμφανείς εστίες υποτροπής της νόσου (126).

Τα ευρήματά μας έχουν επιβεβαιωθεί και από άλλους ερευνητές. Η ομάδα ογκολογικής έρευνας του ινστιτούτου Rizzoli της Ιταλίας, αναφέρει ότι παρατηρούνται διαταραχές μεταξύ των μεταλλοπρωτεϊνασων και των αναστολέων τους στα οστεοσαρκώματα υψηλής κακοήθειας. Συμπληρώνουν δε, ότι η μεταλλοπρωτεϊνάση-9 και ο αναστολέας των μεταλλοπρωτεϊνασων-1 σχετίζονται με την ανάπτυξη των οστεοσαρκωμάτων (150).

Κλινικές μελέτες για να διερευνηθεί η προγνωστική σημασία της μεταλλοπρωτεϊνάσης-9 σε άλλους κακοήθεις όγκους έχουν επίσης διενεργηθεί. Όπως ήδη έχει αναφερθεί στο γενικό μέρος, υψηλότερη έκφραση της μεταλλοπρωτεϊνάσης-9 έχει βρεθεί σε όγκους υψηλού βαθμού κακοήθειας σε σχέση με χαμηλού βαθμού κακοήθειας όγκους. Το ίδιο συμβαίνει και σε προχωρημένους όγκους σε σχέση με αυτούς που βρίσκονται στα αρχικά στάδια (151, 152, 153, 154, 155, 156).
Σε αυτές τις κλινικές μελέτες έγινε προσπάθεια να εξηγηθούν τα αποτελέσματα από τη σχέση μεταξύ της μεταλλοπρωτεϊνάσης-9 και νέο αγγειογένεσης καθώς και την ιδιότητα της μεταλλοπρωτεϊνάσης-9 να αποδομεί τα συστατικά των βασικών μεμβρανών και να καταστέφει τους ενδοθηλιακούς φραγμούς (157, 158, 159).

Μεταλλοπρωτεϊνάσες και κακοήθεις νεοπλασίες

Η ανακατασκευή της θεμέλιας ουσίας απαιτεί την δραστηριότητα πολλών διαφορετικών ενζύμων. Κατά τις τελευταίες τρείς δεκαετίες έχουν χαρακτηρισθεί πολλές πρωτεϊνάσες που προέρχονται από διαφορετικές γονιδιακές οικογένειες και εξυπηρετούν την ανακατασκευή των ιστών. Οι μεταλλοπρωτεϊνάσες της εξωκυττάριας θεμέλιας ουσίας αποτελούν την υποομάδα των ματριξινών οι οποίες με την σειρά τους ανήκουν στην μεγάλη οικογένεια των μεταλλοπρωτεασών. Αυτά τα ένζυμα έχουν μία πολύ ειδική λειτουργία στην ανακύκλωση της εξωκυττάρια θεμέλιας ουσίας. Η έρευνα για τον ρόλο αυτών των ενζύμων άρχισε το 1962. Το πρώτο ένζυμο που απομονώθηκε μπορούσε να αποδομήσει την τριπλή έλικα του κολλαγόνου τύπου ένα. Στην πρώτη τους εργασία οι ερευνητές απόθεσαν τεμάχια από ουρές γυρίνων που βρισκόταν στο στάδιο της μεταμορφώσεως σε υλικό καλλιέργειας και κατόρθωσαν να απομονώσουν μία κολλαγενάση η οποία μπορούσε να δράσει επί του

κολλαγόνου τύπου ένα στους 27° βαθμούς Κελσίου σε ουδέτερο PH. Επίσης κατάφεραν να απομονώσουν την ίδια δραστηριότητα σε οστούν και σε μήτρα από ποντίκια όπως επίσης και σε δέρμα από έμβρυο όρνιθας. Η ενζυμική αυτή δραστηριότητα παρατηρήθηκε μόνον όταν αυτοί οι ιστοί καλλιεργήθηκαν σε θρεπτικά υλικά. Η δραστηριότητα αυτή δεν παρατηρήθηκε σε τεμάχια των ίδιων ιστών εκτός καλλιέργειας. Είναι γνωστό ότι το φαινόμενο αυτό οφειλόταν αφ' ενός στην ικανότητα των μεταλλοπρωτεϊνασών να προσδένονται στην εξωκυττάρια ουσία και αφ' ετέρου στην διέγερση της έκκρισης αυτών των ενζύμων που συμβαίνει όταν οι ιστοί τοποθετούνται σε υλικό καλλιέργειας (157, 160).

Από την πρώτη αναφορά των Γκρός και Λαπιέρ από το 1962 έχει σημειωθεί μία αξιοθαύμαστη πρόοδος σ' αυτό το πεδίο. Μέχρι στιγμής έχουν δημοσιευθεί περίπου 12.500 χιλιάδες άρθρα όσον αφορά τις μεταλλοπρωτεϊνάσες και δημοσιεύονται περίπου 1.000 νέες εργασίες κάθε χρόνο. Ο λόγος γι' αυτό το ενδιαφέρον μπορεί να φανεί στον πίνακα που ακολουθεί ο οποίος δείχνει τις φυσιολογικές και παθολογικές καταστάσεις στις οποίες εμπλέκονται μεταλλοπρωτεϊνάσες. Ο καρκίνος και η μεταστατική εξάπλωση είναι επί του παρόντος οι περιοχές με το μεγαλύτερο ερευνητικό ενδιαφέρον. Όχι μόνο υπάρχουν πολλές διαφορετικές μεταλλοπρωτεϊνάσες που εμπλέκονται στην διαδικασία της καρκινογένεσης και της συνοδού ανακατασκευής ή καταστροφής της εξωκυττάριας θεμέλιας ουσίας, αλλά υπάρχει επίσης ελπίδα καταπολέμησης αυτών των διαδικασιών με τη χρήση φαρμακευτικών παραγόντων (157, 160, 161).

Φυσιολογικές διαδικασίες	**Παθολογικές καταστάσεις**
Ανάπτυξη	*Ιστική καταστροφή*
Εμφύτευση βλαστοκύστης	Ρευματοειδής αρθρίτις
Εμβρυϊκή ανάπτυξη	Οστεοαρθρίτις
Νευρική αύξηση	Καρκινική διήθηση
Σκελετική ανάπτυξη	Ανάπτυξη μεταστάσεων
Οδοντική ανάπτυξη και ωρίμανση	Έλκη από κατάκλιση
Αναπαραγωγή	Πεπτικό έλκος
Αλλαγές του ενδομητρίου κατά την εμμηνορυσία	*Καταστάσεις που χαρακτηρίζονται από ίνωση*
Ρήξη του ωοθυλακίου	Κίρρωση του ήπατος
Λύση του ωχρού σωματίου	Πνευμονική ίνωση
Διαστολή του τραχήλου της μήτρας	Ωτοσκλήρυνση
Μορφογένεση του μαζικού αδένα	Αρτηριοσκλήρυνση
Υποστροφή του μαζικού αδένα	Σκλήρυνση κατά πλάκας
Ρήξη των εμβρυϊκών μεμβρανών	*Εκφύλιση της θεμέλιας ουσίας*
Ομοιόσταση	Διατατική καρδιομυοπάθεια
Οστική ανακατασκευή	Αορτικό ανεύρυσμα
Επούλωση πληγών	
Αγγειογένεση	
Απόπτωση	

Πίνακας 15. Φυσιολογικές και παθολογικές καταστάσεις που χαρακτηρίζονται από συμμετοχή των μεταλλοπρωτεϊνασών.

Μεταλλοπρωτεάσες και Μεταλλοπρωτεϊνάσες Εξωκυττάριας Θεμέλιας Ουσίας

Οι πρωτεάσες αποτελούνται από τις εξωπεπτιδάσες και τις ενδοπεπτιδάσες (πρωτεϊνάσες). Αυτά τα υδρολυτικά ένζυμα μπορούν να διαιρεθούν σε τέσσερις κατηγορίες με βάση την καταλυτική τους ομάδα στο ενεργό τους κέντρο: Σερίνη-θρεονίνη, κυστεϊνη, ασπαρτικό, και μέταλλο. Στην ομάδα των μεταλλοπρωτεϊνασών τα περισσότερα μέλη χρησιμοποιούν ψευδάργυρο για την καταλυτική τους δράση. Μία ταξινόμηση πρωτεασών (Μπάρετ και συνεργάτες το 1998) περιγράφει 200 μεταλλοπρωτεάσες. Από αυτές μόνον οι 14 ήταν μεταλλοπρωτεϊνάσες εξωκυττάριας θεμέλιας ουσίας. Την ίδια χρονιά δημοσιεύτηκε μία εργασία σύμφωνα με την οποία, ο αριθμός των μεταλλοπρωτεϊνασών εξωκυττάριας θεμέλιας ουσίας είχε φθάσει τις 21. Οι πρωτεϊνάσες αυτές μπορούν σύμφωνα με τους συγγραφείς να αποδομήσουν όλα τα συστατικά της εξωκυττάριας θεμέλιας ουσίας. Επί του παρόντος οι μεταλλοπρωτεάσες αποτελούν 8 γένη και περίπου 40 οικογένειες ενζύμων. Το γένος που περιέχει την οικογένεια των μεταλλοπρωτεϊνασών ονομάζεται MB. Οι δύο μεγαλύτερες οικογένειες μέσα σ' αυτό το γένος είναι η M12 με τις υποοικογένειες αστακίνη και ρεπρολισίνη και η M10 με τις υποοικογένειες σεραλισίνη και ματριξίνη (MMII). Ανάλογα με τη δομή του μορίου και την

εξειδίκευση του υποστρώματος τα μέλη της υποοικογένειας των ΜΜΠ (Μεταλλοπρωτεϊνάσες εξωκυττάριας θεμέλιας ουσίας) μπορούν να ταξινομηθούν σε 4 υποομάδες (157, 160, 162).

Α) κολλαγενάσες οι οποίες περιλαμβάνουν την μεταλλοπρωτεϊνάση-1 (κολλαγενάση-1 ή διάμεση κολλαγενάση), μεταλλοπρωτεϊνάση-8 (κολλαγενάση-2 ή ουδετερόφιλη κολλαγενάση), μεταλλοπρωτεϊνάση-13 (κολλαγενάση-3) και μεταλλοπρωτεϊνάση-18 (κολλαγενάση-4). Οι κολλαγενάσες αποδομούν το φυσικό κολλαγόνο (157, 160, 162).

Β) Ζελατινάσες στις οποίες περιλαμβάνονται η μεταλλοπρωτεϊνάση-2 (ζελατινάση-Α) και η μεταλλοπρωτεϊνάση-9 (ζελατινάση-2 ή 92 κιλοντάλτον τύπου 4 κολλαγενάση). Οι ζελατινάσες διασπούν το κολλαγόνο τύπου 4 που αποτελεί βασικό συστατικό της βασικής μεμβράνης καθώς επίσης την λαμινίνη, την ζελατίνη και την ινονεκτίνη ή φιμπρονεκτίνη (157, 160, 162).

Γ) Στρωμελυσίνες οι οποίες περιλαμβάνουν την μεταλλοπρωτεϊνάση-7 (ματριλισίνη), μεταλλοπρωτεϊνάση-3, (στρωμελισίνη-1), μεταλλοπρωτεϊνάση-10 (στρωμελυσίνη-2) και μεταλλοπρωτεϊνάση-11 (στρομελισίνη-3) (157, 160, 162).

4) Μεμβρανικού τύπου μεταλλοπρωτεϊνάσες (ΜΤ-ΜΜΠ), μεταλλοπρωτεϊνάση-14 (ΜΤ1), μεταλλοπρωτεϊνάση-15 (ΜΤ2), μεταλλοπρωτεϊνάση-16 (ΜΤ3), μεταλλοπροτεϊνάση-17 (ΜΤ4),και μεταλλοπρωτεϊνάση-24 (ΜΤ5). Οι ΜΤ-ΜΜΠ συνδέονται με την κυτταρική μεμβράνη μέσω του διαμεμβρανικού τμήματος που διαθέτουν. Συμμετέχουν στην ενεργοποίηση άλλων μεταλλοπρωτεϊνασών (κυρίως της προ-μεταλλοπρωτεϊνάσης-2), αλλά έχουν και πρωτεολυτική δραστηριότητα. Υπάρχουν αταξινόμητες μεταλλοπρωτεϊνάσες οι οποίες είναι η μεταλλοπρωτεϊνάση-12 (μεταλλοελαστάση) που αποδομεί το κολλαγόνο τύπου 4 και την ελαστίνη, η μεταλλοπρωτεϊνάση-18 που έχει ομολογία δομής με τις κολλαγενάσες και τις στρωμελυσίνες, οι μεταλλοπρωτεϊνάσες-19 και 23 με δομικά χαρακτηριστικά που απουσιάζουν από τις άλλες μεταλλοπρωτεϊνάσες και τέλος η μεταλλοπρωτεϊνάση-20 (εναμελυσίνη που κλωνοποιήθηκε πρόσφατα από οδοντοβλαστικά κύτταρα) (157, 160, 162).

Ρύθμιση της Δράσης των Μεταλλοπρωτεϊνασών

Η ρύθμιση της δράσης των μεταλλοπρωτεϊνασών είναι πολύπλοκο φαινόμενο και τα κύρια επίπεδα ελέγχου είναι τα εξής. Α) μεταγραφή γονιδίων, Β) ενεργοποίηση προενζύμων και Γ) αναστολή από τους ιστικούς αναστολείς των μεταλλοπρωτεϊνασών (157, 160, 162).

- Η μεταγραφή των γονιδίων των μεταλλοπρωϊτενασών επάγεται με την παρουσία αυξητικών παραγόντων, κυτοκινών, χυμικών παραγόντων, φυσικού stress και ογκογόνου κυτταρικής μετατροπής. Η ενεργοποίηση των προμεταλλοπρωτεϊνασών εξαρτάται κυρίως από τους ενεργοποιητές του πλασμινογόνου τύπου ουροκινάσης (uPA) και ιστικού τύπου (tPA) οι οποίοι διασπούν το πλασμινογόνο σε πλασμίνη. Η τελευταία δίνει την έναρξη σε μία αλληλουχία γεγονότων ενεργοποίησης μέσω της διάσπασης των προμεταλλοπρωτεϊνασών, η οποία ακολουθείται από αυτοκαταλυτική πρωτεόλυση, οδηγώντας σε ενεργά ένζυμα. Υπάρχουν μεταλλοπρωτεϊνάσες όπως η στρωμελυσίνη-3 και η μεμβρανική μεταλλοπρωτεϊνάση τύπου 1, οι οποίες ενεργοποιούνται ενδοκυτταρίως από πρωτεάσες τύπου φουρίνης. Σε εξωκυττάριο επίπεδο η δράση των μεταλλοπρωτεϊνασών ελέγχεται κυρίως από τους ιστικούς αναστολείς των μεταλλοπρωτεϊνασών (157, 160, 163).

Ειδικοί ιστικοί αναστολείς των μεταλλοπρωτεϊνασών

Σ' αυτή την οικογένεια ενζύμων έχουν αναγνωρισθεί μέχρι σήμερα τέσσερα ομόλογα μέλη, οι αναστολείς (TAMP1,2,3,4). Οι πρωτεϊνες αυτές συνδέονται στοιχειομετρικά σε σχέση ένα προς ένα με την ενεργό μορφή των μεταλλοπρωτεϊνασών. Οι αναστολείς των μεταλλοπρωτεϊνασών σχηματίζουν συμπαγή συμπλέγματα με τις μεταλλοπρωτεϊνάσες και αλληλεπιδρούν αναστρέψιμα. Οι αναστολείς τύπου 1 και 2 αναστέλλουν όλες τις μεταλλοπρωτεϊνάσες. Ο ανασταλτικός ρόλος των ενζύμων αυτών συμβάλλει στην διατήρηση της ακεραιότητας της εξωκυττάριας θεμέλιας ουσίας και στον έλεγχο της αύξησης των όγκων. Μικρές μεταβολές στο ισοζύγιο μεταλλοπρωτεϊνασών και των αναστολέων τους μπορεί να οδηγήσουν σε βιολογικά σημαντικές μεταβολές στην πρωτεολυτική τους δραστηριότητα (158, 159, 160, 162, 163).

Φαίνεται ότι τα ένζυμα αυτά είναι πολυλειτουργικές πρωτεϊνες και ο βιολογικός τους ρόλος εκτείνεται πέρα απ' αυτόν της αναστολής των μεταλλοπρωτεϊνασών. Εκτός από την αντιπρωτεολυτική τους δράση έχουν και ανεξάρτητη δράση αυξητικού παράγοντα. Τα ένζυμα αυτά δυνητικά αδρανοποιούν τις μεταλλοπρωτεϊνάσες in vitro, ο ρόλος τους όμως στη ρύθμιση της δραστηριότητας των μεταλλοπρωτεϊνασών και την εξέλιξη των όγκων in vivo παραμένουν ασαφείς (164). Παλαιότερες μελέτες είχαν δείξει μειωμένη εκφρασή τους στην περιοχή της διήθησης του όγκου. Ωστόσο σε

ασθενείς με κακοήθη νεοπλάσματα διαπιστώθηκε συσχέτιση της έκφρασης ορισμένων μεταλλοπρωτεϊνασών και των αναστολέων τους με κακή πρόγνωση (158, 159, 161, 162, 163).

Μεταλλοπρωτεϊνάσες και επιθετικότητα των κακοήθων νεοπλασμάτων

Η νεοπλασματική διήθηση είναι πολυσταδιακή διαδικασία στην οποία η κυτταρική κινητικότητα συσχετίζεται με ελεγχόμενη πρωτεόλυση η οποία περιλαμβάνει αλληλοεπιδράσεις μεταξύ των κακοήθων κυττάρων και της εξωκυττάριας θεμέλιας ουσίας. Κατά την διάρκεια αυτής της διαδικασίας νεοπλασματικά κύτταρα αποσπώνται από τον πρωτοπαθή όγκο, διαπερνούν δομικούς φραγμούς συμπεριλαμβανομένων των βασικών μεμβρανών και της εξωκυττάριας θεμέλιας ουσίας και μεταναστεύουν σε απομακρυσμένες θέσεις (165, 166, 167).

Οι μεταλλοπρωτεϊνάσες θεωρείται ότι συμμετέχουν τόσο στην διασπορά των καρκινικών κυττάρων όσο και στην δημιουργία του κατάλληλου περιβάλοντος για την αύξησή του μεγέθους τους. Η δράση των μεταλλοπρωτεϊνασών απαιτείται για την αύξηση της κινητικότητας των καρκινικών κυττάρων, την απόσπασή τους από τον πρωτοπαθή όγκο και την διήθησή τους μέσω των βασικών μεμβρανών και της εξωκυττάριας θεμέλιας ουσίας (167, 168, 169, 170).

Φαίνεται επίσης ότι οι μεταλλοπρωτεϊνάσες κατέχουν σημαντικό ρόλο στην αγγειογένεση, διαδικασία απαραίτητη για την αύξηση των όγκων και την εμφάνιση μετάστασης. Η έκφραση των μεταλλοπρωτεϊνασών στους όγκους ρυθμίζεται με παρακρινή τρόπο από αυξητικούς παράγοντες και κυτοκίνες, που εκκρίνονται κυρίως από φλεφμονώδη κύτταρα, τα οποία διηθούν τον όγκο, καθώς και από νεοπλασματικά ή στρωματικά κύτταρα του όγκου. Πρόσφατες μελέτες αναφέρουν την ύπαρξη συνεχούς αλληλεπίδρασης μεταξύ των κυττάρων του όγκου, των στρωματικών και των φλεγμονωδών κυττάρων, κατά την διαδικασία της νεοπλασματικής διήθησης (171, 172, 173, 174, 175).

Έχουν βρεθεί παράγοντες που προέρχονται από τα κακοήθη κύτταρα και αυξάνουν την έκφραση αρκετών μεταλλοπρωτεϊνασών σε στρωματικά κύτταρα. Ένας από αυτούς τους παράγοντες, ο επαγωγέας των μεταλλοπρωτεϊνασών εξωκυττάριας θεμέλιας ουσίας (extra cellular matrix metalloproteinase inducer) εντοπίζεται στην κυτταρική μεμβράνη των καρκινικών κυττάρων και επάγει την έκφραση αρκετών μεταλλοπρωτεϊνασών από τους ινοβλάστες. Με την σειρά τους, οι μεταλλοπρωτεϊνάσες έχουν την ικανότητα να αποδομούν και να αδρανοποιούν την ιντερλευκίνη-1β και να διασπούν την πρόδρομη μορφή του παράγοντα νέκρωσης όγκων TNF-α σε βιολογικά ενεργή μορφή. Αντίθετα ο ειδικός ιστικός αναστολέας των μεταλλοπρωτεϊνασών τύπου 3 έχει την ικανότητα να αναστέλλει την ενεργοποίηση του TNF-α. Από τις παρατηρήσεις αυτές συμπεραίνεται ότι οι μεταλλοπρωτεϊνάσες και οι αναστολείς τόυς εκτός από την ικανότητά τους να αποδομούν στοιχεία της εξωκυττάριας θεμέλιας ουσίας μπορούν να ρυθμίζουν την διαθεσιμότητα και δραστηριότητα των κυττοκινών στην θέση της νεοπλασματικής διήθησης (174, 175, 176).

Το στρώμα φαίνεται να συμμετέχει στην εξέλιξη του όγκου, γεγονός που υποστηρίζεται από μελέτες που αναφέρουν ότι ινοβλάστες του στρώματος μπορεί να προκαλέσουν κακοήθη εξαλλαγή των επιθηλιακών κυττάρων. Στα πρώϊμα στάδια του καρκίνου παρατηρείται αγγειογένεση στο στρώμα ακόμα και όταν η βασική μεμβράνη είναι ακέραιη. Επι πλέον τα στρωματικά κύτταρα παράγουν συστατικά της εξωκυττάριας θεμέλιας ουσίας γενονός που υποδηλώνει ότι το περιβάλλον στρωματικό στοιχείο του όγκου υφίσταται εκτεταμμένο ανασχηματισμό με αποτέλεσμα την ανάπτυξη εξειδικευμένου νεοπλασματικού στρώματος. Στο πρώτο στάδιο της διήθησης απαιτείται αποδόμηση των πρωτεϊνών της βασικής μεμβράνης, συμπεριλαμβανομένου του κολλαγόνου τύπου 4, μέσω των μεταλλοπρωτεϊνασών-7,2,9,3 και 10. Μόνο αυτές οι μεταλλοπρωτεϊνάσες θεωρούνται ικανές να αποδομήσουν το συγκεκριμένο τύπο κολλαγόνου με αποτέλεσμα να διαδραματίζουν σημαντικό ρόλο στην κυτταρική μετανάστευση και τη νεοπλασματική διήθηση (177, 178, 179, 180).

Η ενεργοποίηση της μεταλλοπρωτεϊνάσης-2 σε αντίθεση με τις άλλες μεταλλοπρωτεϊνάσες γίνεται μέσω του σχηματισμού του τριμερούς συμπλέγματος προμεταλλοπρωτεϊνάση-2+ΜΤΙ-ΜΜΠ+ΤΙΝΠ2. Η προμεταλλοπρωτεϊνάση-2 παράγεται από ινοβλάστες και εντοπίζεται στο στρώμα και τη βασική μεμβράνη κατά την διάρκεια του σχηματισμού της. Στη συνέχεια ενεργοποιείται από την μεμβρανική μεταλλοπρωτεϊνάση τύπου 1 με αποτέλεσμα την αποδόμηση της βασικής μεμβράνης. Η ενεργοποίηση αυτή λαμβάνει χώρα σε εξειδικευμένες μεμβρανικές προσεκβολές που ονομάζονται προσεκβολές διήθησης (Invadopodia). Τα προϊόντα που προέρχονται από την αποδόμηση της βασικής μεμβράνης (κλάσματα λαμινίνης, ινονεκτίνης) και ο αυξητικός παράγοντας TGF-b που απελευθερώνεται από την εξωκυττάρια θεμέλια ουσία, αυξάνει την παραγωγή της προμεταλλοπρωτεϊνάσης-2 από ινοβλάστες που βρίσκονται πέριξ των καρκινικών κυττάρων. Συμπεραίνεται λοιπόν ότι ο όγκος και το στρώμα συνεργάζονται στη διήθηση της βασικής μεμβράνης (160).

Η διηθητική ικανότητα των όγκων εξαρτάται όχι μόνον από την πρωτεόλυση της εξωκυττάριας θεμέλιας ουσίας αλλά και τις προσκολλητικές αλληλεπιδράσεις μεταξύ κυττάρων και

κυττάρων-εξωκυττάριας θεμέλιας ουσίας. Οι ιντεγκρίνες είναι υποδοχείς προσκόλλησης που εκφράζονται στην επιφάνεια των κυττάρων. Αυτοί δεσμεύουν συστατικά της εξωκυττάριας θεμέλιας ουσίας όπως την ινονεκτίνη, τη βιτρονεκτίνη, το ινωδογόνο και μεσολαβούν σε αλληλεπιδράσεις κυττάρου-εξωκυττάριας θεμέλιας ουσίας. Η αλληλεπίδραση της εξωκυττάριας θεμέλιας ουσίας με τις ιντεγκρίνες είναι αναγκαία για την κυτταρική μετανάστευση μέσω της διατήρησης της ισορροπίας προσκολλητικών και προτεολυτικών μηχανισμών. Η ιντεγκρίνη ανβ3 που βρίσκεται στην επιφάνεια των καρκινικών κυττάρων δεσμεύει την ενεργό μορφή της μεταλλοπρωτεϊνάσης-2 (160, 175, 176, 177). Έτσι η ενεργός μεταλλοπρωτεϊνάση-2 εντοπίζεται μέσω της ανβ3 στην επιφάνεια των καρκινικών κυττάρων και αποδομεί την εξωκυττάρια θεμέλια ουσία ώστε να διευκολύνει την διήθηση. Επί πλέον η ίδια ιντεγκρίνη εκφράζεται στα ενδοθηλιακά κύτταρα και η καταστολή της δραστηριότητάς της διακόπτει την αγγειογένεση. Όπως έχει αποδειχθεί από τον Φόλκμαν και τους συνεργάτες του από τις αρχές της δεκαετίας του 70, για να αυξηθεί ένας όγκος και να γίνει κλινικά ανιχνεύσιμος θα πρέπει ν' αναπτυχθούν νέα αγγεία, ώστε να μεταφερθεί οξυγόνο και τροφικοί παράγοντες και να απομακρυνθούν τα άχρηστα μεταβολικά προϊόντα. Η προετοιμασία ενός νέου υποστρώματος με ανακατασκευή της εξωκυττάριας θεμέλιας ουσίας καθώς και η αποδόμηση της βασικής μεμβράνης και ο σχηματισμός τριχοειδικών αυλών είναι ουσιώδη βήματα για την αγγειογένεση και εξαρτώνται από τις πρωτεάσες και τους αναστολείς τους (7, 8, 9). Αυξητικοί παράγοντες όπως ο αυξητικός παράγοντας του ενδοθηλίου των αγγείων (VEGF) και ο αυξητικός παράγοντας των ινοβλαστών (b-FGF) επάγουν την αγγειογένεση των όγκων (178). Οι παράγοντες αυτοί, που εκρίνονται από νεοπλασματικά κύτταρα αυξάνουν την παραγωγή των κολλαγενασών στην περιοχή του όγκου (179, 180, 181).

Κλινική Σημασία της Έκφρασης των Μεταλλοπρωτεϊνασών σε Κακοήθεις Όγκους

Τα υψηλά επίπεδα και η αυξημένη δραστηριότητα των μεταλλοπρωτεϊνασών-2 και 9 έχει βρεθεί ότι σχετίζεται με το βαθμό κακοήθειας σε διάφορα καρκινώματα (182, 183, 184). Άλλες μελέτες έχουν δείξει ότι η αυξημένη παραγωγή και ενεργοποίηση της μεταλλοπρωτεϊνάσης-2 συσχετίζεται με μεταστατικό φαινότυπο. Σε πειραματικά μοντέλα η αναστολή της δράσης των ζελατινασών μειώνει την διηθητική και μεταστατική ικανότητα του όγκου. Ο σημαντικός ρόλος των ζελατινασών στην εξέλιξη των όγκων αποδίδεται στην δυνατότητά τους να διασπούν την βασική μεμβράνη. Αυξημένη έκφραση των μεταλλοπρωτεϊνασών σε σχέση με φυσιολογικούς ιστούς παρατηρείται σε καρκινώματα παχέος εντέρου, οισοφάγου, μαστού, πνεύμονα, κεφαλής, τραχήλου και ακανθοκυτταρικά καρκινώματα (184, 185, 186, 187, 188, 189, 190, 191).

Όσον αφορά στα κακοήθη γλοιώματα, η διηθητικότητα αυτών in vitro και in vivo, συσχετίζεται με τα επίπεδα μεταλλοπρωτεϊνασών-2, μεταλλοπρωτεϊνασών-9 και μεταλλοπρωτεϊνάσης-14 (μεμβρανική μεταλλοπρωτεϊνάση τύπου 1) (190, 192). Έχει επίσης δειχθεί ότι τα επίπεδα της μεταλλοπρωτεϊνάσης-2 και 9 είναι σημαντικά υψηλότερα σε νευροβλαστώματα υψηλού βαθμού κακοήθειας σε σύγκριση με νευροβλαστώματα χαμηλού βαθμού κακοήθειας (190). Η κυτταρική εντόπιση των μεταλλοπρωτεϊνασών σε διάφορους όγκους δεν έχει πλήρως διευκρυνισθεί. Τα στρωματικά κύτταρα εκφράζουν τον μεγαλύτερο αριθμό των μεταλλοπρωτεϊνασών (192). Σε μελέτη των Heppner και των συνεργατών του εφαρμόσθηκε in situ υβριδισμός για να μελετηθεί η έκφραση και εντόπιση όλων των γνωστών μεταλλοπρωτεϊνασών σε καρκινώματα μαστού. Οι περισσότερες μεταλλοπρωτεϊνάσες εντοπίσθηκαν σε στρωματικά κύτταρα του όγκου. Οι συγγραφείς κατέληξαν στο συμπέρασμα ότι υπάρχει στενή και σύνθετη ρύθμιση στην έκφραση των μεταλλοπρωτεϊνασών στον καρκίνο του μαστού που γενικώτερα αναπαριστά αντίδραση ξενιστή στον όγκο (191).

Στην πλειονότητα των εργασιών τα mRNA των μεταλλοπρωτεϊνασών εντοπίζονται στα στρωματικά κύτταρα, ενώ οι πρωτεϊνες αυτών εκφράζονται στα καρκινικά κύτταρα (με εντονότερη έκφραση στα κύτταρα της περιφέρειας του όγκου) και λιγότερο στα στρωματικά. Οι διαφορές αυτές της εντόπισης μας οδηγούν στο συμπέρασμα ότι οι μεταλλοπρωτεϊνάσες παράγονται κυρίως από ινοβλάστες του στρώματος και στη συνέχεια εκκρίνονται και προσλαμβάνονται από παρακείμενα καρκινικά κύτταρα. Εν τούτοις υπάρχουν μελέτες που αναφέρουν εντόπιση του mRNA ορισμένων μεταλλοπρωτεϊνασών στα καρκινικά κύτταρα, γεγονός που ενισχύει τις σύνθετες αλληλεπιδράσεις μεταξύ κυττάρων και στρώματος στην καρκινική διήθηση (160, 192).

Ειδικά όσον αφορά τους καρκίνους του παχέος εντέρου, του μαστού και των ωοθηκών μελέτες με υβριδισμό έχουν δείξει ότι, το mRNA της μεταλλοπρωτεϊνάσης-2 μπορεί να ανιχνευθεί μόνο στις ινοβλάστες του στρώματος του όγκου ενώ μελέτες με ανοσοϊστοχημεία δείχνουν ότι το ένζυμο καθ' αυτό, ανιχνεύεται κυρίως στο νεοπλασματικό επιθήλιο. Φαίνεται ότι ειδικά για την μεταλλοπρωτεϊνάση-2 η αυξημένη έκφρασή της στους όγκους μπορεί να προηγηθεί της εμφάνισης διηθητικού φαινοτύπου από τα καρκινικά κύτταρα και η ενεργοποίηση της μεταλλοπρωτεϊνάσης-2 είναι σημαντική συνεισφορά στην απόκτηση αυτού του διηθητικού φαινοτύπου (190, 193, 194).

Μία τεχνική η οποία μπορεί να δείξει την δραστηριότητα των ζελατινασών στους όγκους είναι η ποσοτική ζυμογραφία της ζελατίνης, που χρησιμοποιήθηκε από τους Nomura και συνεργάτες το 1996, ώστε να μελετήσουν τον καρκίνο του στομάχου. Στην εργασία τους η δραστηριότητα της ζελατινάσης-Α (μεταλλοπρωτεϊνάση-2) αλλά όχι αυτή της ζελατινάσης-Β (μεταλλοπρωτεϊνάση-9) συσχετίσθηκαν με το βαθμό της τοπικής διήθησης και της λεμφαδενικής διασποράς. Αυτά τα αποτελέσματα υπεστήριξαν την θεωρία ότι η ενεργοποίηση της μεταλλοπρωτεϊνάσης-2 αποτελεί θεμέλιο λίθο για την απόκτηση κακοήθους φαινοτύπου (194). Ο ειδικός αναστολέας της μεταλλοπρωτεϊνασης-2 μπορεί να προσδεθεί στην προμεταλλοπρωτεϊνάση-2 και μ' αυτό τον τρόπο να αναστείλει την πρωτεολυτική της δραστηριότητα. Συνεπώς ο ειδικός ιστικός αναστολέας των μεταλλοπρωτεϊνασών-2 μπορεί να καταστείλει τη διήθηση, τη μετάσταση, τη νεοαγγειογένεση και την ανάπτυξη όγκων τόσο στα τρωκτικά όσο και στους ανθρώπους. Σε ασθενείς που έπασχαν από καρκίνο του στομάχου η έκφραση του ειδικού ιστικού αναστολέα των μεταλλοπρωτεϊνασών-2 βρέθηκε να είναι χαμηλότερη σε προχωρημένα στάδια ενώ η έκφραση της μεταλλοπρωτεϊνάσης-2 ήταν είτε αυξημένη ή είχε διατηρηθεί σε σχετικά φυσιολογικά επίπεδα. Ασθενείς που απεβίωσαν από τον πρωτοπαθή γαστρικό όγκο είχαν υψηλότερο ποσοστό κυττάρων θετικών για την μεταλλοπρωτεϊνάση-2 και χαμηλότερο ποσοστό κυττάρων που ήταν θετικά για τον ειδικό ιστικό αναστολέα των μεταλλοπρωτεϊνασών τύπου 2 σε σχέση με αυτούς που επέζησαν (158, 159, 192, 194).

Η παραγωγή της μεταλλοπρωτεϊνάσης-9 φαίνεται επίσης ότι αυξάνεται όταν ινοβλάστες καλλιεργηθούν μαζί με οστεοσαρκωματικά κύτταρα στο εργαστήριο (180). Η παραγωγή της μεταλλοπρωτεϊνάσης-9 από τα οστεοσαρκωματικά κύτταρα αυξάνεται όταν στο περιβάλλον τους βρίσκονται ινοβλάστες αλλά η παραγωγή μεταλλοπρωτεϊνάσης-9 από τους ινοβλάστες δεν αυξάνεται όταν στο περιβάλλον τους βρίσκονται οστεοσαρκωματικά κύτταρα. Η αυξημένη παραγωγή της μεταλλοπρωτεϊνάσης-9 φαίνεται να προκαλείται από τον (βFGF) που παράγεται από τους ινοβλάστες. Η παραγωγή μεταλλοπρωτεϊνάσης-9 από τα οστεοσαρκωματικά κύτταρα σ' αυτή τη μελέτη μπορούσε να ανασταλεί από αντισώματα που μπορούσαν να δεσμεύσουν τον βFGF (180).

Επίσης η ανθρώπινη σαρκωματική σειρά HT 1080 παράγει την μεταλλοπρωτεϊνάση-9 και μπορεί να διηθήσει βασικές μεμβράνες in vitro. Όταν το DNA απ' αυτές τις κυτταρικές σειρές μεταφερθεί σε ανθρώπινους ινοβλάστες που δεν παράγουν μεταλλοπρωτεϊνάση 9 τότε οι ινοβλάστες μετατρέπονται σε κύτταρα που μπορούν να παράγουν το ένζυμο. Τα γονίδια που είναι υπεύθυνα γι'αυτή την μετατροπή δεν είναι γνωστά αλλά φαίνεται ότι πρόκειται μάλλον για το ενεργοποιημένο N-ras γονίδιο που είναι παρόν στα κύτταρα HT 1080. Επεξεργασία αυτών των κυττάρων με ουρσολικό οξύ έχει σαν αποτέλεσμα τη μείωση της παραγωγής μεταλλοπρωτεϊνάσης- 9, μεταλλοπρωτεϊνάσης-2 και της μεμβρανικού τύπου μεταλλοπρωτεϊνάσης-1. Αυτό έχει σαν αποτέλεσμα την μειωμένη ικανότητα διήθησης in vitro μέσω ανασυνδυασμένης βασικής μεμβράνης (29, 30, 195, 196). Η ανθρώπινη οστεοσαρκωματική κυτταρική σειρά (OST) παρουσιάζει επίσης αυξημένη παραγωγή μεταλλοπρωτεϊνάσης-9 μετά από διέγερση με TNFa και παρουσιάζει διηθητική συμπεριφορά δια μέσω ανασυνδυασμένων βασικών μεμβρανών in vitro. Όταν αυτά τα σαρκωματικά κύτταρα προετοιμασθούν με TNFa και κατόπιν μεταφερθούν σε πειραματόζωα, αυτό έχει σαν αποτέλεσμα αυξημένο αριθμό πνευμονικών μεταστάσεων. Ο αριθμός των μεταστάσεων αυξάνεται ανάλογα με τον αριθμό των οστεοσαρκωματικών κυττάρων που έχουν προετοιμασθεί με TNFa (197, 198).

Σημαντικές πληροφορίες για τη σχέση μεταξύ μεταλλοπρωτεϊνασών και οστεοσαρκωμάτων προέκυψαν από μία εργασία που δημοσιεύτηκε το 2003. Στηην εργασία αυτή χρησιμοποιήθηκαν ανοσοϊστοχημεία και ζυμογραφία για να μελετηθούν δείγματα φυσιολογικών ιστών, καλοήθων όγκων, σαρκωμάτων και καρκινωμάτων. Τα επίπεδα των μεταλλοπρωτεϊνασών ήταν υψηλότερα στους κακοήθεις όγκους (σαρκώματα και καρκινώματα). Τα επίπεδα της προμεταλλοπρωτεϊνάσης-9 παρουσίασαν θετική συσχέτιση με το βαθμό κακοήθειας των οστεοσαρκωμάτων. Η παραγωγή των μεταλλοπρωτεϊνασών από τα οστεοσαρκώματα ήταν υψηλότερη στην περιφέρεια και όχι στο κέντρο των όγκων. Η παρατήρηση αυτή υποδηλώνει ότι η διηθητική συμπεριφορά των οστεοσρκωμάτων, προκαλεί ανακατασκευή της θεμέλιας ουσίας των φυσιολογικών ιστών που τα περιβάλλουν. Η ανοσοϊστοχημική ανάλυση έδειξε ότι η μεταλλοπρωτεϊνάση-9 παράγεται κυρίως από τα οστεοσαρκωματικά κύτταρα και λιγότερο από τα φυσιολογικά κύτταρα του στρώματος (199).

Κλινικές μελέτες όπου χρησιμοποιήθηκαν ανοσοϊστοχημικές μέθοδοι, έδειξαν ότι τα δείγματα βιοψιών που λήφθηκαν από ασθενείς με οστεοσαρκώματα παρουσίασαν έντονη έκφραση της μεταλλοπρωτεϊνάσης-9 στα περισσότερα σαρκωματικά κύτταρα. Μετά τη χημειοθεραπεία η μεταλλοπρωτεϊνάση-9 ήταν πάλι θετική στα σαρκωματικά κύτταρα αλλά μικρότερο ποσοστό κυττάρων ήταν θετικό σε σχέση με τις βιοψίες. Επίσης η μεταλλοπρωτεϊνάση-9 ήταν έντονα θετική στα σαρκωματικά κύτταρα στα 4 από τα 5 δείγματα πνευμονικών μεταστάσεων (148).

Σε άλλους κακοήθεις όγκους υπάρχει αυξημένη παραγωγή της μεταλλοπρωτεϊνάσης-9 σε υψηλού βαθμού κακοήθειας σε σχέση με χαμηλού βαθμού κακοήθειας όγκους καθώς και σε προχωρημένους καρκίνους σε σχέση με τους καρκίνους των αρχικών σταδίων. Τέτοιου είδους

κακοήθειας είναι τα γλοιώματα, ο καρκίνος του μαστού καθώς και το κακοήθες μελάνωμα (151, 153, 156, 199).

Συμπερασματικά φαίνεται ότι μερικές κακοήθειες εξαρτώνται σε σημαντικό βαθμό από τις μεταλλοπρωτεϊνάσες. Η εξάρτησή τους αφορά την ανάπτυξή τους, την διηθητική τους συμπεριφορά και την μεταστατική τους ικανότητα. Ειδικά για το οστεοσάρκωμα έχει αποδειχθεί ότι η μεταλλοπρωτεϊνάση-9 μπορεί να ανιχνευθεί ανοσοϊστοχημικά στο κυτταρόπλασμα των σαρκωματικών κυττάρων και εχει επιβεβαιωθεί στο εργαστήριο ότι η αύξηση της παραγωγής της σχετίζεται άμεσα με την διηθητική ικανότητα των σαρκωματικών κυττάρων καθώς και με την μεταστατική τους ικανότητα. Έχει επίσης φανεί ότι η χημειοθεραπεία μειώνει το ποσοστό των σαρκωματικών κυττάρων που είναι θετικά για την μεταλλοπρωτεϊνάση-9 καθώς επίσης και το γεγονός ότι οι περισσότερες πνευμονικές μεταστάσεις παρουσιάζουν υψηλό ποσοστό σαρκωματικών κυττάρων θετικά για την μεταλλοπρωτεϊνάση-9.

Αγγειογένεση και μεταλλοπρωτεϊνάσες

Μοριακοί μηχανισμοί αγγειογένεσης

Πολλοί αυξητικοί παράγοντες έχουν απομονωθεί και αναγνωρισθεί και έχουν την ικανότητα να διεγείρουν ή να διευκολύνουν την νεοπλασματική αγγειογένεση. Ο πιο σημαντικός παράγοντας είναι ο VEGF (αγγειακός ενδοθηλιακός αυξητικός παράγοντας), ο οποίος ανιχνεύθηκε αρχικά σαν ένας παράγοντας ο οποίος εκρινόταν από νεοπλασματικά κύτταρα σε ιστικές καλλιέργειες ή σε ασκιτικό υγρό in vivo. Αυτός ο παράγοντας βρέθηκε να προκαλεί αυξημένη διαπερατότητα σε φυσιολογικά αιμοφόρα αγγεία (200, 201). Ο αυξητικός αυτός παράγοντας αναγνωρίσθηκε ως μία πρωτεϊνη μοριακού βάρους 34 με 42 κιλοντάλτον, που έχει την ικανότητα να προσδένεται στην ηπαρίνη και αργότερα αποδείχθηκε ότι ο παράγοντας αυτός μπορούσε επίσης να διεγείρει τον πολλαπλασιασμό των ενδοθηλιακών κυττάρων (179). Υπάρχουν τέσσερις ομόλογες μορφές VEGF και αυτές ονομάζονται VEGF 121, VEGF 165, VEGF 189 και VEGF 206 ανάλογα με τον αριθμό των αμινοξέων που περιέχει η κάθε πρωτεϊνη (202). Κάτι που κάνει το VEGF ένα ξεχωριστό παράγοντα είναι η εκλεκτικότητά του ως μιτογόνο για τα ενδοθηλιακά κύτταρα. Αυτό οφείλεται εν μέρει στην παρουσία δύο υψηλής συγγένειας κυτταρικών υποδοχέων επιφανείας που ονομάζονται FLK-1 (στα ποντίκια) ή KDR στους ανθρώπους και Flt-1 σε «ενεργοποιημένα» ενδοθηλιακά κύτταρα. Αυτοί οι υποδοχείς ονομάζονται επίσης VEGFR2 και VEGFR1 αντίστοιχα. Και οι δύο αυτοί υποδοχείς αποτελούν κινάσες της τυροσίνης και έχουν επτά εξωκυττάριες αλληλουχίες που μοιάζουν με ανοσοσφαιρίνη και μία ενδοκυτταρική αλληλουχία, η οποία αποτελεί την ενδοκυτταρική κινάση (201, 202). Οι υποδοχείς του VEGF δεν ανιχνεύονται σε ενδοθηλιακά κύτταρα που βρίσκονται σε κατάσταση ηρεμίας, σε ώριμα αιμοφόρα αγγεία ή στους περισσότερους τύπους κυττάρων στο σώμα και πιστεύεται ότι υψηλά επίπεδα έκφρασης αυτών των υποδοχέων στα ενδοθηλιακά κύτταρα προκαλούνται από την παρουσία του VEGF. Το ότι η αλληλεπίδραση μεταξύ του VEGF και των υποδοχέων του είναι απαραίτητη για την αγγειογένεση φαίνεται από το γεγονός, ότι γενετικά τροποποιημένα πειραματόζωα που δεν έχουν την δυνατότητα να παράγουν VEGF δεν επιβιώνουν ως έμβρυα, αλλά πεθαίνουν ενδομητρίως λόγω σοβαρών ανωμαλιών της ανάπτυξης του αγγειακού συστήματος (201, 202). Απουσία ακόμη και ενός από τα ομόλογα γονίδια που είναι υπεύθυνα για την παραγωγή του VEGF μπορούν να προκαλέσουν σοβαρά προβλήματα στην εμβρυϊκή αγγειογένεση.

Ο VEGF είναι παρόν σε σχεδόν κάθε τύπο ανθρώπινου συμπαγούς όγκου. Βρίσκεται σε υψηλές συγκεντρώσεις γύρω από τα νεοπλασματικά αιμοφόρα αγγεία (πρωτίστως επειδή προσδένεται στους VEGF υποδοχείς που εκφράζονται από ενδοθηλιακά κύτταρα ή σε πρωτεογλυκάνες που περιέχουν θεϊκή ηπαρίνη στην υποενδοθηλιακή βασική μεμβράνη) και σε υποξικές περιοχές του νεοπλασματικού παρεγχύματος που βρίσκονται μακριά από τα αιμοφόρα αγγεία (200, 201, 203). Η υποξία αποτελεί ερέθισμα για την παραγωγή του VEGF, πιθανώς μέσω μιάς διαδικασίας η οποία περιλαμβάνει αυξημένη σταθερότητα του mRNA (9). Με αυτό τον τρόπο τα νεοπλασματικά κύτταρα και οι ιστοί μπορούν να προσλαμβάνουν περισσότερο οξυγόνο. Επίσης οι υποδοχείς του VEGF ανιχνεύονται στα αιμοφόρα αγγεία μέσα ή κοντά στους όγκους. Μονοκλωνικά αντισώματα κατά του VEGF μπορούν να καταστείλουν την ανάπτυξη συμπαγών όγκων σε πειραματόζωα που εκφράζουν VEGF, αλλά στερούνται τέτοιου αποτελέσματος σε κυτταρικές καλλιέργειες νεοπλασματικών κυττάρων όπου η αγγειογένεση δεν είναι απαραίτητη για την ανάπτυξη αυτών των κυττάρων. Παρόμοιο κατασταλτικό αποτέλεσμα στην ανάπτυξη μετεμφυτευμένων όγκων μπορεί να επιτευχθεί με αναστολή της λειτουργίας των υποδοχέων του VEGF στα ενδοθηλιακά κύτταρα (9).

Ο VEGF έχει τη δυνατότητα να διεγείρει την παραγωγή εξωκυττάριας θεμέλιας ουσίας στους όγκους (191, 192). Αυτό προκαλείται με την έξοδο πρωτεϊνών του πλάσματος, όπως το ινωδογόνο στην εξωκυττάρια θεμέλια ουσία, που μπορούν να μετατραπούν σε ένα δίκτυο ινικής μέσα στον όγκο.

Αυτή η δημιουργία μίας «νέο-εξωκυττάριας θεμέλιας ουσίας» στον όγκο μπορεί να αποδειχθεί πάρα πολύ σημαντική για την επιτυχία της νεοαγγειογένεσης (201, 202).

Εκτός από την υποξία ένας σημαντικός αριθμός κυτοκινών μπορούν να αυξήσουν την παραγωγή του VEGF. Ο bFGF είναι ένας αυξητικός παράγοντας που μπορεί να δράσει μαζί με τον VEGF για να αυξήσει το ρυθμό πολλαπλασιασμού των ενδοθηλιακών κυττάρων in vitro και τη αγγειογένεση in vivo (192). Μ' αυτόν τον τρόπο η ικανότητα του bFGF του να λειτουργεί σαν ένας διεγέρτης της αγγειογένεσης μπορεί να εξαρτάται από την ικανότητά του να συνεργάζεται με ένα άμεσο αγγειογενετικό παράγοντα όπως ο VEGF(181, 192). Το ίδιο μπορεί να ισχύει για έναν αριθμό κυτταροκινών που διεγείρουν την νεοπλασματική αγγειογένεση όπως ο TGF-a, TGF-b (178). Γι'αυτό το λόγο ο VEGF ή οι υποδοχείς τους θα μπορούσαν να αποτελέσει ένα θεραπευτικό στόχο για τη θεραπεία του καρκίνου παρά την αφθονία των αυξητικών παραγόντων που μπορεί να επηρεάζουν την αγγειογένεση των όγκων (192).

Η διαγνωστική και προγνωστική αξία της αγγειογένεσης στους όγκους έχει ερευνηθεί στους συμπαγείς όγκους κυρίως μέσω των μορφολογικών μεθόδων (π.χ ανοσοϊστοχημεία) καθώς και με την ανίχνευση στον ορό των επιπέδων του VEGF, bFGF και PDGF. Σε αντίθεση με την πλειονότητα των in vitro μελετών που έχουν γίνει με πειραματόζωα, τα διαγνωστικά και προγνωστικά στοιχεία προέρχονται κυρίως από ανθρώπινες μελέτες (192).

Οι μελέτες των Weidner και συνεργατών απέδειξαν, ότι υψηλή πυκνότητα νεοαγγείων, γύρω από διηθητικό καρκίνωμα του μαστού σε γυναίκες ήταν ένας πτωχός προγνωστικός δείκτης, παρόμοιος σε αξία με τη μεταστατική εξάπλωση στους περιοχικούς λεμφαδένες. Αυτή είναι και η πρώτη κλινική απόδειξη ότι η αγγειογένεση στους όγκους συσχετίζεται με την τάση για ανάπτυξη μεταστάσεων σε διηθητικό καρκίνωμα του μαστού. Τα αποτελέσματα αυτά έχουν επιβεβαιωθεί σε μελέτες από κακοήθεις όγκους σε διάφορα όργανα από ερευνητές σε όλο τον κόσμο (204, 205). Η ίδια ομάδα απέδειξε επίσης ότι υπάρχει συσχέτιση μεταξύ της νεοπλασματικής αγγειογένεσης και της εμφάνισης μεταστάσεων σε διηθητικό καρκίνωμα του προστάτη. Σε μια πρόσφατη μεγάλη και αντιπροσωπευτική κλινική μελέτη η οποία συσχέτισε ιστοχημικές παραμέτρους σε καρκίνο του παχέος εντέρου η πολυπαραγοντική ανάλυση συμπέρανε ότι μόνο ο αριθμός των αγγείων και η έκφραση του VEGF ήταν χρήσιμες για την πρόβλεψη της ανάπτυξης μεταστάσεων. Οι όγκοι αυτοί δεν παρουσίαζαν μεταστάσεις στους περιοχικούς λεμφαδένες κατά την εξαίρεσή τους. Παρόλο που οι περισσότερες ανοσοϊστοχημικές μελέτες επιβεβαιώνουν ότι ο VEGF είναι ένας παράγοντας που επηρεάζει την πρόγνωση αρκετών συμπαγών όγκων υπάρχουν και ερευνητές οι οποίοι υποστηρίζουν το αντίθετο. (192, 206).

<u>Μεταλλοπρωτεϊνάσες και αγγειογένεση</u>

Όπως είναι γνωστό τα μακρά οστά σχηματίζονται από το μεσέγχυμα μέσα στο οποίο διαφοροποιούνται τα χονδροκύτταρα και σχηματίζουν ένα χόνδρινο μοντέλο του οστού. Το χόνδρινο μοντέλο μετατρέπεται κατόπιν σε οστούν με την διαδικασία της χονδρογενούς οστεοποίησης. Αυτή η διαδικασία απαιτεί την διήθηση του χόνδρινου οστικού μοντέλου από αιμοφόρα αγγεία, αποδόμηση της χόνδρινης θεμέλιας ουσίας και την εναπόθεση και ακολούθως ανακατασκευή της οστικής θεμέλιας ουσίας. Η αποδόμηση του χόνδρου και η απορρόφηση του οστού φαίνεται ότι επιτελείται μέσω ειδικών κυττάρων που προέρχονται από τα αρχέγονα κύτταρα του αιμοποιητικού συστήματος, τις οστεοκλάστες (207).

Αυτά τα κύτταρα παράγουν υψηλά επίπεδα μεταλλοπρωτεϊνάσης-9, τόσο στις περιοχές όπου γίνεται ανακατασκευή και ανασχηματισμός του οστού όσο και κατά την αρχική μετανάστευση των κυττάρων αυτών από το περιχόνδριο στο χόνδρινο οστικό μοντέλο πριν ακόμα αρχίσει η διαδικασία οστεοποίησης (207, 208, 209). Γι' αυτό η μεταλλοπρωτεϊνάση-9 αναμενόταν να είναι βασικό ένζυμο, τόσο όσον αφορά την απορρόφηση του οστού όσο και του χόνδρου. Αυτή η υπόθεση όμως δεν επαληθεύτηκε γιατί γενετικά τροποποιημένα ποντίκια που δεν μπορούσαν να παράγουν μεταλλοπρωτεϊνάση-9 δεν φάνηκε να πάσχουν από οστεοπέτρωση, δείχνοντας με αυτόν τον τρόπο ότι η μεταλλοπρωτεϊνάση-9 δεν είναι το κύριο ένζυμο όσον αφορά την απορρόφηση του οστού (210, 211).

Παρ' όλα αυτά τα ποντίκια παρουσίασαν ένα πολύ ενδιαφέρον φαινότυπο όσον αφορά την σκελετική τους ανάπτυξη και μάλιστα στους συζευκτικούς χόνδρους. Παρατηρήθηκε ότι η νεοαγγειογένεση στην εξωκυττάρια θεμέλια ουσία του συζευκτικού χόνδρου παρουσίασε μία καθυστέρηση. Αυτό είχε σαν αποτέλεσμα καθυστερημένη οστεοποίηση και μια εξαιρετικά ευρεία ζώνη υπερτροφικών χονδροκυττάρων στο συζευκτικό χόνδρο.

Ο χόνδρινος ιστός ανέκαθεν θεωρούνταν ανθεκτικός σε κάθε είδους αγγειακή διήθηση. Η μεταλλοπρωτεϊνάση-9 φαίνεται ότι έχει ένα σημαντικό ρόλο στην διαδικασία αγγειακής διήθησης του χόνδρου είτε υποβοηθώντας στην αποδόμηση της εξωκυττάριας θεμέλιας ουσίας του χόνδρου, ώστε να

επιτευχθεί η ανάπτυξη των νέων αγγείων ή εναλλακτικά παράγοντας ένα αγγειογενετικό μήνυμα ή αφαιρώντας από το εξωκυττάριο περιβάλλον κάποιον αναστολέα της αγγειογένεσης (211).

Οι οστεοκλάστες είναι ικανές να παράγουν και άλλα ένζυμα που είναι υπεύθυνα για την αποδόμηση της εξωκυττάριας θεμέλιας ουσίας. Γι' αυτό είναι απίθανο ότι η έλλειψη μόνο της μεταλλοπρωτεϊνάσης-9 θα μπορούσε να προκαλέσει ανικανότητα αποδόμησης της εξωκυττάριας θεμέλιας ουσίας του χόνδρου. Η υπόθεση ότι η μεταλλοπρωτεϊνάση-9 μπορεί να παράγει ένα ειδικό μήνυμα που επιτρέπει την νέοαγγειογένεση είναι μία πιο ελκυστική υπόθεση (211, 212).

Ορισμένοι ερευνητές παρατήρησαν ότι τα υπερτροφικά χονδροκύτταρα στους συζευκτικούς χόνδρους εκφράζουν τον αγγειακό ενδοθηλιακό αυξητικό παράγοντα (VEGF) (213). Στα πειράματά τους ο VEGF απενεργοποιήθηκε με την συστηματική χορήγηση μίας χειμερικής πρωτεϊνης (FLT-(1/3) –IgG). Αυτή η χειμερική πρωτεϊνη ήταν ικανή να δεσμεύει τον VEGF και να αναστέλλει τη δράση του αυξητικού αυτού παράγοντα στους ιστούς. Κατόπιν παρατήρησαν τη νεοαγγειογένεση σε πειραματόζωα (ποντίκια 24 ημερών). Η νεαγγειογένεση στους συζευκτικούς χόνδρους είχε ανασταλεί πλήρως και παρατηρήθηκε μειωμένος σχηματισμός οστού καθώς και επέκταση της ζώνης των υπερτροφικών χονδροκυττάρων. Παράλληλα η παρουσία χονδροκλαστών που εκφράζουν την μεταλλοπρωτεϊνάση-9 ήταν σημαντικά μειωμένη. Παρόλο που ο πολλαπλασιασμός, η διαφοροποίηση και η ωρίμανση των χονδροκυττάρων στους συζευκτικούς χόνδρους ήταν φυσιολογική, η απορρόφηση της χόνδρινης εξωκυττάριας θεμέλιας ουσίας στην ζώνη ωρίμανσης είχε σαφώς ανασταλεί. Παύση της αγωγής με το αντίσωμα κατά του αγγειακού ενδοθηλιακού αυξητικού παράγοντα προκάλεσε την αποκατάσταση της νεοαγγειογένεσης, της οστικής αύξησης και της απορρόφησης της χόνδρινης θεμέλιας ουσίας στην ζώνη των υπερτροφικών χονδροκυττάρων (213, 214).

Τα ευρήματα αυτών των εργασιών αποδεικνύουν ότι η αναστολή της λειτουργίας τόσο της μεταλλοπρωτεϊνάσης-9 όσο και του VEGF έχουν σαν αποτέλεσμα την εμφάνιση παρόμοιου φαινότυπου στους συζευκτικούς χόνδρους πειραματόζωων. Τα κύρια γνωρίσματα της αναστολής τόσο του VEGF όσο και της μεταλλοπρωτεϊνάσης-9 είναι η αναστολή της αγγειογένεσης καθώς και της απορρόφησης της χόνδρινης θεμέλιας ουσίας στην υπερτροφική ζώνη των συζευκτικών χόνδρων. Εδώ πρέπει να σημειωθεί ότι ο VEGF είναι ίσως ο ισχυρότερος αγγειογενετικός παράγοντας που έχει αναγνωρισθεί έως σήμερα (211, 212, 213, 214).

Εκτός από τις αλλαγές αυτές που παρατηρήθηκαν στους συζευκτικούς χόνδρους δεν παρατηρήθηκαν κάποιες άλλες σημαντικές ιστοπαθολογικές αλλαγές σε μία ποικιλία ιστών και οργάνων στα πειραματόζωα τόσο στις εργασίες με την μεταλλοπρωτεϊνάση-9 όσο και στην εργασία με τον VEGF. Ένα ιδιαίτερο χαρακτηριστικό όμως κατά την αναστολή του VEGF είναι ότι η απενεργοποίησή του σε νεογένητα ποντίκια είχε σαν αποτέλεσμα την πλήρη αναστολή της αύξησης καθώς και τον θάνατο των πειραματόζωων λόγω της ανεπάρκειας διαφόρων οργάνων (213). Αυτά τα ευρήματα συμφωνούν με την υπόθεση ότι ο ρόλος του VEGF στην ομοιόσταση των ενδοθηλιακών κυττάρων εξαρτάται από την ηλικία. Σε νεαρά ή ενήλικα πειραματόζωα ο VEGF δεν αποτελεί ιδιαίτερο παράγοντα επιβίωσης αλλά απαιτείται κυρίως μόνο στους ιστούς όπου παρατηρείται αγγειογένεση (11, 213, 214).

Τα γενετικά τροποποιημένα πειραματόζωα που δεν είχαν την ικανότητα να παράγουν μεταλλοπρωτεϊνάση-9 κατάφεραν να επιβιώσουν (163).

Αυτό σημαίνει ότι η έλλειψη της μεταλλοπρωτεϊνάσης-9 είναι συμβατή με τη νέοαγγειογένεση και την ανάπτυξη των περισσότερων οργάνων κατά τη διάρκεια της εμβρυϊκής και νεογνικής ηλικίας. Πιθανώς άλλες μεταλλοπρωτεϊνάσες ή άλλα ένζυμα να είναι απαραίτητα για την ανακατασκευή της θεμέλιας ουσίας που απαιτείται για τη νεοαγγειογένεση σε διαφορετικούς ιστούς και όργανα (163).

Όσον αφορά την οστική ανάπτυξη όμως, φαίνεται ότι τόσο ο VEGF όσο και η μεταλλοπρωτεϊνάση-9 έχουν την ιδιότητα να προάγουν την νεοαγγειογένεση και την διήθηση των νεοαγγείων μέσα στην εξωκυττάρια θεμέλια ουσία του συζευκτικού χόνδρου (212, 213, 214).

Η σχέση μεταξύ αγγειογενετικών παραγόντων ή αγγειογένεσης και μεταλλοπρωτεϊνάσης-9 έχει παρατηρηθεί και σε κακοήθη νεοπλάσματα. Οι Kim P.S ,Kim YB παρατήρησαν ότι τόσο η έκφραση της μεταλλοπρωτεϊνάσης-2 όσο και η έκφραση της μεταλλοπρωτεϊνάσης-9 συσχετίζονται θετικά με την αγγειογένεση στον καρκίνο του παχέος εντέρου (215).

Έχει επίσης παρατηρηθεί ότι η πυκνότητα των μικροαγγείων συσχετίζεται θετικά με την ανάπτυξη μεταστάσεων σε αδενοκαρκινώματα του παχέος εντέρου που είναι αρνητικά για μεταστάσεις στις λεμφαδένες. Επί πλέον άλλες μελέτες με πειραματόζωα έχουν αποδείξει ότι η αυξημένη έκφραση VEGF αλλά και μεταλλοπρωτεϊνάσης-9 συσχετίζονται με αυξημένη ικανότητα των οστεοσαρκωματικών κυττάρων να προκαλούν τον σχηματισμό μεταστάσεων (192, 215).

Πρόσφατα έχει αποδειχθεί ότι το ογκογονίδιο H-ras μπορεί να διεγείρει την αγγειογένεση προκαλώντας αύξηση του m RNA των μεταλλοπρωτεϊνασών και του m RNA του VEGF προκαλώντας επίσης αναστολή της παραγωγής του ιστικού αναστολέα των μεταλλοπρωτεϊνασών (TIMP) (192, 216).

Έχει επίσης αποδειχθεί ότι εμβρυϊκοί ινοβλάστες ποντικιών όταν μετασχηματισθούν με το ογκογονίδιο H-ras και v-myc μπορούν να αποκτήσουν τόσο νεοπλασματικές όσο και μεταστατικές ιδιότητες. Αυτά τα κύτταρα αποκτούν την ικανότητα να παράγουν υψηλά ποσά μεταλλοπρωτεϊνασης-9. Εάν αυτά τα κύτταρα χάσουν την ιδιότητα να παράγουν μεταλλοπρωτεϊναση-9 τότε χάνουν και την ιδιότητα να προκαλούν την ανάπτυξη μεταστάσεων (217), 223, 224, 225, 226).

Από αυτές τις εργασίες λοιπόν προκύπτει ότι η αγγειογένεση και η παραγωγή της μεταλλοπρωτεϊνάσης-9 συσχετίζονται τόσο σε φυσιολογικές όσο και νεοπλασματικές συνθήκες (212, 213, 218, 219).

Η συμπαραγωγή της μεταλλοπρωτεϊνάσης-9 και του VEGF διεγείρεται από ογκογονίδια όπως το H-ras (216, 220). Η συμπαραγωγή αυτή μπορεί να εξηγήσει την αυξημένη διαπερατότητα που παρατηρείται στα νεοαγγεία κατά τη διαδικασία της νεοαγγειογένεσης (218). Φαίνεται επίσης ότι η αυξημένη έκφραση της μεταλλοπρωτεϊνάσης-9 η οποία παρατηρείται σε περιβάλλον νεοαγγειογένεσης συσχετίζεται με την ανάπτυξη μεταστάσεων (215, 217, 221, 222, 223).

Μοριακοί μηχανισμοί ανάπτυξης των μεταστάσεων

Μόρια συνοχής

Τα καρκινικά κύτταρα αλληλεπιδρούν μεταξύ τους όπως επίσης και με τα μόρια της εξωκυττάριας θεμέλιας ουσίας κατά τη διάρκεια της αύξησης του μεγέθους του όγκου και της δημιουργίας μεταστάσεων. Αυτές οι αλληλεπιδράσεις εξαρτώνται από διαφορετικές κατηγορίες μορίων που εκφράζονται στην επιφάνεια των κυττάρων. Τα σημαντικότερα από αυτά τα μακρομόρια είναι οι ιντεγκρίνες και οι cadherins. Τα μόρια αυτά έχουν πολλαπλές λειτουργίες συμπεριλαμβανομένης και της ενδοκυττάριας μεταφοράς μυνημάτων. Ο σχηματισμός και η διάσπαση δεσμών μεταξύ των καρκινικών κυττάρων και του περιβάλλοντός τους κατά τη διάρκεια της δημιουργίας μεταστάσεων μπορεί κατ' αυτόν τον τρόπο να δώσει πληροφορίες στο κύτταρα σχετικά με το περιβάλλον τους και να οδηγήσει σε αλλαγές στην έκφραση ειδικών γονιδίων που καθορίζουν τον κυτταρικό πολλαπλασιασμό τη διήθηση, την ανακατασκευή της θεμέλιας ουσίας και άλλες διαδικασίες (221, 222, 223).

Πρωτεολυτικά Ένζυμα

Τα καρκινικά κύτταρα πρέπει να διαπεράσουν μία σειρά ιστικών φραγμών (βασική μεμβράνη, διάμεσος συνδετικός ιστός) κατά τη διάρκεια ανάπτυξης μεταστάσεων. Μέλη όλων των τάξεων των πρωτεϊνασών (σερίνη, κυστεϊνη, ασπάρτιλ-θρεονίνη, και οι μεταλλοπρωτεϊνάσες της θεμέλιας ουσίας) έχουν συσχετισθεί με αυξημένη επιθετικότητα των νεοπλασματικών κυττάρων και έχουν βρεθεί ότι συμμετέχουν σε διάφορα στάδια της ανάπτυξης μεταστάσεων. Ο ενεργοποιητής του πλασμινογόνου (uPA), ο οποίος δρα στο πλασμινογόνο του αίματος για να απελευθερώσει πλασμίνη, ήταν μία από τις πρώτες πρωτεϊνάσες που συσχετίσθηκε με την ανάπτυξη μεταστάσεων από κακοήθη κύτταρα. Αυτό το ένζυμο και οι διάφορες μεταλλοπρωτεϊνάσες (ειδικά οι κολλαγενάσες τύπου 4 και οι στρωμελυσίνες) καθώς οι πρωτεϊνάσες τύπου κυστεϊνης των λυσοσωμάτων καθεψίνες B και L εκκρίνονται συνήθως με την μορφή προενζύμων. Ενεργοποιούνται από την δράση άλλων πρωτεασών ή πιθανώς από όξινο pH στο περιβάλλον (160, 224, 225, 226). Υπάρχουν εργασίες στις οποίες φαίνεται ότι ο ενεργοποιητής του πλασμινογόνου και η πλασμίνη διαδραματίζουν σημαντικό ρόλο στην ενεργοποίηση των μεταλλοπρωτεϊνασών (192). Συνδυασμένη δράση από αυτά και ίσως άλλα ένζυμα απαιτείται, ώστε να γίνει αποδόμηση της βασικής μεμβράνης και της εξωκυττάριας θεμέλιας ουσίας και να επιτραπεί απόδραση των νεοπλασματικών κυττάρων στο διάμεσο χώρο (160, 225, 226). Αναστολείς αυτών των ενζύμων μπορούν να παραχθούν τόσο από τα κακοήθη όσο και από τα φυσιολογικά κύτταρα. Παραδείγματα είναι ο αναστολέας του ενεργοποιητή του πλασμινογόνου (PAI), οι ιστικοί αναστολείς των μεταλλοπρωτεϊνασών (TIMP-1, και TIMP-2), και η στεφίνη-α, που αναστέλλει την δράση των πρωτεϊνασών τύπου κυστεϊνης (192, 227).

Υπό φυσιολογικές συνθήκες η πρωτεόλυση βρίσκεται κάτω από αυστηρό έλεγχο με τις ενεργοποιημένες πρωτεϊνάσες και τους αναστολείς τους σε ισορροπία. Όταν όμως τα κακοήθη κύτταρα διηθούν τους ιστούς αυτή η ισορροπία διαταράσσεται, επιτρέποντας με αυτόν τον τρόπο ανεξέλεκτη διήθηση. Ο σημαντικός ρόλος των αναστολέων αποδεικνύεται με μία εργασία, που απέδειξε ότι η αναστολή της δραστηριότητας του TIMP-1 σε κακοήθεις ινοβλάστες είχε σαν αποτέλεσμα αυξημένη διηθητική ικανότητα και ικανότητα αυτών των κυττάρων να σχηματίζουν μεταστατικούς όγκους στα πειραματόζωα (33, 34, 159, 227). Αντιστροφα, αυξημένα επίπεδα TIMP-1

ή TIMP-2 μπορούν να μειώσουν τη διηθητικότητα και τις μεταστατικές ικανότητες των καρκινικών κυττάρων (33, 34, 227).

Ογκογονίδια και μεταστάσεις

Έχουν γίνει πολλές μελέτες που έχουν αποδείξει ότι in vitro πολλές κυτταρικές σειρές ινοβλαστών που δεν παρουσιάζουν μετασταστατικά χαρακτηριστικά μπορεί να μετατραπούν σε μεταστατικά κύτταρα εάν μεταφερθούν σ' αυτά τα κύτταρα ενεργοποιημένα ογκογονίδια. Οι περισσότερες απ' αυτές τις μελέτες αφορούν το H-ras ογκογονίδιο που μεταφέρθηκε σε κύτταρα όπως το NIH-3T3 ή το C3H10T1/2 (σειρές ινοβλαστών). Έχει επίσης αποδειχθεί ότι το επίπεδο της έκφρασης της πρωτεϊνης p21 ras συσχετίζεται με την μεταστατική δραστηριότητα. Όταν επίσης το ras ογκογονίδιο μεταφέρθηκε από DNA ανθρώπινων όγκων σε κυτταρικές σειρές NIH-3T3 οι κυτταρικές αυτές σειρές ανέπτυξαν μεταστατική ικανότητα (30, 192, 220, 228, 229).
Άλλα ογκογονίδια που επίσης μπορούν να προκαλέσουν την ανάπτυξη μεταστατικού φαινοτύπου σε ινοβλάστες στο εργαστήριο περιλαμβάνουν τα γονίδια v -src και v-mos. Μεταλλαγμένες μορφές των γονιδίων myc και p53 μπορούν να μετατρέψουν νεοπλασματικά κύτταρα χωρίς μεταστατικές ιδιότητες σε νεοπλασματικά κύτταρα με μεταστατικές ιδιότητες. Η μεταφορά του ογκογονιδίου H-ras μπορεί να προκαλέσει ποικίλλες αλλαγές στα κύτταρα, πολλές από τις οποίες πιθανώς εμπλέκονται στην μεταστατική διαδικασία. Ακόμα η μεταφορά του ογκογονιδίου H-ras έχει συσχετισθεί με αλλαγές στην έκφραση των γονιδίων των μεταλλοπρωτεϊνασών, των αναστολέων των μεταλλοπρωτεϊνασών,της οστεοποντίνης και της τρανσίνης (30, 192, 220, 221, 229). Επίσης πρόσφατες εργασίες έχουν δείξει ότι το H-ras ογκογονίδιο μπορεί ν' αυξήσει την έκφραση του αγγειακού ενδοθηλιακού αυξητικού παράγοντα (VEGF) στα κακοήθη κύτταρα διευκολύνοντας μ' αυτόν τον τρόπο την αγγειογένεση. Πολλά πρωτεϊνικά παράγοντα των ογκογονιδίων λειτουργούν σαν μεταφορείς ενδοκυτταρικών μυνημάτων καθώς επίσης και σαν παράγοντες που δρουν στον πυρήνα των κυττάρων και προάγουν τον αναδιπλασιασμό του DNA (216, 228).

Γονίδια που συσχετίζονται με την ανάπτυξη μεταστάσεων

Ένα από τα γονίδια που έχει υποστηριχθεί ότι σχετίζεται περισσότερο με την ανάπτυξη μεταστάσεων είναι το γονίδιο nm23. Υπάρχουν δύο παρόμοια τέτοια γονίδια στα τρωκτικά (nm 23-1 και nm 23-2) και στον άνθρωπο (nm 23-H1 και nm 23-H2), που κωδικοποιούν πρωτεϊνες μοριακού βάρους 17 Κιλοντάλτον και είναι περίπου 90% παρόμοια. Το γονίδιο απομονώθηκε από καρκινικά κύτταρα τρωκτικών. Χαμηλή έκφραση αυτού του γονιδίου (ιδιαίτερα το γονίδιο nm 23-1) είχε αρχικά συσχετισθεί με αυξημένη μεταστατική ικανότητα, υποδηλώνοντας ότι το γονίδιο nm 23 ήταν μάλλον ένα κατασταλτικό γονίδιο για την ανάπτυξη μεταστάσεων. Μεταφορά του γονιδίου σε καρκινικά κύτταρα με μεταστατικές ικανότητες είχε σαν αποτέλεσμα την απώλεια της μεταστατικής ικανότητας αυτών των κυττάρων. Υπάρχουν ενδείξεις ότι η έκφραση του γονιδίου nm 23-H1 μπορεί να συσχετίζεται με την ικανότητα μεταστάσεων σε μία ποικιλία καρκίνων και ειδικά καρκίνου του μαστού (230, 231, 232). Όμως ενεργοποίηση αλλά και καταστολή του γονιδίου έχει παρατηρηθεί σε διαφορετικούς καρκίνους. Το παράγωγο αυτό του γονιδίου έχει ορισμένα χαρακτηριστικάα παρόμοια με παράγοντα μεταγραφής του DNA και μπορεί να παίζει κάποιο ρόλο στη έκφραση του γονιδίου c-myc. Έχει επίσης αποδειχθεί ότι το παράγωγο αυτού του γονιδίου μπορεί να παίζει κάποιο ρόλο στην απάντηση των κυττάρων στον παράγοντα TGF-β. Κύτταρα με χαμηλά επίπεδα nm23 μπορεί να διεγερθούν από τον αυξητικό αυτό παράγοντα ενώ κύτταρα με υψηλά επίπεδα nm23 δεν είναι ευαίσθητα σε τέτοιου είδους διέγερση. Αυτή η παρατήρηση συμφωνεί με αποτελέσματα άλλων μελετών που δείχνουν ότι καθώς τα νεοπλασματικά κύτταρα γίνονται περισσότερο κακοήθη μπορεί ν' αλλάξουν συμπεριφορά και αντί ν'αναστέλλονται από τον παράγοντα TGF-β να διεγείρονται (230, 231, 232).

ΕΠΙΛΟΓΟΣ -ΣΥΜΠΕΡΑΣΜΑΤΑ

Η εργασία αυτή επιβεβαίωσε τα ευρήματα προηγούμενων ερευνητών όσον αφορά τη σημασία της αλκαλικής φωσφατάσης για την πρόγνωση των οστεοσαρκωμάτων. Παρόλο που οι ασθενείς με νέκρωση πάνω από 90% μετά την χορήγηση χημειοθεραπείας παρουσίασαν σαφώς υψηλότερα ποσοστά επιβίωσης, τα αποτελέσματά μας δεν αποδείχθηκαν στατιστικά σημαντικά λόγω του μικρότερου αριθμού ασθενών σε σχέση με άλλες εργασίες.

Πολλά ερωτήματα μένουν αναπάντητα όσον αφορά τη κλινική εξέλιξη των ασθενών με οστεοσαρκώματα. Το πρόβλημα της σημασίας της σχέσης μεταξύ των ορίων της χειρουργικής εκτομής και του ποσοστού της νέκρωσης του όγκου μετά από χημειοθεραπεία παραμένει ακόμα άλυτο.

Ο χειρουργός πρέπει να επιλέγει όσο το δυνατόν ευρύτερα χειρουργικά όρια σε οποιαδήποτε περίπτωση και ειδικά η απάντηση στην προεγχειρητική χημειοθεραπεία φαίνεται να μην είναι ικανοποιητική. Οι περισσότεροι συγγραφείς υποστηρίζουν βέβαια αυτή την άποψη, όμως η λογική επέκταση αυτής της άποψης θα οδηγούσε σε αυξημένο αριθμό ακρωτηριασμών. Οι μέχρι τώρα εργασίες υποστηρίζουν ότι τα ποσοστά τοπικής υποτροπής και επιβίωσης τόσο μετά από ακρωτηριασμούς όσο και μετά από επεμβάσεις διατήρησης του μέλους είναι συγκρίσιμα (75, 143, 233, 234, 235).

Η θεραπεία της μεταστατικής νόσου στο οστεοσάρκωμα είναι άλλο ένα πεδίο όπου απαιτείται σημαντική έρευνα, ώστε να βρεθεί η καλύτερη αντιμετώπιση γι' αυτούς τους ασθενείς. Οι περισσότεροι συγγραφείς δεν έχουν καταφέρει ν' αποδείξουν τα πλεονεκτήματα της χημειοθεραπείας σε συνδυασμό με θωρακοτομή. Πρόσφατες εργασίες έχουν δείξει αξιόλογη επιβίωση στα τρία χρόνια με τέτοιου είδους θεραπεία. Νομίζουμε ότι υπάρχει σαφώς έδαφος για μία προοπτική μελέτη, ώστε να επιβεβαιωθούν αυτές οι παρατηρήσεις (236, 237).

Ακόμη περισσότερα είναι τα ερωτήματα που πρέπει να απαντηθούν για την αιτιολογία και το μηχανισμό ανάπτυξης μεταστάσεων στα οστεοσαρκώματα.

Η μελέτη της μεταλλοπρωτεϊνάσης-9 είχε σαν σκοπό να μελετήσει την σημασία της παρουσίας αυτού του ενζύμου στα οστεοσαρκώματα του γόνατος και να μελετήσει τυχόν συσχέτιση μεταξύ της παρουσίας του ενζύμου στους όγκους μετά χημειοθεραπεία και την ανάπτυξη μεταστάσεων. Η ανάπτυξη μεταστάσεων επιτελείται ακολουθώντας καθορισμένα στάδια.

Η δραστηριότητα της μεταλλοπρωτεϊνάσης-9 καθώς και των άλλων μεταλλοπρωτεϊνασων στους όγκους του μυοσκελετικού είναι ένα γνώρισμα αυξημένης ανακατασκευής της εξωκυττάριας θεμέλιας ουσίας των ιστών, αγγειογένεσης και αγγειακής διήθησης (238). Έχει βρεθεί από μελέτες ότι η αυξημένη παραγωγή μεταλλοπρωτεϊνασών, έχει συσχετισθεί με την ανάπτυξη των όγκων και το κλινικό αποτέλεσμα (192).

Για να υπάρξει επιτυχής μετάσταση ενός νεοπλάσματος, το νεόπλασμα θα πρέπει να κάνει κάτι παραπάνω από το να αποδομήσει το άμεσο περιβάλλον του.
Ο όγκος θα πρέπει να ανακατασκευάσει τους τοπικούς ιστούς ώστε οι τοπικοί ιστοί να υποστηρίζουν τις ανάγκες του. Η δημιουργία ενός νέου αγγειακού συστήματος είναι πιθανώς το πιο εμφανές γνώρισμα αυτής της ανακατασκευής, αλλά πριν το νέο αγγειακό δίκτυο θα πρέπει να δημιουργηθεί ένα καινούργιο υποστηρικτικό στρώμα τόσο για το αυτό το δίκτυο όσο και για τον όγκο (192).
Πιθανώς αυτό το νέο στρώμα δρα συνεργατικά με τον όγκο και έχει σαν αποτέλεσμα την επαγωγή της παραγωγής των πρωτεϊνασών και των αναστολέων τους από τα παρακείμενα νεοπλασματικά κύτταρα. Κάτι τέτοιο έχει σαν αποτέλεσμα την αγγειογένεση και την διηθητική ανάπτυξη του όγκου (192).

Η αύξηση του μεγέθους της οικογένειας των μεταλλοπρωτεϊνασών έχει κάνει το έργο της κατανόησης και της σημασίας τους στην ανάπτυξη των όγκων και των μεταστάσεών τους πολύπλοκη. Η αναγνώριση της ειδικής συνεισφοράς των ιδιαίτερων ενζύμων είναι απαραίτητη, ώστε να σχεδιασθούν επιλεκτικοί αναστολείς των πρωτεϊνασών. Η μεταλλοπρωτεϊνάση-2, μεταλλοπρωτεϊνάση-9, στρωμελυσίνη-3 και ματριλυσίνη καθώς και η μεμβρανικού τύπου μεταλλοπρωτεϊνάση-1 φαίνεται να συσχετίζονται περισσότερο με το διηθητικό φαινότυπο παρόλο που υπάρχουν και μελέτες που υποστηρίζουν κάποιο ρόλο και για τη κολλαγενάση. Όσον αφορά την μεταλλοπρωτεϊνάση-9 η συνεισφορά της περιπλέκεται περισσότερο από το γεγονός ότι σε πολλούς όγκους η μεταλλοπρωτεϊνάση-9 βρίσκεται στα φλεγμονώδη κύτταρα που μπορεί να υποστηριχθεί ότι βρίσκονται στον όγκο σαν μέρος μιας ανοσολογικής απάντησης του οργανισμού κατά του όγκου (160, 163).

Στην περίπτωση της εργασίας μας πάντως η μεταλλοπρωτεϊνάση-9 ανιχνεύθηκε σαφώς στα οστεοσαρκωματικά κύτταρα. Είναι πολύ πιθανόν ότι μερικοί όγκοι εξαρτώνται περισσότερο από τις μεταλλοπρωτεϊνάσες της θεμέλιας ουσίας για την διηθητική τους ανάπτυξη. Είναι επίσης πιθανό ότι διαφορετικοί κακοήθεις όγκοι εξαρτώνται από διαφορετικές μεταλλοπρωτεϊνάσες, για να ανακατασκευάσουν το εγγύ τους περιβάλλον. Άλλη μία πιθανότητα είναι ότι καθώς ο όγκος εξελίσσεται και αναπτύσσει μεταστάσεις, σημειώνεται και μία προοδευτική αλλαγή στην έκφραση των μεταλλοπρωτεϊνασών.

Οι πρώτες μελέτες με αναστολείς των μεταλλοπρωτεϊνασών κατά των κακοήθων νεοπλασμάτων έχουν ήδη πραγματοποιηθεί. Έχει υποτεθεί ότι οι αναστολείς των πρωτεϊνασών θα μπορέσουν να αναστείλουν την ανάπτυξη των όγκων και να αναστείλουν την διήθησή τους αναστέλοντας την αγγειογένεση (239).

Το αποτέλεσμα χορήγησης αυτών των ουσιών ήταν να μειώσουν την αγγειογένεση των όγκων, να μειώσουν το ρυθμό της αύξησής τους και το ρυθμό δημιουργίας μεταστάσεων και μ' αυτό το τρόπο να επεκτείνουν την επιβίωση (240, 241). Φαίνεται ότι οι αναστολείς των μεταλλοπρωτεϊνασών αποτυγχάνουν στο σκοπό τους, όταν ο όγκος έχει ήδη αυξηθεί σημαντικά σε μέγεθος και έχει ήδη ανακατασκευάσει το γύρω του περιβάλλον ώστε να μπορέσει να υποστηρίξει την θρέψη του, την εξάπλωσή του και την ανάπτυξη μεταστάσεων (158, 159, 239, 240, 241).

Η θεραπεία με χρήση των αναστολέων των μεταλλοπρωτεϊνασών θεμέλιας ουσίας διαφέρει από τις άλλες θεραπείες εναντίον των νεοπλασμάτων, επειδή στόχος των ουσιών αυτών δεν είναι τόσο τα νεοπλασματικά κύτταρα όσο η επίδραση αυτών των κυττάρων στο γύρω τους περιβάλλον.
Η δράση τους επιτυγχάνεται αναστέλλοντας την ικανότητα του όγκου να χρησιμοποιήσει τους περιβάλλοντες ιστούς για τους δικούς του σκοπούς. Αυτές οι νέες θεραπείες μπορεί να αποκαλύψουν μία νέα αχίλλειο πτέρνα των όγκων (158, 159, 242).

Παρόλο που οι αρχικές πειραματικές μελέτες με τους αναστολείς των μεταλλοπρωτεϊνασών ήταν επιτυχημένες, οι πρώτες κλινικές μελέτες απέτυχαν να επιδείξουν στατιστικά σημαντικές βελτιώσεις της επιβίωσης των ασθενών ενώ πολλοί ασθενείς παρουσίασαν σημαντικές ανεπιθύμητες ενέργειες (κυρίως σοβαρούς μυοσκελετικούς πόνους). Μία διαφορά όμως των πειραματικών μελετών σε σχέση με τις κλινικές μελέτες ήταν ότι στις πειραματικές μελέτες οι αναστολείς των μεταλλοπρωτεϊνασών είχαν χορηγηθεί νωρίς όταν η διάμετρος του όγκου ήταν μόλις λίγα χιλιοστά (158, 159, 243, 244, 245).

Υπάρχουν περίπου 100 συνθετικοί αναστολείς των μεταλλοπρωτεϊνασών (whittaker et al 1991). Παρά τα απογοητευτικά αποτελέσματα των αρχικών κλινικών μελετών, νέοι πιο ειδικοί αναστολείς δοκιμάζονται σε νέες κλινικές μελέτες. Νέοι συνθετικοί αναστολείς όπως το Prinomastat (αναστέλλει εκλεκτικά τη ΜΜΠ-2 και ΜΜΠ-9 και δεν προκαλεί εντονες αρθραλγίες) το Neovastat (παράγεται από χόνδρο καρχαρία, αναστέλλει την ελαστάση, τις ΜΜΠ-2, ΜΜΠ-9, ΜΜΠ-12, ΜΜΠ-13 και τον υποδοχέα 2 του VEGF, προκαλώντας, απόπτωση των ενδοθηλιακών κυττάρων) και το Metastat (αποτελεσματικό σε επιθηλιακές νεοπλασίες, αναστέλλει τη ΜΜΠ-2 και ΜΜΠ-2, προκαλέι φωτοευασθησία και κόπωση), έχουν ήδη αρχίσει να δοκιμάζονται. Οι ερευνητές ελπίζουν ότι, λόγω της εκλεκτικότητας των αναστολέων θα σημειωθούν λιγότερες παρενέργειες και θα γίνει δυνατό να χορηγηθουν υψηλότερες δόσεις (158, 243, 244, 245, 246).

Υπάρχει όμως και αρκετός προβληματισμός σχετικά με το σχεδιασμό αυτών των νέων κλινικών μελετών. Οι νέοι αυτοί παράγοντες εξακολουθούν να δοκιμάζονται σε αρρώστους με προχωρημένη μεταστατική νόσο. Οι παράγοντες αυτοί έχουν αποτελεσματικότητα όταν χορηγούνται στα αρχικά στάδια της νόσου, διότι αναστέλλουν την αγγειογένεση και τη μακροσκοπική ανάπτυξη των όγκων. Αυτό αποδείχθηκε κατά τις πειραματικές μελέτες με πειραματόζωα (αθυμικά ποντίκια). Οι πειραματικές μελέτες δεν έδειξαν ότι οι συνθετικοί αναστολείις των μεταλλοπρωτεϊνασών μπορούν να εξαλείψουν εγκατεστημένη μακροσκοπική μεταστατική νόσο (158, 159, 246).

Τα αρχικά πειράματα είχαν γίνει σε ανοσοκατεσταλμένα πειραματόζωα, ενώ οι ασθενείς στους οποίους χορηγούνται αυτοί οι παράγοντες δεν παρουσιάζουν παρόμοια προβλήματα. Αυτό δημιουργεί διαφορές στην αλληλεπίδραση μεταξύ όγκου και φυσιολογικών ιστών και είναι πιθανό να οδηγήσει σε διαφορετικά αποτελέσματα μεταξύ των κλινικών και πειραματικών μελετών. Υπάρχουν επίσης ερευνητές που υποστηρίζουν ότι μερικές μεταλλοπρωτεϊνάσες δρουν ευεργετικά κατά της εξάπλωσης του καρκίνου και τυχόν ανστολή αυτών των ενζύμων μπορεί να προκαλέσει απροσδόκητη εξάπλωση της νόσου (158, 159, 246).

Τα διφωσφωνικά είναι άλλη μία κατηγορία συνθετικών φαρμακευτικών παραγόντων που αναστέλλουν τις μεταλλοπρωτεινάσες και χρησιμοποιούνται ήδη με επιτυχία στη θεραπεία τωνν σκελετικών μεταστάσεων, τη νόσο Paget και την οστεοπόρωση. Οι ουσίες αυτές προκαλούν απόπτωση των οστεοκλαστών και καταστροφή του κυτταρικού τους σκελετού. Σε μοριακό επίπεδο οι ουσίες αυτές φαίνεται ότι προκαλούν απόπτωση των οστεοκλαστών, λόγω εμπλοκής τους στους μηχανισμούς κυτταρικής συνοχής (ιντεγκρίνες) και παραγωγής ενέργειας των κυττάρων (ATP) (247, 248, 249, 250, 251).

Φαίνεται επίσης ότι τα διφωσφωνικά προκαλούν άμεση αναστολή της παραγωγής αγγειογενετικών παραγόντων από τους οστικούς όγκους και τος οστεοκλάστες, αναστολή της ανάπτυξής τους και της διηθητικής τους συμπεριφοράς. Αυτό επιτυγχάνεται μέσω της αναστολής της ενζυματικής δραστηριότητας των μεταλλοπρωτεϊνασών (252, 253, 254, 255, 256). Η αναστολή της οστικής αγγειογένεσης επιτυγχάνεται μέσω αναστολής της παραγωγής του VEGF και του b-FGF των οστεοβλαστών. Είναι γνωστό ότι η οστεοκλαστική λειτουργία συνδέεται άμεσα με την οστεοβλαστική,

όπως επίσης ότι η οστική αγγειογένεση συνδέεται άμεσα με την οστική αποδόμηση. Η ικανότητα των διφωσφωνικών να αναστέλλουν την οστική αγγειογένεση, είναι ανάλογη με την ικανότητα των διφωσφωνικών να αναστέλλουν την οστική αποδόμηση. Το Zolendronic acid είναι επί του παρόντος ο πιο ισχυρός παράγοντας (257, 258).

Σε κλινικές μελέτες τόσο το Zolendronic acid όσο και το pamidronate, έχουν βρεθεί ότι μειώνουν τις τιμές VEGF και b-FGF στο μυελό ασθενών με οστικό μεταστατικό καρκίνο του μαστού. Το ίδιο έχει παρατηρηθεί στον ορό ασθενών με οστικές μεταστάσεις από άλλους καρκίνους όπως μικροκυτταρικό καρκίνο του πνεύμονα, μαστού, προστάτη και ουροδόχου κύστης) (257, 258, 259).

Το διφωσφωνικό minodronate σε συνδυασμό με το χημειοθεραπευτικό ετοποσίδη παρέτεινε τη συνολική επιβίωση πειραματόζωων με ανθρώπινου τύπου μικροκυτταρικό καρκίνο του πνεύμονα και μείωσε σημαντικά την ανάπτυξη μεταστάσεων συγκριτικά με το placebo (260).

Το Zolendronic acid έχει βρεθεί ότι μειώνει σημαντικά την ανάπτυξη μεταστάσεων σε καρκίνους που τείνουν να μεθίστανται στα οστά (261, 262).

Σχετικά με τα οστεοσαρκώματα, τα διφωσφωνικά αναστέλλουν την ικανότητα των σαρκωματικών κυττάρων να διηθούν τις βασικές μεμβράνες, καθώς και τη κινητικότητα των ενδοθηλιακών κυτταρων κατά τη νεοαγγειογένεση. Αναστέλλουν επίσης την ενεργοποίηση της ΜΜΠ-2 όπως και την έκφραση της ΜΤ1-ΜΜΠ (247, 251, 263).

Μία ερευνητική ομάδα από τη Φινλανδία ανέπτυξε πρόσφατα δύο γλυκοπεπτίδια (CTT1-CTT2) και μελέτησε τίς ιδιότητές τους τόσο στο εργαστήριο όσο και σε πειραματόζωα με εμφυτευμένους όγκους.Τα γλυκοπεπτίδια αυτά φαίνεται ότι αναστέλλουν την ενεργοποίηση της προ-ΜΜΠ-9 σε ΜΜΠ-9, χωρίς όμως να επηρεάζεται η έκφραση του m-RNA της ΜΜΠ-9. Αυτή η αναστολή οδήγησε στη μείωση της μεταναστευτικής και διηθητικής ικανότητας των καρκινικών κυττάρων (263).

Η χορήγηση του πεπτιδίου CTT2 στα πειραματόζωα είχε σαν αποτέλεσμα τη μείωση του μεγέθους ή ακόμα και την εξαφάνιση των όγκων που εμφυτεύτηκαν. Αυτό συνδυάστηκε και με στατιστικά σημαντική παράταση του χρόνου επιβίωσης των πειραματόζωων. Το ίδιο πεπτίδιο προκάλεσε μείωση της νεοαγγειογένεσης στους εμφυτευμένους όγκους (263).

Η εργασία μας είναι πρώτη η οποία αναγνωρίζει την μεταλλοπρωτεϊνάση-9 σαν ένα στατιστικά σημαντικό παράγοντα για την πρόγνωση των ασθενών με οστεοσαρκώματα του γόνατος 9 (126).

Η εξέλιξη αυτή πιστεύουμε ότι ανοίγει το δρόμο για την περαιτέρω μελέτη της αγγειογένεσης στα οστεοσαρκώματα και το δρόμο για μία προοπτική τυχαιοποιημένη μελέτη των αναστολέων της μεταλλοπρωτεϊνάσης στα οστεοσαρκώματα.

Η χορήγηση των αναστολέων των ΜΜΠ θα πρέπει να γινει αμέσως μετά την εξαίρεση του όγκου και τη λήξη της χημειοθεραπείας, Ο σκοπός των φαρμακευτικών αυτών ουσιών είναι να αναστείλουν την ανάπτυξη των όγκων και να προκαλέσουν τη περιχαράκωση και απόπτωση των σαρκωματικών κυττάρων. Αυτό μπορεί να επιτευχθεί με την αναστολή της νεοαγγειογένεσης των σαρκωματικών κυττάρων που επιβιώνουν της χειρουργικής θεραπείας και της χημειοθεραπείας. Η ανοσοκαταστολή που παρατηρείται στους ασθενείς μετά τη χημειοθεραπεία, δημιουργεί συνθήκες παρόμοιες με αυτές που επικρατούν στα αθυμικά πειραματόζωα κατά τις πειραματικές μελέτες χορήγησης αναστολέων των μεταλλοπρωτεινασών.

Οι γνώσεις μας ώς προς τη συνεισφορά των μεταλλοπρωτείνασών στη νεοαγγειογένεση και την ανάπτυξη μεταστάσεων συνεχώς αυξάνονται και εξελίσονται. Κατά τη τελευταία διετία διάφοροι ερευνητές έχουν προσθέσει τρείς ακόμα καινούργιες μεταλλοπρωτεϊνάσες στο κατάλογο των ήδη γνωστών (264).

Παρά τις αδυναμίες μας όμως, ώς προς την οριστική κατανόηση του ρόλου των μεταλλοπρωτεϊνασών, οι κλινικές μελέτες με αναστολείς των μεταλλοπρωτεϊνασών έχουν ήδη ξεκινήσει.

Σχεδόν όλες οι κλινικές μελέτες με συνθετικούς αναστολείς των μεταλλοπρωτεϊνασών (ισχυροί αντιαγγειογενετικοί παράγοντες) έχουν γίνει σε προχωρημένους μεταστατικούς καρκίνους που μεθίστανται με τη λεμφογενή οδό. Τα οστεοσαρκώματα είναι εξαιρετικά αγγειοβριθείς όγκοι που μεθίστανται αιματογενώς. Η μελέτη των αναστολέων των μεταλλπρωτεϊνασών, στα μη μεταστατικά οστεοσαρκώματα, μοιάζει καλύτερη επιλογή συγκριτικά με τις μελέτες που έχουν ήδη πραγματοποιηθεί και έχουν αποδώσει μέχρι στιγμής πενιχρά αποτελέσματα.

ΒΙΒΛΙΟΓΡΑΦΙΑ

1. Mirra JM, Picci P, Gold RH. Bone tumours: clinical, radiologic and pathologic correlations. Philadelphia: Lea & Febiger;1989.
2. Salisbury JR, Byers PD. Osteoblastic and cartilaginous neoplasms. In:J R Salisbury, Woods CG and Byers PD, editors. Diseases of bone and joints: cell biology, mechanism, pathology. First edition, Chapman & Hall. The staging of neoplasia. In:J R Salisbury, Woods CG and Byers PD, editors. Diseases of bone and joints: cell biology, mechanism, pathology. First edition, Chapman & Hall 1994:294-297.
3. Gebhardt MC, Hornicek FJ. Osteosarcoma. In: Menendez LR editor. Musculoskeletal Tumors-Orthopaedic Knowledge Update. First edition. AAOS 2002:175-186
4. Schajowicz F, Ackerman LV, Sissons HA. Histological typing of bone tumours. Geneva: World Health Organisation;1972.
5. Weis L. Common Malignant Bone Tumors: Osteosarcoma. In: Surgery for Bone and Soft-Tissue Tumors. MA Simon D Springfield editors. Lippincott-Raven Publishers 1998:265-274.
6. Simon MA, Springfield D. Natural History. In: Michael M Simon, Dempsey Springfield editors. Surgery for Bone and Soft-Tissue Tumors. Lippincott-Raven 1998:3-8.
7. Folkman J. The vascularization of tumours. Sci Am 1976; 234:58-73.
8. Folkman J. Tumor angiogenesis: a possible control point in tumor growth. Ann Intern Med 1995;82:96.
9. Folkman J. New perspectives in clinical oncology from angiogenesis research. Eur J Cancer 1996;32A:2535.
10. Folkman J. Tumor angiogenesis: therapeutic implications. New Engl J Med 1971;285:1182.
11. Folkman J, Klagsburn M. Angiogenic factors. Science 1987;235:442.
12. Helmlinger G, Yuan F, Dellian M, Jain RK. Interstitial pH and pO2 gradients in solid tumours in vivo: high resolution reveal a lack of correlation. Nat Med 1997;3:177.
13. Tannock IF, Rotin D. Acid pH in tumors and its potential for therapeutic exploitation. Cancer Res 1989;49:4373.
14. Jain RK. Barriers to drug delivery in solid tumors. Sci Am 1994;271:58.
15. Enneking WF, Spanier SS, Goodman MA. A system for the surgical staging of musculoskeletal sarcomas. Clin Orthop 1980;153:106

16. Klein G. Foulds dangerous idea revisited: the multistep development of tumors 40 years later. Adv Cancer Res 1998;72:1-23.

17. Davis AM, Bell RS, Goodwin PJ. Prognostic factors in osteosarcoma: a critical review. J. Clin Oncol 1994; 12:423-431.

18. Graeber TG, Osmanian C, Jacks T, et al. Hypoxia-mediated selection of cells with diminished apoptotic potential in solid tumors. Nature 1996;379:88.

19. Kerns LL, Simon MA. Surgical theory, staging definitions and treatment of musculoskeletal tumours. Surg Clin North Am 1983;63:671.

20. Sutherland RM. Tumour hypoxia and gene expression. Implications for malignant progression and therapy. Acta Oncol 1998; 37(6):567-574.

21. Rak J, Filmus J, Kerbel RS. Reciprocal paracrine interaction between tumor cells and endothelial cells: the "angiogenesis progression" hypothesis. Eur J Cancer 1996;32A:2438.

22. Weidner N, Semple JP, Welch WR, et al. Tumor angiogenesis and metastasis-Correlation in invasive breast carcinoma. N Engl J Med 1991;1991:324.

23. Rofstad EK. Microenvironment induced metastasis. Int J radiat Biol 2000; 76(5):589-605.

24. Glaves D. Correlation between circulating cancer cells and incidence of metastases. Br J Cancer 1983;48:665.

25. Glaves D, Huben RP, Weiss L. Haematogenous dissemination of cells from human renal adenocarcinomas. Br J Cancer 1988;57:32.

26. Chambers AF, MacDonald IC, Schmidt EE, et al. Steps in tumor metastasis: new concepts from intravital videomicroscopy. Cancer Metastasis Rev 1995;14:279.

27. Sugarbaker EV. Patterns of metastasis in human malignancies. Cancer Biol Rev 1981;2:235-278.

28. Hill RP, Young SD, Cillo C, Ling V. Metastatic cell phenotypes: quantitative studies using the experimental metastasis assay. Cancer Rev 1986;5:118-151.

29. Chambers AF, Matrisian LM. Changing views of the role of matrix metalloproteinases in metastasis. J Natl Cancer Inst 1997;89:1260.

30. Chambers AF, Tuck AB. Ras-responsive genes and tumor metastasis. Criti Rev Oncog 1993;4:95.

31. Nicolson GL. Cancer metastasis: organ colonisation and the cell-surface properties of malignant cells. Biochim Biophys Acta 1982;695:113-176.

32. Tarin D, Price JE, Kettlewell MG et al. Clinicopathological observations on metastasis in man studied in patients treated with peritoneovenous shunts. Br Med J Clin Res Ed 1984;288:749-751.

33. Liotta LA. Tumor invasion and metastases-Role of the extracellular matrix. Cancer Res 1986;46:1-7.

34. Liotta LA, Steeg PS, Stetler-Stevenson WG. Cancer metastasis and angiogenesis: an imbalance of positive and negative regulation. Cell 1991;64:327-336.

35. Koop S, Khokha R, Schmidt EE, et al. overexpression of metalloproteinase inhibitor in B16F10 cells does not affect extravasation but reduces tumor growth. Cancer Res 1994;54:4791-4797.

36. Koop S, Schmidt EE, MacDonald IC, et al. Independence of metastatic ability and extravasation. Metastatic ras-transformed and control fibroblasts extravasate equally well. Proc Natl Acad Sci USA 1996;93:11080-11084.

37. Folkman J. Clinical applications of research on angiogenesis. N Engl J Med 1995;333:1757.

38. Lu C, Kerbel RS. Cytokines, growth factors and the loss of negative growth controls in the progression of human cutaneous malignant melanoma. Curr Opin Oncol 1994;6:212-220.

39. Simon MA, Hecht JD. Invasion of joints by primary sarcoma in adults. Cancer 1980;50:1649.

40. Simon MA. Biopsy of musculoskeletal tumours. J Bone Joint Surg [Am] 1982;64:1253.

41. Simon MA, Biermann JS. Biopsy of bone and soft tissue lesions. J Bone Joint Surg [Am] 1993;75:616.

42. Simon MA, Finn HA. Diagnostic strategy for bone and soft tissue tumours. J Bone Joint Surg [Am] 1993;75:622.

43. Zimmer WD, Berquist TH, McLeod RA et al. Bone tumours: magnetic resonance imaging versus computed tomography. Radiology 1985;155:709.

44. Scully SP, Ghert MA, Zurakowski D, et al. Pathologic fractures in osteosarcoma. Prognostic importance and treatment implications. J Bone Joint Surg 2002;84[A]:49-57.

45. Widhe B, Widhe T. Initial symptoms and clinical features in osteosarcoma and ewings sarcoma. J Bone Joint Surg 2000;82[A]:667-674.

46. Thorpe WP, Reilly JJ, Rosenberg SA. Prognostic significance of alkaline phosphatase measurements in patients with osteogenic sarcoma receiving chemotherapy. Cancer 1979;43:2178.

47. McNeil BJ. Rationale for the use of bone scans in selected metastatic and bone tumours. Semin Nucl Med 1978;8:336.

48. Rogers LF. Bone tumors and related conditions. In: Juhl JH, Crummy AB eds. Paul and Juhl's Essentials of Radiologic Imaging. 5th ed. Lippincot 1987:131-177.

49. Zittapuram SV, Rosenthal DI. Diagnostic imaging. In: Michael M Simon, Dempsey Springfield editors. Surgery for Bone and Soft-Tissue Tumors. Lippincot-Raven 1998:31-45.

50. Berquist TH. Magnetic resonance imaging of musculoskeletal neoplasms. Clin Orthop 1989;24:101.

51. Change AE, Schaner EG, Conkle DM, et al. Evaluation of computed tomography in the detection of pulmonary metastases: a prospective study. Cancer 1979;43:913.

52. Schruman JS, Cross JR, Wick MR et al. Osteosarcoma: role of CT in limb sparing treatment. Radiology 1986;161:485.

53. Baron MG, de la Gandara I, Espinosa E, de Paredes MLG, Zamora P, MondejarJL. Bone metastases as the first manifestation of a tumour. Int Orthop 1991;15:373.

54. Rosen G. preoperative (neo-adjuvant) chemotherapy for osteogenic sarcoma: a ten year experience. Orthopaedics 1985;8:659.

55. Rosen G, Caparros B, Groshen S. Primary osteosarcoma of the femur: a model for the use of preoperative chemotherapy in high risk malignant tumours. Cancer Invest 1984;2:181.

56. Rosen G, Marcove RC, Caparros B, Nirenberg A, Kosloff C, Huvos AG. Primary osteogenic Sarcoma: the rationale for preoperative chemotherapy and delayed surgery. Cancer 1979;43:2163

57. Brostrom L, Harris MA, Simon MA, Cooperman DR, Nilsonne U. The effect of biopsy on survival of patients with osteosarcoma. J Bone Joint Surg [Br] 1979;61:209.

58. DeSantos LA, Murry JA, Ayala AG. The value of percutaneous needle biopsy in the management of primary bone tumours. Cancer 1979;43:735.

59. Enneking WR. Editorial: The issue of biopsy. J Bone Joint Surg [Am] 1982;64:1119.

60. Mankin HJ, Lange TA, Spanier SS. The hazards of biopsy in patients with malignant primary bone and soft tissue tumours. J Bone Joint Surg [Am] 1982;64:1121.

61. Mankin HJ, Mankin CJ, Simon MA. The hazards of biopsy, revisited: members of the Musculoskeletal Tumor Society. J Bone Joint Surg [Am] 1996;78:656.

62. Akerman M, Rydholm A, Persson BM. Aspiration cytology of soft-tissue tumours: the 10-year experience of an orthopaedic oncology center. Acta Orthop Scand 1985;56:407.

63. White VA, Fanning CV, Ayala AG, Raymond AK, Carrasco CH, Murray JA. Osteosarcoma and the role of the fine-needle aspiration: a study of 51 cases. Cancer 1988;62:1238.

64. Clark CR, Morgan C, Sonstegard DA, Matthews LS. The effect of biopsy-hole shape and size on bone strength. J Bone Joint Surg [Am] 1977;59:213.

65. Springfield DS, Eckardt JJ, Peabody TD. Distal femur. In : Surgery for bone and soft-tissue tumors. MA Simon and D Springfield editors. Lippincot-Raven 1998: 357-374.

66. Springfield DS, Gebhardt MC, Eckardt JJ, Malawer MM. Tibia. In: Surgery for bone and soft-tissue tumors. MA Simon and D Springfield editors. Lippincot-Raven 1998: 375-391.

67. Enneking WF, Kagan A. The implications of skip metastases in osteosarcoma. Clin Orthop 1975;111;33-41.

68. Simon MA. Surgical Margins. Surgery for Bone and Soft-Tissue Tumours. Edited by MA Simon and D Springfield. Lippincott-Raven Publishers, Philadelphia 1998:77.

69. Rydholm A, Gustafson P, Rooser B, Willen H, Berg NO. subcutaneous sarcoma: a population based study of 129 patients. J Bone Joint Surg [Br] 1991;73:662.

70. Simon MA, Aschliman MA, Thomas N, Mankin HJ. Limb-salvage treatment versus amputation for osteosarcoma of the distal end of the femur. J Bone Joint Surg 1986;68A:1331-1337.

71. Picci P. Osteosarcoma: relationship of response to preoperative chemotherapy and type of surgery to local recurrence. J Clin Oncol 1994;12:2699-2670.

72. Sluga M, Windhager R, Lang S, Heinzl H, Bielack S, Kotz R. Local and systemic control after ablative and limb sparing surgery in patients with osteosarcoma. Clin Orth;358:120-127.

73. Bacci G, Ferrari S, Mercuri M, et al. Predictive factors for local recurrence in osteosarcoma. Acta orthop Scand 1998;69:230-236.

74. Bradish CF, Kemp HBS, Scales FT, et al. Distal femoral replacement by custom made prostheses. J Bone Joint Surg [Br] 1987;69:276.

75. Carter SR, Grimer RJ, Sneath RS. A review of 13-years experience of osteosarcoma. Clin Orthop 1991;270:45.

76. Eckardt JJ, Eilber FR, Rosen G, et al. Endoprosthetic replacement for stage IIB osteosarcoma. Clin Orthop 1991;270:202-213.

77. Bacci G, Ferrari S, Larri S, et al. Osteosarcoma of the limb: amputation or limb salvage in patients treated by neoadjuvant chemotherapy. J Bone Joint Surg 2002;84[B]:88-92.

78. Rougraff BT, Simon MA, Kneisl JS, Greenberg DB, Mankin HJ. Limb salvage compared with amputation for osteosarcoma of the distal end of the femur. J Bone Joint Surg 1994;76A:649-656.

79. Zatsepin St, Burdygin VN. Replacement of the distal femur and proximal tibia with frozen allograft. Clin Orthop 1994;64:542.

80. Springfield DS, Schmidt R, Grham-Pole J, Marcus RB jr, Spanier SS, Enneking WF. Surgical treatment for osteosarcoma. J Bone Joint Surg [Am] 1988;70:1124.

81. Enneking WF, Shirley PD. Resection arthrodesis for malignant and potentially malignant lesions about the knee using intramedullary rod and local bone grafts. J Bone Joint Surg [Am] 1977;59:223.

82. Weiner SD, Scarborough M, Vander Griend RA. Resection arthrodesis of the knee with an intercalary allograft. J Bone Joint Surg [Am] 1996;78:185.

83. Petschnig R, Baron R, Kotz R, Ritshl P, Engel A. Muscle function after endoprosthetic replacement of the proximal tibia: different techniques for extensor reconstruction in 17 tumor patients. Acta Orthop Scand 1995;66:226.

84. Greenberg DB, Goorin A, Gebhardt M, Gupta L, Stier N, Harmon D. Quality of life in osteosarcoma survivors. Oncology 1994;8:19.

85. Harris IE, Leff AR, Gitelis S, Simon MA. Function after amputation, arthrodesis or arthroplasty for tumours about the knee. J Bone Joint Surg [Am] 1990;72:1477.

86. Otis JC, Lane JM, Kroll MA. Energy cost during gait in osteosarcoma patients after resection and knee replacement and after above-the-knee amputation. J Bone Joint Surg [Am] 1985;67:606.

87. Nicholson HS, Mulvihill JJ, Byrne J. Late effects of therapy in adult survivors of osteosarcoma and Ewings sarcoma. Med Pediatr Oncol 1992;20:6.

88. Brosjo O. Surgical procedures and local recurrence in 223 patients treated between 1982-1997 according to two osteosarcoma chemotherapy protocols. The Scandinavian sarcoma group experience. Acta Orthop Scand 1999 (suppl 285);58-61.

89. Kotz R, Salzer M. Rotation-plasty for childhood osteosarcoma of the distal part of the femur. J Bone Joint surg [Am] 1982;64:959.

90. Murray MP, Jacobs PA, Gore DR, Gardner GM, Mollinger LA. Functional performance after tibial rotationplasty. J Bone Joint Surg [Am] 1985;65:392.

91. Clohisy DR, Mankin HJ. Osteoarticular allografts for reconstruction after resection of a musculoskeletal tumor in the proximal end of the tibia. J Bone Joint Surg [Am] 1994;76:549

92. Brien EW, Terek RM, Healey JH, Lane JM. Allograft reconstruction after proximal tibial resection for bone tumors: an analysis of function and outcome comparing allograft to prosthetic reconstruction. Clin Orthop 1994;303:116.

93. Ward WG, Johnston KS, Dorey FJ, Eckhardt JJ. Extramedullary porous coating to prevent diaphyseal osteolysis and radiolucent lines around proximal tibial replacements. A preliminary report. J Bone Joint Surg [Am] 1993;75:976.

94. Unwin PS, Cannon SR, Grimer RJ, et al. Aseptic loosening in cemented custom made prosthetic replacements for bone tumours of the lower limb. J Bone Joint Surg 1996;78[B]:5-13.

95. Dahlin DD and Coventry MB. Osteogenic Sarcoma-A study of six hundred cases. J Bone Joint Surg 1967; 49-A: 643-654.

96. Cortes EP, Holland JF, Wang JJ, et al. Amputation and Adriamycin in primary osteosarcoma. N Engl J Med 1974;291:998.

97. Jaffe N, Frei E III, Traggis D, et al. Adjuvant methotrexate and citrivorum-factor treatment of osteogenic sarcoma. N England J Med 1974;291;994.

98. Jaffe N, Robertson R, Ayala A et al. Comparison of intra-arterial cis-diaminedichloroplatinum II with high-dose methotrexate and citrovorin factor rescue in the treatment of primary osteosarcoma. J Clin Oncol. 1985;3:1101.

99. Eilber F, Giuliano A, Eckhardt J, Patterson K, et al. Adjuvant chemotherapy for osteosarcoma: a randomised prospective trial. J Clin Oncol 1987;5:21.

100. Link MP, Goorin AM, Miser MD et al. The effect of adjuvant chemotherapy on relapse free survival in patients with osteosarcoma of the extremity. N Engl J Med 1986; 314:1600-1606.

101. Link MP and Eilber F. Osteosarcoma. In: Pizzo PA, Poplack DG, eds. Principles and practice of paediatric oncology. 2nd ed. Philadelphia: JB Lippincot;1993:841.

102. Goorin AM, Abelson HT, Frei E. Medical progress-Osteosarcoma: Fifteen years later. N Engl J Med 1985; 313:1637-1641.

103. Goorin AM, Baker A, Gieser P, Ayala A et al. No evidence for improved event free survival (EFS) with presurgical chemotherapy (PRE) for non-metastatic extremity osteogenic sarcoma (OGS): preliminary results of randomised Pediatric Oncology Group (POG) Trial 8651. Proceedings of the American Society of Clinical Oncology 1995;14:444.

104. Goorin AM, Gieser P, Schwartzentruber D, et al. No evidence for improved event free survival with presurgical chemotherapy for non-metastatic extremity osteosarcoma: preliminary results of a randomised trial in non-metastatic osteosarcoma pediatric patients 8651. Med Ped Oncol 1996;69:698-708.

105. Picci P, Sangiorgi L, Bahamonde L, et al. Risk factors for local recurrences after limb salvage surgery for high grade osteosarcoma of the extremities. Ann Oncol 1997;8:899-903.

106. Petrilli AS, Gentil FC, Epelman S Lopes LF, Bianchi A et al. Increased survival, limb preservation and prognostic factors in osteosarcoma. Cancer 1991; 68(4): 733-777.

107. Petrilli AS, Penna V, Lopes A, Figuueiredo MT, Gentil FC. IIB osteosarcoma: current management, local control and survival statistics. Clin Orthop 1991;270:60-66.

108. Slevin ML. The clinical pharmacology of etoposide. Cancer 1991;67:319.

109. Rowinsky EK, Donehower RC. Paclitaxel (Taxol). N Engl J Med 1995;332:1004.

110. Rowinsky EK, Grochow LB, Hendrick CB, et al. Phase I and pharmacologic study of topotecan: a novel topoisomerase I inhibitor. J Clin Oncol 1992;10:647.

111. Carter SK. Adjuvant chemotherapy in osteogenic sarcoma: the triumph that isn't? J Clin Oncol 1984;2:147.

112. Edmonson JH, Green SJ, Ivins JC, et al. A controlled pilot study of high-dose methotrexate as post surgical adjuvant treatment for primary osteosarcoma. J Clin Oncol 1984;2:152.

113.Taylor WF, Ivins JC, Dahlin DC, Edmonson JH, Pritchard DJ. Trends and variability in survival from osteosarcoma. Mayo Clinic Proc 1978;53:695-700.

114.Taylor WF, Ivins JC, Pritchard DJ, D, Gilchrist GS, Dahlin DC, edmonson JH. Trends and variability in survival among patients with osteosarcoma: a seven-year update. Mayo Clinic Proc 1985;60:91-104.

115.Taylor WF, Ivins JC, Unni KK, Beabout JW, Golenzer HJ, Black LE. Prognostic variables in osteosarcoma: A multi-institutional study. J Natl Cancer Inst 1989;81:22-30.

116.Link MP, Goorin AM, Horowitz M, et al: updated results of the Multi-Institutional Osteosarcoma Study. Adjuvant chemotherapy of high-grade osteosarcoma of the extremity. Clin Orthop 1991;270:8-14.

117.Bramwell VHC, Burgers M, Sneath RS, et al. A comparison of two short intensive adjuvant chemotherapy regimes in operable osteosarcoma of limbs in children and young adults: The first study of the European Osteosarcoma Intergroup. J Clin Oncol 1992;10:1579-1591.

118.Mosende C, Gutierrez M, Cappparros B et al. Combination chemotherapy with bleomycin, cyclophosphamide, and dactinomycin for the treatment of osteogenic sarcoma. Cancer 1977;40:2779.

119.Souhami RL, Craft AW, Van der Eijken JW, et al. Randomised trial of two regimes of chemotherapy in operable osteosarcoma: a study of the European Osteosarcoma Intergroup. Lancet 1997;350:911-917.

120.Meyers PA, Gorlick R, Heller G et al. Intensification of preoperative chemotherapy for osteogenic sarcoma: results of the Memorial Sloan-Kettering (T12) protocol. J Clin Oncol 1998;16:2452-2458.

121.Meyers PA, Heller G, Healey J et al. Chemotherapy for non-metastatic osteosarcoma: the Memorian Sloan Kettering experience. J Clin Oncol 1992;10:5-15.

122.Saeter G, Hoie J, Stenwing AE, et al. Systemic relapse in osteogenic sarcoma:prognostic factors for long term survival. Cancer 1995;75:1084-1093.

123.Antunes M, Bernardo J, Salete M, Prieto D, Eugenio L, Tavares P. Excision of pulmonary metastases of osteogenic osteosarcoma of the limbs. European J Cardio-Thoracic Surg 1999;15:592-596.

124.Meyer WH, Schell MJ, Kumar AP, et al. Thoracotomy for pulmonary metastatic osteosarcoma: an analysis of prognostic indicators of survival. Cancer 1987;59(2):374-379.

125.Harris MB, Gieser P, Goorin AM et al. Treatment of metastatic osteosarcoma at diagnosis: a paediatric oncology group study. J Clin Oncol. 1998 Nov;16(11) :3641-8.

126.Foukas AF, Deshmukh NS, Grimer RJ, et al. Stage –IIB osteosarcomas around the knee: a study of MMP-9 in surviving tumour cells. J Bone Joint Surg 2002;84[B]:706-711.

127.Cox DR. Regression models and life tables. J Roy Stat Soc 1972;34:187-220.

128.Kaplan EL, Meier P. Nonparametric observations from incomplete observations. J Am Stat Assoc 1958;53:457-481.

129.Dahlin D. Osteosarcoma of bone and a consideration of prognostic variables. Cancer Treat Rep 1978;62:189.

130.Glasser DB, Lane JM, Huvos AG, Marcive RC, Rosen G. Survival, prognosis and therapeutic response in osteogenic sarcoma. Cancer 1992;69:698-708.

131.Glasser DB, Phil M, and Lane JM. Stage IIB osteogenic sarcoma. Clin Orth 1991; 270:29-38

132.Picci P, Bacci G, Campanacci m, et al. Histologic evaluation of necrosis in osteosarcoma induced by chemotherapy: regional mapping of viable and nonviable tumor. Cancer 1985;56:1515.

133.Pochanugool L, Subhadharaphandou T, Dhanachai M, et al. Prognostic factors among 130 patients with osteosarcoma. Clin Orth 1997;345:206-214.

134.Tomer G, Cohen IJ, Kidron D, Katz K, Yosipovitch Z, Meller I, Zaizov R. Prognostic factors in non metastatic limb osteosarcoma: A 20-year experience of one center. Int J Oncol 1999 Jul; 15(1) :179-185.

135.Winkler K, Beron G, Delling G, et al. Neoadjuvant chemotherapy of osteosarcoma: results of a randomised cooperative trial (COSS-82) with salvage chemotherapy based on histological tumour response. J Clin Oncol 1988;6:329-337.

136.Winkler K, Beron G, Kotz R et al. Neoadjuvant chemotherapy for osteosarcoma: results of a cooperative German/Austrian study. J Clin Oncol 1984;2:617-624.

137.Bauer HC, Kreicberg A, Silversward C. Prognostication including DNA analysis in osteosarcoma. Acta Orth Scand 1989;60:353-360.

138.Bentzen SM, Poulsen HS, Kaae S, Jensen OM, Johansen H, Mouridsen HT, Daugaard S, Arnoldi C. Prognostic factors in osteosarcomas. A regression analysis. Cancer. 1988; 62(1): 194-202.

139.Bieling P, Rehan N, Winkler P et al. Tumour size and prognosis in aggressively treated osteosarcoma. J Clin Oncol 1996; 14:848-858.

140.Spanier SS, Shuster JJ, VanderGriend RA. The effect of local extent of the tumour on prognosis in osteosarcoma. J Bone Joint Surg 1990;72[A]:643-654.

141.Bacci G, Picci P, Ferrari S et al. Prognostic significance of serum alkaline phosphatase measurements in patients with osteosarcoma treated with adjuvant or neoadjuvant chemotherapy. Cancer 1993; 71:1224-1230.

142.Grimer RJ, Taminiau AM, Cannon SR. Surgical outcomes in osteosarcoma. J Bone Joint Surg 2002;84[B]:395-400.

143.Gavanis MB, Whitesides TE Jr. The unreliability of prognostic criteria in osteosarcoma. American Journal of Clinical Pathology 1970;53(1):15-20.

144.Larsson SE, Lorentzon R, Wedren H, Boquist L. Osteosarcoma: a multifactorial clinical and histopathological study with special regard to therapy and survival. Acta Orthop Scand 1978;49(6):571-581.

145.Larsson SE, Lorentzon R, Werden H, Boquist L. The prognosis in osteosarcoma. International Orthopaedics 1981;5(4):305-310.

146.Scully SP, Ghert MA, Zurakowski , et al. Pathologic fractures in osteosarcoma. Prognostic importance and treatment implications. J Bone Joint Surg 2002;84[A]:49-57.

147.Price CH, Zhuber K, Salzer-Kuntschik M, et al. Osteosarcoma in children. A study of 125 cases. J Bone Joint Surg 1975;57[B]:341-345.

148.Himelstein BP, Asada N, Carlton MR, Collins MH. Matrix Metalloproteinase-9 (MMP-9) expression in childhood osseous osteosarcoma. Medical and Pediatric Oncology 1998; 31:471-474.

149.Himelstein BP, Canete-Soler R, Bernhardt EJ, et al. Metalloproteinases in tumor progression: the contribution of MMP-9. Invasion Metastasis 1994a;14:246.

150.Ferrari C, Benassi MS, Ponticelli F et al. Role of MMP-9 and its tissue inhibitor TIMP-1 in human osteosarcoma. Findings in 42 patients followed for 1-16 years. Acta Orthop Scand 2004;75 (4) 487-491.

151.Iwata H, Kobayashi S, Iwase H, Masaoka A et al. Production of matrix metalloproteinases and tissue inhibitors of metalloproteinases in human breast carcinomas. Jpn J Cancer Res 1996; 87(6):602-611.

152.Kugler A, Hemmerlein B, Thelen P et al. Expression of metalloproteinase 2 and 9 and their inhibitors in renal cell carcinoma. Journal of Urology 1998; 160(5):1914-1918.

153.Lauricella-Lefebvre MA, Castronovo V, Sato H, et al. stimulation of the 92-kD type IV collagenase promoter and enzyme expression in human melanoma cells. Invasion Metastasis 1993;13:289.

154.MacDougall JR, Bani MR, Lin Y, Rak J and Kerbel RS. The 92-kDa gelatinase B is expressed by advanced stage melanoma cells: suppression by somatic cell hybridization with early stage melanoma cells. Cancer Res 1995; 55(18):4174-4181.

155.Maguire PD, Qi W, Lallemand R, Scully SP. Gelatinase and inhibitor expression in soft tissue sarcomas: Lack of correlation with distant metastasis. Oncology 2000; 59(2):139-144.

156.Rao JS, Yamamoto N, Mohaman S, Gokaslan ZL, Fuller ZN et al. Expression and localization of 92-kDa type IV colagenase/gelatinase B (MMP-9) in human gliomas. Clin Exp Metastasis 1996; 14(1):12-18.

157.Barrett AJ, Rawlings ND, Woessner JF. Handbook of proteolytic enzymes. Academic Press London;1998.

158.Brown PD. Ongoing trials with matrix metalloproteinase inhibitors. Expert Opinion Invest Drugs 2000;9:2167-2177.

159.Brown PD. Synthetic Inhibitors of Matrix Metalloproteinases. In: Parks WC and Mecham RP, editors. Matrix Metalloproteinases. Academic Press 1998:243-256.

160.Νακοπούλου Λ, Κατσαρού Σ. Ο ρόλος τών μεταλλοπρωτεϊνασών θεμέλιας ουσίας στον καρκίνο. Ιατρική 2001;79(2):164-171.

161.Duffy MJ. Proteases as prognostic markers in cancer. Clin Cancer Res 1996;2:613-618.

162.Mignatti P, Rifkin DB. Biology and biochemistry of proteinases in tumor invasion. Physiol Rev 1993;73:161-195.

163.Vu TH and Werb Z. Gelatinase B: Structure, regulation and function. In: Parks WC and Mecham RP, editors. Matrix Metalloproteinases. Academic Press 1998:115-137.

164.Kido A, Tsutsumi M, Iki K, Motoyama M et al. Inhibition of spontaneous rat osteosarcoma lung metastasis by 3S-[4-(N-hydroxyamino)-2R-isobutylsuccinyl] amino-1-methoxy-3, 4-dihydrocarbostyril, anovel matrix metalloproteinase inhibitor. Jpn J Cancer Res 1999; 90(3):333-341.

165.Davies B, Miles DW, Happerfield LC, Naylor MS, Bobrow LG, Rubens RD, Balkwill FR. Activity of type IV collagenases in benign and malignant breast disease. Br J Cancer (1993a);67:1126.

166.Davies B, Waxman J, Wasan H, et al. Level of matrix metalloproteases in bladder cancer correlate with tumor grade and invasion. Cancer Res 1993;53:5365-5369.

167.Barsky SH, Siegal GP, Jannota F, Liotta LA. Loss of basement membrane components by invasive tumours but not by their benign counterparts. Lab Invest 1983;49:140.

168.Black RA, Rauch CT, Kozlosky CJ, et al. A metalloproteinase disintegrin that releases tumour necrosis factor-alpha from cells. Nature 1997;385:729.

169.MacDougall JR, Matrisian LM. Contributions of tumor and stromal matrix metalloproteinases to tumor progression, invasion and metastasis. Cancer Metastasis Rev 1995;14:351-362.

170.Emmert-Buck MR, Roth MJ, Zhuang Z, et al. increased gelatinase A (MMP-2) and cathepsin-B activity in invasive tumour regions of human colon cancer samples. Am J Pathol 1994;1451285.

171.Kurizaki T, Toi M Tominaga T. Relationship between matrix metalloproteinase expression and tumour angiogenesis in human breast carcinoma. Oncology Reports 1998;5(3):673-677.

172.Rak J, St Croix B, Kerbel RS. Consequences of angiogenesis for tumour progression, metastasis and cancer therapy. Anticancer Drugs 1995; 6:3-18.

173.Himelstein BP, Canete-Soler R, Bernhardt EJ, et al. Induction of fibroblast 92KDA gelatinase/type IV collagenase expression by direct contact with metastatic tumor cells. J Cell Sci 1994b;107:477.

174.Himelstein BP, Muschel RJ. Induction of matrix metalloproteinase 9 expression in breast carcinoma cells by a soluble factor from fibroblasts. Clin Exp Metastasis 1996;14:197.

175.Brooks PC, Clark RAF, Cheresh DA. Requirement of vascular integrin avβ3 for angiogenesis. Science 1994a;264:569.

176.Brooks PC, Montgomery AMP, Rosenfeld M et al. Integrin avβ3 antagonists promote tumor regression by inducing apoptosis of angiogenic blood vessels. Cell 1994b;79:1157.

177.Johnsen M, Lund LR, Romer, J et al. Cancer invasion and tissue remodelling: common themes in proteolytic matrix degradation. Curr Opin Cell Biol 1998;10:667-671.

178.Wright JA, Turley EA, Greenberg AH. Transforming growth factor beta and fibroblast growth factor as promoters of tumor progression to malignancy. Crit Rev Oncogen 1993;4:473-492.

179.Connoly DT, Heuvelman DM, Nelson R et al. Tumor vascular permeability factor stimulates endothelial cell growth and angiogenesis. J clin Invest 1989;84:1470.

180.Kurogi T, Nabeshima K, Kataoka H, Okada Y, Koono M. Stimulation of gelatinase B and tissue inhibitors of metalloproteinase (TIMP) production in co-culture of human osteosarcoma cells and human fibroblasts: gelatinase B production was stimulated via up-regulation of fibroblast growth factor (FGF) receptor. Int J Cancer 1996;66:82.

181.Pluda JM. Tumor-associated angiogenesis. Mechanisms, clinical implications and therapeutic strategies. Semin Oncol 1997;24:203.

182.Brown PD, Bloxidge RE, Stuart NS, Gatter KC, Carmichael J. Association between expression of activated 72-kilodalton gelatinase and tumour spread in non-small-cell lung carcinoma. J Natl Cancer Inst 1993b;85:574.

183.Hong SD, Hong SP, Lee JI, Lim CY. Expression of matrix metalloproteinase-2 and –9 in squamous cell carcinomas with regard to the metastatic potential. Oral Oncol 2000;36:207-213.

184.Horikawa T, Yoshizaki T, Sheen TS, Lee SY, Furukawa M. Association of latent membrane protein 1 and matrix metalloproteinase 9 with metastasis in nasopharyngeal carcinoma. Cancer 2000;87(3):336-342.

185.Kurizaki T, Toi M Tominaga T. Relationship between matrix metalloproteinase expression and tumour angiogenesis in human breast carcinoma. Oncology Reports 1998;5(3):673-677.

186.Riedel F, Gotte K, Schwalb J et al. Expression of 92-kDa type IV collagenase correlates with angiogenic markers and poor survival in head and neck squamous cell carcinoma. Int J Oncol 2000;17(6):1099-1105.

187.Sakata K, Kozaki K, Iida K, et al. Establishment and characterisation of high and low lung metastatic cell lines derived from murine colon adenocarcinoma 26 tumor line. Jpn J Cancer Res 1996;87:78.

188.Sato F, Shimada Y, Watanabe G, Uchida S, Makino T, Imamura M. Expression of vascular endothelial growth factor, matrix metalloproteinase-9 and E-cadherin in the process of metastasis in oesophageal cancer. Br J Cancer 1999;80:1366-1372.

189.Zeng ZS, Huang Y, Cohen AM, Guillem JG. Prediction of colorectal cancer relapse and survical via tissue RNA levels of matrix metalloproteinase-9. J Clin Oncol 1996;14:3133.

190.Sugiura Y, Shimada H, Seeger RC, et al. Matrix metalloproteinases-2 and –9 are expressed in human neuroblastoma: contribution of stromal cells to their production and correlation with metastasis. Cancer Res 1998;58:2209-2216.

191.Heppner GH, Miller FR. The cellular basis of tumor progression. Int Rev Cytology 1998;177:1.

192.Dedhar S, HanniganGE, Rak J and Kerbel RS. The extracellular environment and cancer. In: Tannock IF and Hill RP, editors. The Basic Science of Oncology. Third edition. McGraw-Hill 1998:197-216.

193.Stetler-Stevenson WG. Type IV collagenases in tumor invasion and metastasis. Cancer Metastasis Rev 1990;9:289-303.

194.Nomura M, Fujimoto N, Seiki M, et al. Enhanhed production of metalloproteinases and activation of metalloproteinase-2 (gelatinase A) in human gastric carcinomas. Int J Cancer 1996 Feb 20; 69 (1):9-16.

195.Cha HJ, Bae SJ, Lee HY, et al. Anti-invasive activity of ursolic acid correlates with the reduced expression of matrix metalloproteinase-9 (MMP-9) in HT 1080 human fibrosarcoma cells. Cancer Res 1996;56:2281.

196.Su ZZ, Austin VN, Zimmer SG, Fischer PB. Defining the critical gene expression changes associated with expression and suppression of the tumorigenic and metastatic phenotype in H-ras transformed cloned rat embryo fibroblast cells. Oncogene 1993;8:1211-1219.

197.Kawashima A, Nakanishi I, Tsuchiya H, et al. Expression of matrix metalloproteinase 9 (92-kDa gelatinase/type IV collagenase) induced by tumour necrosis factor alpha correlates with metastatic ability in osteosarcoma cell line. Virchows Arch 1994; 424(5):547-552.

198. Okada Y, Tsuchiya H, Schimizu H, et al. Induction and stimulation of 92-kDa gelatinase/type IV collagenase production in osteosarcoma and fibrosarcoma cell lines by tumour necrosis factor-alpha. Biochem Biophys Res Commun 1990;171:610.

199. Loukopoulos P, Mungall BA, Straw RC, et al. Matric metalloproteinase-2 and –9 involvement in canine tumours. Vet Pathol 2003;40:382-394.

200. Senger DR, Brown LF, Claffey KP, et al. Tumor cells secrete a vascular permeability factor that promotes accumulation of ascites fluid. Science 1983;219:983.

201. Senger DR, Brown LF, Claffey KP, et al. Vascular permeability factor, tumor angiogenesis and stroma generation. Invasion Metastasis 1994;95:385.

202. Ferrara N, Carver-Moore K, Chen H, et al. Heterozygous embryonic lethality induced by targeted inactivation of the VEGF gene. Nature 1996;380:439.

203. Lamoreaux WJ, Fitzgerald ME, Reiner A, Hasty KA, Charles ST. Vascular endothelial growth factor increases release of gelatinase A and decreases release of tissue inhibitor of metalloproteinases by microvascular endothelial cells in vitro. Microvascular Research 1998;55(1):29:42.

204. Toi M, Inada K, Suzuki H, et al. Tumor angiogenesis in breast cancer: its importance as a prognostic indicator and the association with vascular endothelial factor expression. Breast Cancer Res Treat 1995;36:193.

205. Weidner N, Folkman J, Pozza F, et al. Tumor angiogenesis: a new significant and independent prognostic indicator in early-stage breast cancer. J Natl Cancer Inst 1992;84:1875-1887

206. Engel CJ, Bennet ST, Chambers AF, et al. Tumor angiogenesis predicts recurrence in invasive colorectal cancer when controlled for Dukes staging. Am J Pathol 1996;20:1260-1265.

207. Blavier L, Delaisse JM. Matrix metalloproteinases are obligatory for the migration of preosteoclasts to the developing marrow cavity of primitive long bones. J Cell Sci 1995;108:3649.

208. Okada Y, Naka k, Kawamura K, et al. Localisation of matrix metalloproteinase 9 (92-kilodalton gelatinase/type IV collagenase=gelatinase B) in osteoclasts: Implications for bone resorption. Lab Invest 1995;72:311.

209.Rao JS, Yamamoto N, Mohaman S, et al. Expression and localisation of 92kDa type IV collagenase (gelatinase) in the osteoclast lineage during mouse development. Clin Exp Metastasis 1996;14:12.

210.Reponen P, Sahlberg C, Munaut C, et al. High expression of 92kDa type IV collagenase (gelatinase) in the osteoclast lineage during mouse development. Ann NY Acad Sci 1994;732:472.

211.Shapiro SD. Mighty mice: Transgenic technology "knocks out" questions of matrix metalloproteinase function. Matrix Biol 1997;15:527.

212.Vu TH, Shipley JM, Bergers G, et al. MMP-9/gelatinaseB is a key regulator of growth plate angiogenesis and apoptosis of hypertrophic chondrocytes. Cell 1998;93(3):411-422.

213.Gerber HP, Vu TH, Ryan AM, Kowalski J, Werb Z, Ferrara N. VEGF couples hypertrophic cartilage remodelling, ossification and angiogenesis during endochondral bone formation. Nature Medicine 1999;5:623-628.

214.Engsig MT, Chen QJ, Vu TH, et al. Matrix metalloproteinase 9 and vascular endothelial growth factor are essential for osteoclast recruitment into developing long bones. J Cell Biol 2000;151(4):879-890.

215.Kim PS and Kim YB: Correlation between expression of matrix metalloproteinase-2 (MMP-2) and matrix metalloproteinase-9 (MMP-9) and angiogenesis in colorectal adenocarcinoma. Journal of Korean Medical Science 1999;14(3):263-270.

216.Rak J, Mitsuhashi Y, Bayko L, et al. Mutant ras oncogenes upregulate VEGF/VPF expression: implications for induction and inhibition of tumor angiogenesis. Cancer Res 1995b;55:4575.

217.Kido A, Tsutsumi M, Iki K, Takahama M et al. Overexpression of matrix metalloproteinase (MMP-9) correlates with metastatic potency of spontaneous and 4-hydroxyaminoquinoline 1-oxide (4-HAQO-) induced transplantable osteosarcomas in rats. Cancer letters 1999; 137(2):209-216.

218.Klagsburn M, Soker S. VEGF/VPF: the angiogenesis factor found? Curr Biol 1993;3:669.

219.Bergers G, Brekken R, McMahon G et al. Matrix Metalloproteinase-9 triggers the angiogenic switch during carginogenesis. Nat Cell Biol 2000;2(10):737-744.

220.Collier IE, Wilhelm SM, Eisen AZ, Marmer BL, Grant GA, et al. H-ras oncogene-transformed human bronchial epithelial cells (TBE-1) secrete a single metalloprotease capable of degrading basement membrane collagen. J Biol Chem 1988;263:6579.

221.Guo X, Zhang YP, Mitchell DA, et al. Identification of a ras-activated enhancer in the mouse osteopontin promoter and its interaction with a putative ETS-transcription factor whose activity correlates with the metastatic potential of the cell. Mol Cell Biol 1995;15:476.

222.Bischoff J. Approaches to studying cell adhesion molecules in angiogenesis. Trends Cell Biol 1995;5:69.

223.Brooks PC. Cell adhesion molecules in angiogenesis. Cancer Metastasis Rev 1996;15:187.

224.Liotta LA, Abe S, Robey PG, Martin GR. Preferential digestion of basement membrane collagen by an enzyme derived from a metastatic murine tumour. Proc Natl Acad Sci USA 1979;76:2268.

225.Liotta LA, Tryggvason K, Garbisa S, et al. Metastatic potential correlates with enzymatic degradation of basement membrane collagen. Nature 1980;284:67.

226.Nakagawa H, Yagihashi S. Expression of type IV collagen and its degrading enzymes in squamus cell carcinoma of the lungs. Jpn J Cancer Res 1994;85:934.

227.De Clerck, Imren S. Protease inhibitors: role and potential therapeutic use in human cancer. Eur J Cancer 1994;30A:2170.

228.Arbiser JL, Moses MA, Fernandez Ca, et al. Oncogenic H-ras stimulates tumor angiogenesis by two distinct pathways. Proc Nat Acad Sci USA 1997;94:861-866.

229.Nardeux PC, Daya-Grosjean L, Landin RM, Andeol Y, Suarez HG. A c-ras-Ki oncogene is activated, amplified and overexpressed in a human osteosarcoma cell line. Biochem Biophys Res Commun 1987;146(2):395-402.

230.Hennesy C, Henry JA, May FEB, et al. Expression of the anti-metastatic gene nm23 in human breast cancer: an association with good prognosis. J Natl Canc Inst 1991;83:281.

231.Leone A, Flatow U, King CR, et al. Reduced tumor incidence, metastatic ability and cytokine responsiveness of nm-23 transfected melanoma cells. Cell 1991;65:25-35.

232.MacDonald NJ, De la Rosa A, Steeg PS. The potential roles of nm 23 in cancer metastasis and cellular differentiation. Eur J Cancer 1995;31A:1096-1100.

233.Bielack S, Kempf-Bielak B, Winkler K. Osteosarcoma: relationship of response to preoperative chemotherapy and type of surgery to local recurrence. J Clin Oncol 1994;122699-2705.

234.Bacci G, Ferrari S, Mercuri M, et al. Neoadjuvant chemotherapy for extremity osteosarcoma: preliminary results of the Rizzoli's 4th study. Acta Oncol 1998;37:41-48.

235.Bacci G, Ferrari S, Sangiorgi L, et al. Prognostic significance of serum lactate dehydrogenase in patients with osteosarcoma of the extremities. J Chemotherapy 1994;6:204-210.

236.Carter SR, Grimer RJ, Sneath RS, Matthews H. Results of thoracotomy in osteogenic sarcoma with pulmonary metastases. Thorax 1991;46:727-731.

237.Putnam JB Jr, Roth JA, Wesley MN, Johnston MR, Rosenberg SA. Survival following aggressive resection of pulmonary metastases from osteogenic sarcoma: analysis of prognostic factors. Ann Thorac Surg 1983;36(5);516523.

238.Ueda Y, Imai K, Tsuchiya H, et al. matrix metalloproteinase 9 (gelatinase B) is expressed in multinucleated giant cells of human giant cell tumor of bone and is associated with vascular invasion. Am J Pathol 1996;148:611.

239.McMillan JI, Weeks R, West JW, et al, Pharmacological inhibition of gelatinase B induction and tumor cell invasion. Int Natl J Cancer 1996b;67:523.

240.Anderson IC, Shipp MA, Docherty AJ, et al. Combination therapy including a gelatinase inhibitor and cytotoxic agent reduces local invasion and metastasis of murine Lewis lung carcinoma. Cancer Res 1996;56:715.

241.Moses MA, Langer R. Review: inhibitors of angiogenesis. Biotechnology 1991;9:630.

242.Wang X, Fu X, Brown PD, et al. matrix metalloproteinase inhibitor BB-94 (Batimastat) inhibits human colon tumor growth and spread in a patient-like orthotopic model in nude mice. Cancer Res 1994;54:4726-4728.

243.Whitaker M, Floyd CD, Brown P, Gearing AJH. Design and therapeutic applications of matrix metalloproteinase inhibitors. Chem Rev 1999;99: 2735-76.

244. Falardeau P, Champagne P, Hariton C, Dupont E. Neovastat a naturally-occurring , multifunctional antiangiogenic drug, in phase III clinical trials. Semin Oncol; 620-25.

245. Vihinen P, Kähäri VM. Matrix metalloproteinases in cancer: prognostic markers and therapeutic targets. Int J Cancer 2002; 99:157-66.

246.Bergers G, Javaherian K, Lo KM, Folkmann J, Hanahan D. Effects of angiogenesis inhibitors on multistage carcinogenesis in mice. Science1999;284: 808-12.

247.Cheng YY, Huan L, Lee KM, Li K, Kumta SM. Alendronate regulates cell invasion and MMP-2 secretion in human osteosarcoma cell lines. Pediatric Blood and Cancer 2004;42: 410-15.

248.Fromigue O, Lagneaux L, Body JJ. Bisphosphonates induce breast cancer cell death invitro. J Bone Miner Res 2000;15:2211-21.

249.Jagdev SP, Coleman RE, Shipman CM, Rostami HA, Croucher PI. The bisphosphonate Zolendronic acid induces apoptosis of breast cancer cells: evidence for synergy with paclitaxel. Brit J Cancer 2001a;84: 1126-34.

250. Lee MV, Fong EM, Singer FR, Guennette RS. Bisphosphonate treatment inhibits the growth of prostate cancer cells. Cancer Res 2001;61: 2602-8.

251. Sonnemann J, Eckervogt V, Truckenbrod B, Boos J, Winkelmann V, Van Valen F. The bisphosphonate pamidronate is a potent inhibitor of human osteosarcoma cell growth in vitro. Anticancer Drugs 2001;12:459-65.

252.Teronen O, Konttinen YT, Lindqvist C et al. Inhibition of matrix metalloproteinase-1 by dichloromethylene bisphosphonate (clodronate). Calcif Tissue Int 1997a;61: 59-61.

253.Teronen O, Konttinen YT, Salo T et al. Human neutrophil collagenase MMP-8 in periimplant sulcus fluid and its inhibition by clodronate. J Dent Res 1997b;76: 1529-37.

254. Teronen O, Konttinen YT, Salo T et al. Bisphosphonates inhibit matrix metalloproteinases- a new possible mechanism of action. Duodecim 1999;115:13-15.

255.Teronen O, Laitinen M, Salo T et al. Inhibition of matrix metalloproteinases by bisphosphonates may in part explain their effect in the treatment of multiple myeloma. Blood 2000;96: 4006-7.

256. Montague R, Hart C, George NJ et al. Differential inhibition of invasion and proliferation by bisphosphonates: anti-metastatic potential of zolendronic acid in prostate cancer. European Urology 2004;46: 389-402.

257.Santini D, Vincenzi B, Avviasti G et al. Pamidronate induces modifications of circulating angiogenetic factors in cancer patients. Clin Cancer Res 2002;8: 1080-84.

258. Jagdev SP, Croucher PI, Coleman RE. The effects of intravenous bisphosphonates treatment on the bone environment in patients with breast cancer and bone metastases. Eur J Cancer 2001b;37 S129.

259. Wood J, Bonjean K, Ruetz S et al. Novel anti-angiogenic effects of the bisphosphonate compound zolendronic acid. J Pharm Exp Therapeutics 2002;302: 1055-61.

260. Yano S, Zhang H, Hanibuchi M et al. Combined therapy with a new bisphosphonate, minodronate (YM529) and chemotherapy for multiple organ metastases of small cell lung cancer cells in severe immunodeficient mice. Clin Cancer Res 2003;9: 5380-5385.

261. Coleman RE. Bisphosphonates. Clinical Experience 2004;9:14-27.

262. Lipton A. The future of bisphosphonate therapy. The Oncologist 2004;9:38-47.

263. Heikkilä Pia. Effect of bisphosphonates and small cyclic peptides on matrix metalloproteinases and human cancer cells. Academic Dissertation. University of Helsinki Finland ,June 2005.

264. Puente XS, Sanchez LM, Overall CM, Lopez-Otin C. Human and mouse proteases: a comparative genomic approach. Nat Rev Genet 2003;4 544-58.

ΠΕΡΙΛΗΨΗ-SUMMARY

Περίληψη

Το οστεοσάρκωμα είναι ένας πρωτοπαθής κακοήθης όγκος που προέρχεται από μεσεγχυματικά κύτταρα. Τα κακοήθη κύτταρά του παράγουν ανώριμη νεοπλασματική οστική θεμέλια ουσία. Η οστική θεμέλια ουσία δε θα πρέπει να είναι προϊόν αντιδραστικής ή μεταπλαστικής οστικής παραγωγής, για να χαρακτηριστεί ο όγκος ως οστεοσάρκωμα

Πιθανότατα δεν υπάρχει άλλος πρωτοπαθής οστικός όγκος που να παρουσιάζει τόσο μεγάλη ετερογένεια ακτινολογικών ευρημάτων, ιστολογικών προτύπων, κυτταρολογικών διαβαθμίσεων και βιολογικής συμπεριφοράς όπως το οστεοσάρκωμα .

Παγκοσμίως η συχνότητα (incidence) του οστεοσαρκώματος έχει αναφερθεί ότι είναι της τάξης του ενός με τριών νέων περιπτώσεων ανά εκατομμύριο πληθυσμού ανά έτος.

Το οστεοσάρκωμα είναι η πιο συχνή πρωτοπαθής κακοήθης οστική νόσος στα παιδιά. Απαντάται με τη μεγαλύτερη συχνότητα στη δεύτερη δεκαετία της ζωής. Εμφάνιση όγκων σε ασθενείς ηλικίας μικρότερης των 6 ετών είναι ασυνήθης. Πάντως τα οστεοσαρκώματα μπορούν να συμβούν σε περίπου οποιαδήποτε ηλικία (οστεοσαρκώματα έχουν αναφερθεί σε ηλικίες μεταξύ 2 και 89 ετών). Υπάρχει μια γραμμική και σταθερή μείωση της συχνότητας μετά την 2η και 3η δεκαετία της ζωής. Οι όγκοι αυτοί σπάνια απαντώνται σε ασθενείς μεγαλύτερους της ηλικίας των 60 ετών (λιγότερο του 10%). Περίπου 75% των περιπτώσεων απαντώνται μεταξύ των ηλικιών 10 και 25 ετών. Η ηλικία στην οποία το οστεοσάρκωμα απαντάται με τη μεγαλύτερη συχνότητα στο θηλυκό γένος είναι λίγο μικρότερη σε σχέση με τους άρρενες ασθενείς. Αυτό αντιστοιχεί με την πρωϊμότερη σκελετική ανάπτυξη που παρατηρείται στα κορίτσια .

Η διάγνωση είναι δύσκολη, λόγω της σχετικής σπανιότητας και της εξαιρετικής ιστολογικής πολυμορφίας του όγκου. Θα πρέπει να επιτελείται σε κέντρα ορθοπαιδικής ογκολογίας. Τα κέντρα αυτά εξασφαλίζουν την απαραίτητη εμπειρία που χρειάζεται για τη σωστή διάγνωση και αντιμετώπιση αυτών των δύσκολων καταστάσεων. Η διάγνωση

προϋποθέτει τη σύνθεση τών κλινικών, ακτινολογικών και ιστολογικών πληροφοριών, μέσω τής συνεργασίας τών ορθοπαιδικών ογκολόγων, ακτινολόγων και παθολογοανατόμων.

Το οστεοσάρκωμα αποτελεί την καλύτερη απόδειξη, ότι η χημειοθεραπεία μπορεί να οδηγήσει σε σημαντική αύξηση στα ποσοστά ίασης των κακοήθων νεοπλασμάτων του μυοσκελετικού. Οι περισσότεροι ασθενείς που πάσχουν από οστεοσάρκωμα των άκρων, παρουσιάζονται χωρίς μεταστάσεις κατά τον καιρό της διαγνώσεως. Πριν από τη χρήση χημειοθεραπείας οι ασθενείς με οστεοσάρκωμα θεραπευόταν με ακρωτηριασμό. Η χειρουργική θεραπεία δε συνοδευόταν από κάποιου άλλου είδους επικουρική θεραπεία και ο ακρωτηριασμός γινόταν συνήθως σ' ένα ανατομικό επίπεδο σημαντικά υψηλότερα από τον πρωτοπαθή όγκο. Ο ακρωτηριασμός ήλεγχε με αυτόν τον τρόπο πλήρως την τοπική νόσο.

Δυστυχώς σε περίπου 80% των ασθενών (με τοπική νόσο) που είχαν πλήρως «θεραπευθεί» με τον ακρωτηριασμό, παρατηρούνταν η ανάπτυξη μεταστάσεων μέσα σε έξι με δώδεκα μήνες από τον ακρωτηριασμό. Αυτή η παρατήρηση οδήγησε στην υπόθεση ότι το οστεοσάρκωμα έχει μία υψηλή συχνότητα μικροσκοπικής μεταστατικής διασποράς στους πνεύμονες κατά τον καιρό της διαγνώσεως. Επειδή το κύριο αίτιο θνητότητας στο οστεοσάρκωμα ήταν οι πνευμονικές μεταστάσεις, οι ογκολόγοι άρχισαν συστηματικές μελέτες επικουρικής χημειοθεραπείας (χημειοθεραπεία που δινόταν μετά την αφαίρεση του μακροσκοπικού όγκου). Ο σκοπός χορήγησης χημειοθεραπείας ήταν να εξαφανισθεί η μικρομεταστατική πνευμονική νόσος .

Στα μέσα της δεκαετίας του 80 πραγματοποιήθηκε η πρώτη προοπτική τυχαιοποιημένη μελέτη σε ασθενείς με μη μεταστατικό οστεοσάρκωμα, κατά την οποία ασθενείς θεραπεύθηκαν χειρουργικά είτε με ακρωτηριασμό ή με επέμβαση διατήρησης του μέλους. Μία ομάδα δεν έλαβε χημειοθεραπεία ενώ στην άλλη ομάδα εφαρμόσθηκε ένα επιθετικό σχήμα χημειοθεραπείας. Κατά τη μελέτη αυτή και παρά τα προβλήματα που προέκυψαν με την τυχαιοποίηση, οι ασθενείς που δεν έλαβαν χημειοθεραπεία παρουσίασαν 20% ποσοστό επιβίωσης χωρίς νόσο, δύο χρόνια μετά τη χειρουργική θεραπεία. Οι ασθενείς που έλαβαν χημειοθεραπεία παρουσίασαν 65% ποσοστό επιβίωσης χωρίς νόσο, τα πρώτα δύο χρόνια μετά την επέμβαση. Οι ασθενείς που έλαβαν χημειοθεραπεία παρουσίασαν επίσης

στατιστικά καλύτερη μακροχρόνια επιβίωση, σε σχέση με τους ασθενείς που δεν έλαβαν αρχική χημειοθεραπεία. Από την ανάλυση της μελέτης προκύπτει ότι 20 από τους 100 ασθενείς δεν παρουσίασαν μικρομεταστατική νόσο στους πνεύμονες κατά τη διάρκεια της επέμβασης και γι' αυτό δεν είχαν ουσιαστικό όφελος από την επικουρική χημειοθεραπεία. 45% τών ασθενών με μικρομεταστατική νόσο θεραπευθήκαν από την επικουρική χημειοθεραπεία και 35% των ασθενών με μικρομεταστατική νόσο δεν ανταποκριθήκαν στη χημειοθεραπεία. Για αυτό λοιπόν το αληθινό ποσοστό επιτυχίας της χημειοθεραπείας όσον αφορά την εξάλειψη της μικρομεταστατικής νόσου είναι 45/80 ή αλλιώς 56%. Το ποσοστό επιτυχίας της χημειοθεραπείας για ασθενείς που παρουσιάζονται με μεταστατική νόσο κυμαίνεται από 10% έως 15%.

Οι περισσότεροι συγγραφείς, οι οποίοι δημοσίευσαν μελέτες για τους προγνωστικούς παράγοντες των οστεοσαρκωμάτων πριν τη χρήση χημειοθεραπείας, συμφωνούν ότι η πενταετής επιβίωση κυμαίνεται από 15% έως 20% και οι περισσότεροι συγκλείνουν στην άποψη ότι τα οστεοσαρκώματα που βρίσκονται περιφερικά του γόνατος ή του αγκώνα παρουσιάζουν καλύτερο ποσοστό επιβίωσης.

Σε μία από τις πιο σύγχρονες και ολοκληρωμένες μελέτες προγνωστικών παραγόντων των οστεοσαρκωμάτων, η συνολική επιβίωση ήταν 57% στα 5 έτη και 54% στα 10 έτη από τη διάγνωση. Η ανάλυση έδειξε ότι υψηλή αλκαλική φωσφατάση, φτωχή απάντηση στη χημειοθεραπεία και έκφυση του όγκου από το εγγύς μηριαίο ή βραχιόνιο συσχετίζονται με άσχημη πρόγνωση κατά τη πολυπαραγοντική ανάλυση. Ο ακρωτηριασμός ως μέθοδος θεραπείας φάνηκε να παρουσιάζει καλύτερη πρόγνωση συγκριτικά με τις επεμβάσεις διατήρησης του μέλους κατά τη μονοπαραγοντική ανάλυση. Το εύρημα αυτό έχασε τη στατιστική του σημασία κατά τη πολυπαραγοντική ανάλυση.

Στην ίδια εργασία το ποσοστό τοπικής υποτροπής ήταν 8%. Όλα τα περιστατικά παρατηρήθηκαν σε επεμβάσεις όπου έγινε προσπάθεια διατήρησης του μέλους και χρηση ενδοπροθέσεως. Η συχνότητα ανάπτυξης τοπικής υποτροπής ήταν 14.75% για το άπω μηριαίο και 12% για την εγγύς κνήμη. Κανένας ασθενής με ποσοστό νέκρωσης του όγκου >90% δεν ανέπτυξε τοπική υποτροπή. Η τοπική υποτροπή συσχετίστηκε με μεγάλους όγκους

>500 εκμ^3 και εκτομή με θετικά για όγκο χειρουργικά όρια. Κανένας ασθενής με νέκρωση >90% δεν ανέπτυξε υποτροπή ακόμη και αν η εκτομή ήταν ατελής. Όμως 36% των ασθενών με ατελή εκτομή και πτωχή απάντηση στη χημειοθεραπεία παρουσίασαν τοπική υποτροπή. Το ποσοστό τοπικής υποτροπής στις περιπτώσεις ευρείας εκτομής και φτωχής απάντησης στη χημειοθεραπεία ήταν 4%.Το μέγεθος του όγκου ήταν σημαντικότερος παράγοντας για την ανάπτυξη υποτροπής απ'ότι η ποιότητα της εκτομής κατά τη πολυπαραγοντική ανάλυση. Γενικά οι ασθενείς με τοπική υποτροπή δεν είχαν χειρότερο προσδόκιμο επιβίωσης από τους ασθενείς που δεν παρουσίασαν υποτροπή (πολυπαραγοντική ανάλυση).

Οι προσπάθειες για να βρεθούν νέοι, πιο αξιόπιστοι προγνωστικοί παράγοντες, όπως επίσης και νέες θεραπείες για τα οστεοσαρκώματα συνεχίζονται.

Οι μεταλλοπρωτεϊνάσες της εξωκυττάριας θεμέλιας ουσίας ανήκουν σ' αυτούς τους παράγοντες, που έχουν μελετηθεί από πολλούς ερευνητές τόσο στα οστεοσαρκώματα όσο και σε άλλους κακοήθεις όγκους.

Ο Himelstein και οι συνεργάτες του βρήκαν έντονη χρώση των οστεοσαρκωματικών κυττάρων στη μεταλλοπρωτεϊνάση-9 σε όλα τα δείγματα βιοψίας πριν τη χορήγηση χημειοθεραπείας. Τα δείγματα μετά τη χορήγηση χημειοθεραπείας και τη χειρουργική εκτομή των οστεοσαρκωμάτων, έδειξαν ότι ο αριθμός των σαρκωματικών κυττάρων που ήταν θετικός για τη μεταλλοπρωτεϊνάση-9 είχε μειωθεί σημαντικά. Οι ασθενείς που ανέπτυξαν μεταστατική νόσο είχαν έντονη αντίδραση των σαρκωματικών κυττάρων στη μεταλλοπρωτεϊνάση-9 σε 4 από τα 5 δείγματα πνευμονικών μεταστάσεων.

Μελέτες όπου οστεοσαρκωματικά κύτταρα είχαν εμφυτευτεί σε πειραματόζωα, έχουν αποδείξει ότι η υπερπαραγωγή της μεταλλοπρωτεϊνάσης-9 από τα κύτταρα αυτά, είναι ένας από τους απαραίτητους παράγοντες για την ανάπτυξη μεταστάσεων. Η αναστολή της δραστηριότητας της μεταλλοπρωτεϊνάσης-9 συσχετίσθηκε με μειωμένο αριθμό μεταστατικών οζιδίων στους πνεύμονες, ενώ αντίθετα η αύξηση της παραγωγής της συσχετίσθηκε με αυξημένο αριθμό μεταστατικών οζιδίων.

Η εργασία μας είναι η πρώτη που αναδεικνύει τη μεταλλοπρωτεϊνάση-9 στατιστικά σημαντικό προγνωστικό παράγοντα για την ανάπτυξη μεταστατικής νόσου και για την

επιβίωση ασθενών με οστεοσάρκωμα. Η μελέτη έδειξε ότι σε ορισμένους όγκους κάποια οστεοσαρκωματικά κύτταρα παραμένουν θετικά, ως προς την έκφραση της μεταλλοπρωτεϊνάσης-9, μετά τη χημειοθεραπεία. Είναι πιθανό ότι αυτά τα οστεοσαρκωματικά κύτταρα, μπορούν να προκαλέσουν τοπική νεοαγγειογένεση και με αυτόν τον τρόπο να εξελιχθούν σε κλινικά εμφανείς εστίες υποτροπής της νόσου.

Τα ευρήματά μας έχουν επιβεβαιωθεί και από άλλους ερευνητές. Η ομάδα ογκολογικής έρευνας του ινστιτούτου Rizzoli της Ιταλίας, αναφέρει ότι παρατηρούνται διαταραχές μεταξύ των μεταλλοπρωτεϊνασων και των αναστολέων τους στα οστεοσαρκώματα υψηλής κακοήθειας. Συμπληρώνουν δε, ότι η μεταλλοπρωτεϊνάση-9 και ο αναστολέας των μεταλλοπρωτεϊνασων-1 σχετίζονται με την ανάπτυξη των οστεοσαρκωμάτων.

Κλινικές μελέτες για να διερευνηθεί η προγνωστική σημασία της μεταλλοπρωτεϊνάσης-9 σε άλλους κακοήθεις όγκους έχουν επίσης διενεργηθεί.

Σε αυτές τις κλινικές μελέτες προτείνεται ότι η συσχέτιση της ΜΜΠ-9 με την ανάπτυξη των όγκων και τη δημιουργία μεταστάσεων, εξηγείται από τη σχέση μεταξύ της μεταλλοπρωτεϊνάσης-9 και νεοαγγειογένεσης, καθώς και την ιδιότητα της μεταλλοπρωτεϊνάσης-9 να αποδομεί τα συστατικά των βασικών μεμβρανών και να καταστέφει τους ενδοθηλιακούς φραγμούς .

Οι αναστολείς των μεταλλοπρωτεϊνασών μπορούν να αναστείλουν την ικανότητα αποδόμησης των βασικών μεμβρανών από τα νεοπλασματικά κύτταρα, όπως επίσης και την ικανότητα της νεοαγγειογένεσης. Με αυτό το τρόπο εμποδίζουν την ανάπτυξη των όγκων και τη δημιουργία μεταστάσεων.

Σχεδόν όλες οι κλινικές μελέτες με συνθετικούς αναστολείς των μεταλλοπρωτεϊνασών έχουν γίνει σε προχωρημένους μεταστατικούς καρκίνους που μεθίστανται με τη λεμφογενή οδό. Γι' αυτό και τα πρώτα κλινικά αποτελέσματα είναι μέχρι στιγμής απογοητευτικά. Τα οστεοσαρκώματα είναι εξαιρετικά αγγειοβριθείς όγκοι που μεθίστανται αιματογενώς. Η μελέτη των αναστολέων των μεταλλοπρωτεϊνασών, στα μη

μεταστατικά οστεοσαρκώματα, μοιάζει καλύτερη επιλογή συγκριτικά με τις μελέτες που έχουν ήδη πραγματοποιηθεί και έχουν αποδώσει μέχρι στιγμής πενιχρά αποτελέσματα.

Πιστεύω ότι τα αποτελέσματα της παρούσας διατριβής, δικαιολογούν επαρκώς το σχεδιασμό μίας τυχαιοποιημένης προοπτικής μελέτης χρήσης των ιστικών αναστολέων των μεταλλοπρωτϊνασών στα οστεοσαρκώματα.

Summary

Osteosarcoma is an uncommon disease affecting three people per million per year. There have been significant advances in the treatment of the disease in the past 20 years with the advent of effective chemotherapy and limb salvage therapy resulting in the cure of over half of all patients. Throughout this time period, attempts have been made to try and identify prognostic factors for the disease both in order to assess outcome but also to possibly identify those in whom more vigorous treatment may be justified. Davis et al carried out a systematic review of clinical features from a large number of centres and concluded that there are few reliable prognostic indicators. Percentage necrosis following neoadjuvant chemotherapy (>90%) is one of the most consistently identified factors being significant for both overall and disease free survival. Raised alkaline phosphatase at diagnosis has also been found relevant in some studies but not all whilst others have identified tumour location as important (proximal limb do worse than distal limb) .

The search for reliable prognostic indicators continues and numerous attempts have been made to try and find histological features of significance.

Matrix metalloproteinases are a class of matrix and basement membrane degrading enzymes and are important for matrix turnover. MMP-9 is important for neoangiogenesis both in normal tissues and tumours . In vitro, tumour cell production of MMP-9 is associated with metastatic behavior. It has been demonstrated that osteosarcoma metastatic lesions can be strongly positive for MMP-9. Tumour angiogenesis is necessary for tumour growth. It is well known that tumours stimulate the growth of new blood vessels. Once new blood vessels

penetrate a microscopic primary tumour the lesion acquires the potential to grow into a larger and potentially life threatening one.

This study aimed to look at a group of osteosarcoma patients with tumours uniformly sited to one specific area, to look at clinical prognostic factors and to investigate whether the expression of MMP-9 was a potentially useful prognostic factor.

55 patients with stage IIB osteosarcoma treated in our unit were identified from our tumour registry records.

The youngest patient was 6 and the oldest 48 years old (median18). Follow up data was obtained in April 1997 allowing a median follow up of 68 months. The shortest follow up was twenty-eight months and the longest follow up was eighty-eight months in survivors.

All patients had chemotherapy, 52 neoadjuvant and 3 adjuvant according to the regime advocated by the current MRC osteosarcoma trial protocol. 46 patients had limb salvage surgery and 9 above knee amputation.

Data about the age and sex of the patients, length and volume of the tumour and the percentage of necrosis after chemotherapy were collected. Also the level of alkaline phosphatase before and after the resection, surgical margins on the resected specimen, histological type of the resected tumour, type of surgical treatment and the appearance of local recurrence and metastatic disease were recorded in chronological order. The effect on outcome of the site of the primary tumour (distal femur versus proximal tibia), duration of symptoms before diagnosis, length and volume of the tumour were also studied.

51 resection specimens were identified and blocks were selected for immunohistochemical studies. Two-micrometer sections from formalin-fixed, paraffin embedded tissue were mounted on Snowcoat X-tra slides (Surgipath,USA). Sections were deparaffinised in xylene and rehydrated through graded alcohols. Endogenous peroxidase was blocked with 1% hydrogen peroxide in methanol for ten minutes at room temperature. In order to retrieve the antigen, deparaffinised sections were placed in one mM EDTA (pH 8) at 65°C on a hot plate stirrer for 15 hours overnight (low temperature antigen retrieval). The sections were incubated with primary polyclonal antibodies (Binding site, UK) then diluted in

Tris-buffered saline (TBS) for one hour at room temperature. Antibody binding was detected using a universal ABC detection kit. (Binding site, UK). Sections were visualized by using Vector nova red chromogen and counterstained in Mayer's haemalum.

The external control tissues used were synovium, cortical and medullary bone with growth plate and articular cartilage. MMP-1, MMP-2, MMP-3, MMP-7, MMP-9 and MMP-13 were studied. All MMP'S showed variable staining with chondrocytes of the growth plate and articular cartilage, osteoblasts, osteoclasts, fibroblasts and some haemopoietic marrow cells. MMP-9, in particular showed a strong and consistent expression in osteoclasts. It is known from previous work that these cells express high levels of gelatinase-B both at sites of bone remodeling and during the initial migration from the perichondrium into the cartilaginous bone model prior to the initiation of the ossification process. Thus osteoclasts were used as internal controls with MMP-9.

In addition, MMP-2 and MMP-7 showed strong expression in endothelial cells. The results were assessed by an experienced pathologist blinded to clinical information. The immunostaining intensity by tumour cells was graded from absent (0), mild (+), moderate (++), to marked (+++), using both internal and external controls. The percentage of tumour cells stained with antibody was calculated as <25%, 25-50%, 50-75% and over 75% of the total number of tumour cells.

Tumour size was calculated using data obtained from the initial CT or MRI scans to establish maximum dimensions of length (a), width (b), and depth (c). The ellipsoid formula (Volume=(4Π/3)abc) was used to calculate volume. Alkaline phosphatase was noted to be either normal or raised depending upon the age adjusted normal levels of our laboratory. Statistical analyses were performed using SPSS 9.0 for Windows software (SPSS inc, Chicago, Illinois).

The importance of the prognostic factors was assessed using the log-rank test and patients overall survival was calculated using Kaplan-Meier survival curves. Independence of factors found significant in single variable analysis, was studied using the χ^2 test. Multiple variable analysis was performed using Cox regression models with variables being chosen using

forward and backward stepwise methods with deviance statistics. Significance was set at $P<0.05$. Survival time for all patients was calculated from the time of diagnosis.

52 resection specimens were examined for percentage of necrosis after chemotherapy.14 were found to have <50% necrosis, 25 had 50-90% necrosis and 13 patients were good responders with >90% necrosis. From the fifty-one resection blocks all MMPs except MMP-9 showed variable staining (+ to +++) only in chondroblastic areas of osteosarcoma and failed to show any significant staining in stromal tumour cells. 45 blocks were stained positively for MMP-9 in the tumour cells or in the areas with chondroblastic differentiation. 37 blocks were positive for MMP-9 in the tumour cells. 8 blocks were positive for MMP-9 in the chondroblastic areas. 11 blocks were positive for both tumour cells and chondroblastic cells.

From the specimens stained positively in the tumour cells, twenty-six were positive in less than 25% of the cells, five were positive in 25-50%, two were positive in 50-75% and four positive in more than 75% of the tumour cells. Unfortunately the number of patients did not permit statistical analysis for survival comparison between the MMP-9 positive subgroups.

Local recurrence occurred in 9 patients. Thirty-eight patients developed metastatic disease at a mean of 15.5 months from diagnosis. Only six patients with metastatic disease were alive at the end of the follow up. 17 patients did not develop metastatic disease. MMP-9 in the tumor cells was found positive in only seven of these patients. Thirty-one out of the thirty-eight patients who developed metastatic disease were positive for MMP-9 in the tumour cells. Ten of these tumours were positive for MMP-9 in more than 25% of the surviving tumour cells. Single variable analysis showed that tumours positive for MMP-9 in the malignant spindle cells after chemotherapy had significantly shorter overall and disease free survival. Patients with >90% tumour necrosis after chemotherapy had better disease free and overall survival, but our results did not reach statistical significance. Patients with elevated alkaline phosphatase at diagnosis had significantly worse overall survival. Surprisingly the same patients did not have statistically significant worse disease free survival. No other factor was

statistically significant for overall or disease free survival. MMP-9 status of tumour cells, alkaline phosphatase and percentage of necrosis after chemotherapy were independent variables as judged by χ^2 analysis. Cox regression analysis with a forwards and backwards stepwise approach revealed that only MMP-9 status of the tumour cells had a significant effect on overall (P=0.032) and disease free survival (P=0.014) outcome. All the other factors lost their significance.

Prognosis in patients with osteosarcomas has changed since the introduction of chemotherapy in the 1970's.

Long-term survival has changed from 20% in the pre chemotherapy era, to 58-80% with the use of chemotherapy.

More recent studies suggest that histologic response to chemotherapy is the strongest predictor of outcome.

In our study tumour necrosis >90% failed marginally to reach significance for disease free and overall survival due to the smaller number of patients compared with other studies.

Our results, like in other studies, identified alkaline phosphatase as an important prognostic factor for overall survival, but tumour volume was not associated with disease free or overall survival.

This is the first time that, MMP-9 has been found to be a statistically significant prognostic factor for the development of metastatic disease and the survival of patients with osteosarcoma.

This study showed that a group of post-chemotherapy resection osteosarcoma specimens express MMP-9 in the surviving tumour cells after chemotherapy. Himmelstein et al found intense MMP-9 staining in most tumour cells in all biopsy samples of pretreatment osteosarcomas. Post chemotherapy resection samples stained similarly, but with fewer positively staining cells overall. Interestingly, in patients who developed metastatic disease, MMP-9 was strongly expressed in four out of five pulmonary metastases specimens.

Studies with transplantable osteosarcomas suggest that overexpression of MMP-9 is one of the essential factors in the acquisition of metastatic potential. Restricted MMP-9 activity was associated with reduced number of metastatic lung nodules, whereas up-regulation of MMP-9 activity was associated with high metastatic potential.

Clinical studies to investigate the prognostic significance in other malignant tumours have also been performed. Higher MMP-9 expression is seen in high-grade compared to low-grade and in advanced compared to early stage tumours. These results were explained by the involvement of MMP-9 in neoangiogenesis and its ability to attack basement membranes and destroy endothelial cell barriers.

The expression of MMP-9 in association with angiogenic factors like the Vascular Endothelial Growth Factor has been reported in a variety of human tumours. The coexistence of these two molecules in cancer could explain why tumour vessels are leaky, predisposing to metastatic disease.

Neoangiogenesis is stimulated by hypoxia and most human cancers include significant number of hypoxic cells. Tumour hypoxia appears to promote locoregional invasion and distant metastases. Furthermore hypoxia may negatively affect outcome by induction of radiation resistance and make chemotherapy less effecive (drug resistance due to gene amplification, low intratumoral pH, increased intratumoral hydrostatic pressure due to increased size).

The aim of chemotherapy is to kill all the tumour stem cells but this aim is rarely achieved. A number of stem cells will remain viable after chemotherapy. Relapse is quite possible if these cells have the ability to produce angiogenic factors and establish a vascular network. Microscopic tumours acquire the potential to grow, only after they have been penetrated by new blood vessels.

A significant proportion of high-grade osteosarcomas relapse and these tumours are usually drug resistant. MMP-9 an enzyme involved in matrix remodeling associated with angiogenesis was an important prognostic factor in our study both for disease free and overall survival. We believe therefore, that MMP-9 in the osteosarcoma tumour cells surviving

chemotherapy, contributed to the development of relapse, because of the ability of these cells to establish a new vascular network.

Anti-angiogenesis is an approach, which might bypass the problem of drug resistance that occurs as a result of genetic instability of the cancer cells. If normal endothelial cells (up to 10% or more of the cell mass in a solid tumour) become target for treatment, their genetic stability should prevent the emergence of drug resistance. The aim of antiangiogenic treatment is to control and not to eradicate disease. By blocking the ability of the tumour to utilize the adjacent tissues for its own nutritional support long-term remission could be achieved.

We believe that further work is needed to establish closer the relationship between MMP-9 and angiogenesis in osteosarcomas as well as to study the relationship between tumour hypoxia, and angiogenesis factors. If angiogenesis factors prove to be good tumor hypoxia markers, then use of drugs like mitomycin-c and tirapazamine, that are specific for hypoxic cells could lead to considerable therapeutic advantage, since hypoxic cells are not usually found in normal tissues. So far, factors like MMP inhibitors (Batimastat and Marimastat) and VEGF inhibitors (endostatin) have produced encouraging results in decreasing the number, size and speed of development of metastatic nodules in animals. Antiangiogenic treatment could offer an advantage to patients, with poor response to chemotherapy and presence of tumour cells in the resection specimens, positively stained for MMP-9 or other angiogenic factors.

Other drugs such as bisphosphonates and glycopeptides (CTT1-CTT2) have also produced encouraging results with regards to inhibition of MMP-9 as well as angiogenesis and metastatic behaviour of cancer cells.

Our results suggest that the relationship between osteosarcomas and MMP-9 is worthy of further study.